25ο Πανελλήνιο Συνέδριο Αναισθησιολογίας

www.anaesthesiacongress.gr

11–13 Μαΐου 2023

Κέρκυρα

Corfu Holiday Palace

ΟΡΓΑΝΩΣΗ

ΕΛΛΗΝΙΚΗ ΑΝΑΙΣΘΗΣΙΟΛΟΓΙΚΗ ΕΤΑΙΡΕΙΑ

era congresses and events

ΒΙΒΛΙΟ ΠΕΡΙΛΗΨΕΩΝ

ΕΡΓΑΣΙΕΣ ΥΠΟΨΗΦΙΕΣ ΓΙΑ ΒΡΑΒΕΥΣΗ

B1

EFFECT OF FEMORAL AND SCIATIC NERVE BLOCKS, COMBINED WITH GENERAL ANESTHESIA, IN POSTOPERATIVE PAIN LEVELS AND PHANTOM LIMB PAIN DEVELOPMENT IN PATIENTS UNDERGOING LOWER LIMB AMPUTATION.

Dimitrios Katsaros, Myrto Pilakouta-Depaskouale, Evelina Koutsouli, Adonia Dimakopoulou
'G. Gennimatas' General Hospital of Athens

Goal of Study: Phantom limb syndrome and pain often presents in patients undergone lower limb amputation. Post-operative pain is common. We studied the effect of femoral and sciatic nerve blocks, combined with general anaesthesia, in postoperative pain levels and phantom limb pain development in patients undergoing lower limb amputation.

Materials and Methods: 72 patients were included in the study. We included patients undergoing lower limb amputation 10cm cephalad or 10cm caudal of the knee, due to Peripheral Arterial Disease. We excluded patients with any form of dementia. We assessed pain levels with numerical rating scale (NRS) 0-10. We assessed phantom limb pain with NRS, DN4 questionnaire and opioid use. Anaesthetic techniques used are described in **Table 1**.

Table 1. Anaesthetic techniques used

	GROUP A (N=35)	GROUP B (N=37)
INDUCTION	propofol 2mg/kg IV, 100mcg fentanyl IV, 0,6mg/kg rocuronium IV	propofol 2mg/kg IV, 100mcg fentanyl IV, 0,6mg/kg rocuronium IV
MAINTENANCE	sevoflurane 0,7 MAC remifentanil 0,02-0,12 mcg/kg/min	sevoflurane 0,7 MAC remifentanil 0,02-0,12 mcg/kg/min
NERVE BLOCK		femoral nerve block,sciatic nerve block
INTRA-OPERATIVE	0,05mg/kg morphine IV, 30mg ketamine IV, 4g MgSO4 IV, 60mcg clonidine IV, 1gr paracetamol IV	30mg ketamine IV, 4g MgSO4 IV, 60mcg clonidine IV,1gr paracetamol IV
*0,5% ropivacaine (15ml for femoral, 20ml for sciatic) with U/S guided technique. Rescue analgesia: tramadol 100mg IV (max. 300mg/day).		

Post-operative pain and phantom limb pain follow-up are presented in **Tables 2 and 3**. We gathered data from patient anaesthesia forms and patient interview. We analyzed the data with IBM SPSS software. t-test was used.
Results and Discussion: Pain levels and opioid use are presented in **Table 2**. Pain levels and opioid use were lower n Group B.

	GROUP A RESC. ANALG.	GROUP B RESC. ANALG.	GROUP A NRS (MEAN)	GROUP B NRS (MEAN)
DAY 0	31%	3%	5	2
DAY 1	60%	13%	6	2
DAY 2	70%	20%	5	1
DAY 3	55%	14%	5	1
	p<0,01		p<0,05	

Table 3. Post-operative follow-up results. GROUP A (G.A.), GROUP B (G.A. + nerve block)

	GROUP A NRS>3 (Sustained For >3h/Day)	GROUP B NRS>3 (Sustained For >3h/Day)	GROUP A DN4>4	GROUP B DN4>4	GROUP A USE OF OPIODS > 2/WEEK	GROUP B USE OF OPIODS > 2/WEEK
1ST MONTH	36%	17%	34%	11%	63%	23%
3RD MONTH	38%	15%	34%	13%	35%	13%
6TH MONTH	40%	11%	40%	15%	32%	5%
12TH MONTH	37%	11%	37%	15%	22%	3%
	p<0,03		p<0,03		p<0,03	

Follow-up results are presented in **Table 3.** Pain levels, patients with DN4>4 and patients that used opioids >2/week was lower in Group B.
Conclusion(s): Patients undergoing lower limb amputation due to PAD have lower pain levels, less phantom limb pain and use less opioids, when G.A. is combined with regional nerve blocks, versus G.A. alone.

B2

ΦΑΡΜΑΚΟΚΙΝΗΤΙΚΗ ΤΗΣ ΡΟΠΙΒΑΚΑΪΝΗΣ ΜΕΤΑ ΑΠΟ ΥΠΕΡΗΧΟΓΡΑΦΙΚΑ ΚΑΘΟΔΗΓΟΥΜΕΝΟ ΣΥΝΕΧΗ ΘΩΡΑΚΙΚΟ ΠΑΡΑΣΠΟΝΔΥΛΙΚΟ ΑΠΟΚΛΕΙΣΜΟ ΣΕ ΘΩΡΑΚΟΧΕΙΡΟΥΡΓΙΚΕΣ ΕΠΕΜΒΑΣΕΙΣ

Παρασκευή Ματσώτα[1], Ευάγγελος Καραλής[2], Θεοδόσιος Σαραντέας[1], Φαίη Κιοσπέ[2], Σοφία Μαρκαντώνη-Κυρούδη[2]
1. Β΄ Πανεπιστημιακή Κλινική Αναισθησιολογίας, Ιατρική Σχολή ΕΚΠΑ, ΠΓΝ «Αττικόν», Αθήνα
2. Τμήμα Φαρμακευτικής, Σχολή Επιστημών Υγείας ΕΚΠΑ, Αθήνα

Σκοπός: Αν και ο θωρακικός παρασπονδυλικός αποκλεισμός (thoracic paravertebral block, TPVB) χρησιμοποιείται στη θωρακοχειρουργική για την εξασφάλιση ικανοποιητικής μετεγχειρητικής αναλγησίας, απαιτούνται μεγάλες δόσεις τοπικών αναισθητικών που μπορεί να προκαλέσουν εκδηλώσεις συστηματικής τοξικότητας (local anesthetic systemic toxicity, LAST). Επί του παρόντος, υπάρχουν περιορισμένα δεδομένα για τη φαρμακοκινητική της ροπιβακαΐνης μετά από συνεχή TPVB. Ο στόχος αυτής της προοπτικής μελέτης ήταν η διερεύνηση της κινητικής της ροπιβακαΐνης στην αρτηριακή και φλεβική δεξαμενή μετά από συνεχή TPVB και η εκτίμηση του κινδύνου εκδήλωσης LAST.

Υλικό & Μέθοδος: Σε 18 ενήλικες ασθενείς που υποβλήθηκαν σε ανοιχτή θωρακοτομή, αμέσως μετά την εισαγωγή της γενικής αναισθησίας, πραγματοποιήθηκε υπερηχογραφικά καθοδηγούμενος συνεχής TPVB στο θωρακικό επίπεδο T5, T6 ή T7. Μέσω του θωρακικού παρασπονδυλικού καθετήρα αρχικά χορηγήθηκε εφάπαξ δόση 25ml ροπιβακαΐνης 0,5% και στο τέλος της χειρουργικής επέμβασης ξεκίνησε συνεχής έγχυση με αντλία 14ml/h ροπιβακαΐνης 0,2% για τις τρεις πρώτες μετεγχειρητικές ημέρες. Η μετεγχειρητική αναλγησία ήταν πολυπαραγοντική. Διεγχειρητικά και μετεγχειρητικά συλλέχθηκαν αρτηριακά και φλεβικά δείγματα αίματος σε προκαθορισμένα χρονικά σημεία. Η ποσοτικοποίηση των συνολικών συγκεντρώσεων ροπιβακαΐνης πραγματοποιήθηκε χρησιμοποιώντας μια επικυρωμένη μέθοδο υγρής χρωματογραφίας υψηλής απόδοσης. Τα πληθυσμιακά φαρμακοκινητικά μοντέλα αναπτύχθηκαν ξεχωριστά για τα δεδομένα της αρτηριακής και της φλεβικής ροπιβακαΐνης. Κατά τις τρεις πρώτες μετεγχειρητικές ημέρες καταγράφηκαν τα ακόλουθα: αρτηριακή πίεση, καρδιακή συχνότητα, SPO2, VAS scores, κλινικά σημεία LAST.

Αποτελέσματα: Το καλύτερο μοντέλο αναφερόταν σε μονοδιαμερισματικό μοντέλο με ένα πρόσθετο διαμέρισμα προ-απορρόφησης που αντιστοιχεί στον θωρακικό παρασπονδυλικό χώρο. Το φύλο είχε σημαντική επίδραση στην κάθαρση, με τις γυναίκες να παρουσιάζουν χαμηλότερη αποβολή από τους άνδρες. Μερικοί ασθενείς είχαν συγκεντρώσεις ροπιβακαΐνης πάνω από το τοξικό όριο, αλλά κανένας δεν εμφάνισε σημειολογία LAST. Οι συνεχείς TPVB παρείχαν επαρκή μετεγχειρητική αναλγησία.

Συμπεράσματα: Αναπτύχθηκαν φαρμακοκινητικά μοντέλα και προσδιορίστηκε η επίδραση του φύλου. Οι δόσεις ροπιβακαΐνης στο ανώτερο όριο της κλινικής χρήσης (800 mg/ημέρα) δεν προκάλεσαν εκδήλωση L0AST, ενώ παρείχαν επαρκή μετεγχειρητική αναλγησία.

B3

ΑΝΤΑΓΩΝΙΣΤΕΣ ΤΩΝ 5HT3 ΥΠΟΔΟΧΕΩΝ: ΕΙΝΑΙ ΤΟ ΙΔΙΟ ΔΡΑΣΤΙΚΟΙ ΣΕ ΟΛΟΥΣ ΤΟΥΣ ΑΣΘΕΝΕΙΣ; ΒΙΒΛΙΟΓΡΑΦΙΚΗ ΑΝΑΣΚΟΠΗΣΗ

Πολυξένη Θεοδοσοπούλου[1], Μαρτίνα Ρεκατσίνα[1], Χρυσούλα Στάικου[1]
1 Αρεταίειο Νοσοκομείο

Σκοπός: Γενετικοί πολυμορφισμοί μπορεί να επηρεάσουν την αποτελεσματικότητα των φαρμάκων έναντι της μετεγχειρητικής ναυτίας και εμέτου (MNE). Η κατανόηση αυτών των μηχανισμών μπορεί να βοηθήσει στην αναγνώριση των χειρουργικών ασθενών που μπορεί να ωφεληθούν από συγκεκριμένες κατηγορίες αντιεμετικών φαρμάκων

Υλικό & Μέθοδος: Συμπεριλήφθηκαν άρθρα δημοσιοποιημένα από το 2005 ως το 2022 μέσα από τις βάσεις δεδομένων PubMed, Embase, Cohrane Library και ScienceDirect. Ο στόχος της ανασκόπησης ήταν να αναδειχθεί η σχέση μεταξύ γενετικών πολυμορφισμών και αποτελεσματικότητας των ανταγωνιστών των 5HT3 υποδοχέων στην MNE. Η έρευνα κατέληξε σε 79 άρθρα εκ των οποίων 29 κρίθηκαν σχετικά με το αρχικό ερώτημα και συμπεριλήφθηκαν τελικά στην ανασκόπηση

Αποτελέσματα: Έχουν εντοπιστεί γενετικοί πολυμορφισμοί σε 3 γονίδια: στο CYP2D6 του κυτοχρώματος P450, στο ABCB1 και στο γονίδιο του 5HT3 υποδοχέα. Υπερ-ταχείς μεταβολιστές που φέρουν πάνω από 3 λειτουργικά αλλήλια του CYP2D6 σχετίζονται με μειωμένη δράση των ανταγωνιστών των 5HT3 με εξαίρεση τη γρανισετρόνη. Φορείς των παραλλαγών 2677TT ή 3435TT του ABCB1 εμφανίζουν μεγαλύτερες συγκεντρώσεις των ανταγωνιστών των 5HT3 υποδοχέων στο ΚΝΣ και άρα καλύτερη αποτελεσματικότητα του φαρμάκου στη MNE. Η -100_-102AAG παραλλαγή του υποδοχέα 5HT3B μπορεί να είναι ικανή να προβλέψει την αποτυχία της ονδασετρόνης στην αντιμετώπιση της MNE.

Συμπέρασμα: Μελλοντικά η φαρμακο-γενετική θα παίζει καθοριστικό ρόλο στον ορισμό του τύπου και της δόσης φαρμάκου που θα λαμβάνει ο κάθε ασθενής με βάση το γονοτυπικό/ φαινοτυπικό του προφίλ. Αντίστοιχα είναι πιθανό μελλοντικά η χορήγηση αντιεμετικών και συγκεκριμένα των ανταγωνιστών των 5HT3 υποδοχέων να πραγματοποιείται με βάση τους γενετικούς πολυμορφισμούς που επηρεάζουν την αποτελεσματικότητά τους.

ΒΙΒΛΙΟΓΡΑΦΙΑ

Klenke S, Frey UH. Genetic variability in postoperative nausea and vomiting: A systematic review. Eur J Anaesthesiol. 2020 Nov;37(11):959–68.
López-Morales P, Flores-Funes D, Sánchez-Migallón EG, Lirón-Ruiz RJ, Aguayo-Albasini JL. Genetic Factors Associated with Postoperative Nausea and Vomiting: a Systematic Review. J Gastrointest Surg Off J Soc Surg Aliment Tract. 2018 Sep;22(9):1645–51

B4

ΠΑΡΑΓΟΝΤΕΣ ΕΜΦΑΝΙΣΗΣ ΜΕΤΕΓΧΕΙΡΗΤΙΚΟΥ ΠΑΡΑΛΗΡΗΜΑΤΟΣ ΜΕΤΑ ΑΠΟ ΚΑΡΔΙΟΧΕΙΡΟΥΡΓΙΚΕΣ ΕΠΕΜΒΑΣΕΙΣ. ΑΝΑΔΡΟΜΙΚΗ ΜΕΛΕΤΗ.

Ευαγγελία Σαμαρά , Αγαθή Καρακώστα, Φρίξος Τάχιας, Ειρήνη Αθανασοπούλου, Φαίδρα- Αθανασία Κάτσιου, Χρήστος Ντάγκας, Πέτρος Τζίμας

Κλινική Αναισθησιολογίας και Μετεγχειρητικής Εντατικής θεραπείας, Τμήμα Ιατρικής Πανεπιστημίου Ιωαννίνων, Πανεπιστημιακό Γενικό Νοσοκομείο Ιωαννίνων, Ιωάννινα

Σκοπός: Το μετεγχειρητικό παραλήρημα (delirium) μετά από καρδιοχειρουργική επέμβαση σχετίζεται με αυξημένο κίνδυνο επανεισαγωγής και αποτελεί ανεξάρτητο κίνδυνο έκπτωσης της ποιότητας ζωής εως και τρία έτη μετεγχειρητικά.1

Υλικό & Μέθοδος: Έγινε αναδρομική ανάλυση μίας βάσης δεδομένων που συλλέχθηκαν στα πλαίσια προοπτικής μελέτης για την επίδραση του cell salvage στην αιμορραγία και τις ανάγκες μετάγγισης σε καρδιοχειρουργικούς ασθενείς.2 Για την παρουσία ή όχι παραληρήματος χρησιμοποιήθηκε το CAM ICU test. Το Shapiro-Wilk test χρησιμοποιήθηκε για τον υπολογισμό της κανονικής κατανομής των συνεχών μεταβλητών. Όλες οι δοκιμασίες ελέγχου υποθέσεων ήταν μη-κατευθυνόμενες και η στατιστική σημαντικότητα ορίστηκε στο 5% ($p<0.05$). Τα δεδομένα αναλύθηκαν στο Stata ™ (version 10.1 MP, Stata Corporation, College Station, TX 77845, USA).

Αποτελέσματα: Συμπεριλήφθηκαν 196 ασθενείς που υπεβλήθησαν σε CABG, χειρουργείο βαλβίδας ή συνδυασμό τους. Τα δημογραφικά δεδομένα των ασθενών δεν διέφεραν μεταξύ των ομάδων. Συνολικά 23 (11,7%) των ασθενών παρουσίασαν delirium μετεγχειρητικά. Οι παράμετροι που σχετίστηκαν με την εμφάνιση delirium ήταν η ύπαρξη περιφερικής αγγειακής νόσου ($p=0,034$), οι σύμπλοκες καρδιοχειρουργικές επεμβάσεις ($p=0,03$) και η χορήγηση αιμοπεταλίων ($p=0,018$). Αντίθετα, η μετάγγιση άνω των δύο μονάδων συμπυκνωμένων ερυθρών αιμοσφαιρίων φάνηκε να παίζει προστατευτικό ρόλο έναντι της μη μετάγγισης ($p=0,037$).

Συμπεράσματα: Το μετεγχειρητικό παραλήρημα είναι συχνό μετά από καρδιοχειρουργικές επεμβάσεις. Η κατανόηση των παραγόντων κινδύνου θα συντελέσει στην αποτελεσματικότερη πρόληψη και ανίχνευσή του.

ΒΙΒΛΙΟΓΡΑΦΙΑ

1. de la Varga-Martínez O, Gutiérrez-Bustillo R, Muñoz-Moreno MF, López-Herrero R, Gómez-Sánchez E, Tamayo E. Postoperative delirium: An independent risk factor for poorer quality of life with long-term cognitive and functional decline after cardiac surgery. J Clin Anesth. 2023;85:111030.
2. Tachias F, Samara E, Petrou A, Karakosta A, Siminelakis S, Apostolakis E, Tzimas P. The Effect of Cell Salvage on Bleeding and Transfusion Needs in Cardiac Surgery. Anesthesiol Res Pract. 2022 Sep 1;2022:3993452. doi: 10.1155/2022/3993452. 221144702.

B5

ΧΡΗΣΗ ΣΥΣΚΕΥΗΣ ΠΕΡΙΕΓΧΕΙΡΗΤΙΚΗΣ ΚΥΤΤΑΡΙΚΗΣ ΔΙΑΣΩΣΗΣ ΑΙΜΑΤΟΣ (CELL SALVAGE) ΚΑΙ ΕΜΦΑΝΙΣΗ ΜΕΤΕΓΧΕΙΡΗΤΙΚΗΣ ΚΟΛΠΙΚΗΣ ΜΑΡΜΑΡΥΓΗΣ ΣΕ ΚΑΡΔΙΟΧΕΙΡΟΥΡΓΙΚΕΣ ΕΠΕΜΒΑΣΕΙΣ

Σαμαρά Ευαγγελία[1], Καρακώστα Αγαθή[1], Τάχιας Φρίξος[2], Τσενικλίδης Παρασκευάς[1], Δήμητρα Οικονόμου[1], Σισμανίδης Σωκράτης[2], Τζίμας Πέτρος[1]

1. Κλινική Αναισθησιολογίας και Μετεγχειρητικής Εντατικής Θεραπείας, Τμήμα Ιατρικής Πανεπιστημίου Ιωαννίνων, Πανεπιστημιακό Γενικό Νοσοκομείο Ιωαννίνων, Ιωάννινα
2. Καρδιοχειρουργική Κλινική, Τμήμα Ιατρικής Πανεπιστημίου Ιωαννίνων, Πανεπιστημιακό Γενικό Νοσοκομείο Ιωαννίνων, Ιωάννινα

Σκοπός: Η κολπική μαρμαρυγή (AF) είναι συχνή επιπλοκή μετά από καρδιοχειρουργικές επεμβάσεις, αυξάνοντας νοσηρότητα, θνητότητα, χρόνο νοσηλείας σε ΜΕΘ και νοσοκομείο, και κόστος. Πρόσφατα, η χρήση συσκευής cell salvage σχετίστηκε με μειωμένη εμφάνιση μετεγχειρητικής AF (POAF) σε ασθενείς που υποβάλλονται σε επεμβάσεις αορτοστεφανιαίας παράκαμψης (CABG).1

Υλικό & Μέθοδος: Έγινε αναδρομική ανάλυση μίας βάσης δεδομένων που συλλέχθηκαν στα πλαίσια προοπτικής μελέτης για την επίδραση του cell salvage στην αιμορραγία και τις ανάγκες μετάγγισης σε καρδιοχειρουργικούς ασθενείς, που τυχαιοποιήθηκαν στη χρήση ή όχι της συσκευής Haemonetics Cell Saver® 5.2 To Shapiro-Wilk test χρησιμοποιήθηκε για τον υπολογισμό της κανονικής κατανομής των συνεχών μεταβλητών. Όλες οι δοκιμασίες ελέγχου υποθέσεων ήταν μη-κατευθυνόμενες και η στατιστική σημαντικότητα ορίστηκε στο 5% ($p<0.05$). Τα δεδομένα αναλύθηκαν στο Stata ™ (version 10.1 MP, Stata Corporation, College Station, TX 77845, USA).

Αποτελέσματα: Συμπεριλήφθηκαν 197 ασθενείς που υπεβλήθησαν σε CABG, χειρουργείο βαλβίδας ή συνδυασμό τους. Τα δημογραφικά και κλινικά δεδομένα των ασθενών δεν διέφεραν μεταξύ των ομάδων. Συνολικά 66 ασθενείς (33,5%) παρουσίασαν POAF εντός πέντε ημερών μετεγχειρητικά. Η μεγαλύτερη ηλικία σχετίστηκε με αυξημένη εμφάνιση της ($p=0.017$). Δεν υπήρξε σημαντική διαφορά στις ανάγκες μετάγγισης μεταξύ των POAF και μη-POAF ομάδων. Η χρήση cell salvage δε μείωσε την εμφάνιση POAF ($p=0.678$). Επιπλέον, το θήλυ φύλο αναγνωρίστηκε ως παράγοντας κινδύνου για την εμφάνισή της ($p=0.015$). Η μεγάλη ηλικία αυξάνει τον κίνδυνο εμφάνισης POAF.1 Αντιθέτως, το θήλυ φύλο δεν είχε αναγνωριστεί ως τέτοιος παράγοντας προηγουμένως, ακόμη και σε μελέτες που εστίαζαν σε διαφορές μεταξύ των φύλων.3 Η παρούσα μελέτη έχει αρκετά μικρότερο μέγεθος δείγματος σχετικά με τις προαναφερθείσες. Ωστόσο, οι γυναίκες που θα παρουσιάσουν POAF είναι πιο πιθανό να την διατηρήσουν δια βίου, και έχουν μεγαλύτερη πιθανότητα μακροπρόθεσμης θνητότητας.3

Συμπεράσματα: Η χρήση του cell salvage δε σχετίστηκε με τον κίνδυνο εμφάνισης POAF. Μεγάλες τυχαιοποιημένες κλινικές μελέτες είναι απαραίτητες προκειμένου να εξαχθούν ασφαλή συμπεράσματα αναφορικά με την ορθή χρήση συσκευής cell salvage και των αλλογενών προϊόντων αίματος σε καρδιοχειρουργικές επεμβάσεις.

ΒΙΒΛΙΟΓΡΑΦΙΑ

1.Koçyiğit M, Koçyiğit Öl, Güllü AÜ, Şenay Ş, Alhan C. Postoperative Atrial Fibrillation Reduced by Intraoperative and Postoperative Cell Saver System in Coronary Artery Bypass Graft Surgery. Turk J Anaesthesiol Reanim. 2022 Jun;50(3):173-177. doi: 10.5152/TJAR.2022.21121

2.Tachias F, Samara E, Petrou A, Karakosta A, Siminelakis S, Apostolakis E, Tzimas P. The Effect of Cell Salvage on Bleeding and Transfusion Needs in Cardiac Surgery. Anesthesiol Res Pract. 2022 Sep 1;2022:3993452. doi: 10.1155/2022/3993452.

3.Lee SH, Lee H, Park JK, Uhm JS, Kim JY, Pak HN et al. Gender Difference in the Long-Term Clinical Implications of New-Onset Atrial Fibrillation after Coronary Artery Bypass Grafting. Yonsei Med J. 2017 Nov;58(6):1119-1127. doi: 10.3349/ymj.2017.58.6.1119.

B6

ΠΡΟΓΝΩΣΤΙΚΟΙ ΠΑΡΑΓΟΝΤΕΣ ΣΧΕΤΙΖΟΜΕΝΟΙ ΜΕ ΤΗ ΜΕΤΕΓΧΕΙΡΗΤΙΚΗ ΕΚΒΑΣΗ ΣΤΙΣ 30 ΗΜΕΡΕΣ ΜΕΤΑ ΑΠΟ ΕΚΛΕΚΤΙΚΗ ΕΝΔΑΓΓΕΙΑΚΗ ΑΠΟΚΑΤΑΣΤΑΣΗ ΑΝΕΥΡΥΣΜΑΤΟΣ ΚΟΙΛΙΑΚΗΣ ΑΟΡΤΗΣ: ΠΑΡΟΥΣΙΑΣΗ ΤΗΣ ΕΜΠΕΙΡΙΑΣ ΕΝΟΣ ΤΡΙΤΟΒΑΘΜΙΟΥ ΚΕΝΤΡΟΥ ΑΝΑΦΟΡΑΣ

Μαρία Π. Νταλούκα[1], Πετρούλα Νανά[2], Αθανάσιος Χατζής[1], Αλέξανδρος Μπρότης[3], Μεταξία Μπαρέκα[1], Μιλτιάδης Ματσάγκας[2], Ελένη Αρναούτογλου[1]
1Αναισθησιολογική Κλινική, 2Αγγειοχειρουργική Κλινική, 3Νευροχειρουργική Κλινική, Πανεπιστημιακό Γενικό Νοσοκομείο Λάρισας, Τμήμα Ιατρικής, Σχολή Επιστημών Υγείας, Πανεπιστήμιο Θεσσαλίας, Λάρισα

Σκοπός: Παρά την ελάχιστα επεμβατική φύση της ενδαγγειακής αποκατάστασης του ανευρύσματος κοιλιακής αορτής (EVAR), το ποσοστό των μετεγχειρητικών επιπλοκών παραμένει σημαντικό (40%). Σκοπό της μελέτης αποτέλεσε η εκτίμηση της μετεγχειρητικής έκβασης (30 ημέρες) μετά από εκλεκτικό EVAR και η ανεύρεση πιθανών προγνωστικών παραγόντων μεταξύ των βασικών χαρακτηριστικών των ασθενών.

Υλικό και μέθοδος: Πραγματοποιήθηκε αναδρομική αναζήτηση στην προοπτική βάση δεδομένων της Αγγειοχειρουργικής κλινικής του ΠΓΝΛ, η οποία αποτελεί κέντρο αναφοράς για την 5η ΥΠΕ (Μαρτιος 2016-Φεβρουάριος 2019). Καταγράφηκαν τα δημογραφικά στοιχεία, το ατομικό αναμνηστικό, ο εργαστηριακός έλεγχος και η έκβαση στις 30 ημέρες, συμπεριλαμβανομένων μείζονων και ελάσσονων επιπλοκών όπως τα μείζονα καρδιαγγειακά συμβάντα (MACE), το σύνδρομο μετά την εμφύτευση του μοσχεύματος (PIS), η οξεία νεφρική βλάβη (AKI) και ο θάνατος από οποιαδήποτε αιτία. Από τη μελέτη εξαιρέθηκαν ασθενείς με προεγχειρητικά σημεία φλεγμονής.

Αποτελέσματα: Συμπεριλήφθηκαν 322 ασθενείς (98.1% άνδρες, μέση ηλικία 72.3±7.2 έτη) με μέση διάμετρο ανευρύσματος 59.2±12.7mm. Τα ποσοστά νοσηρότητας και θνητότητας διαμορφώθηκαν στα 37,5% και 0,6% αντίστοιχα. Ένδεκα ασθενείς (3.4%) παρουσίασαν MACE, 23.9% (n=77) PIS and 1.6% (n=5) AKI. Η πολυπαραγοντική ανάλυση ανέδειξε ότι η διάμετρος του ανευρύσματος (OR 1.28, 95% CI 1.01-1.05, p=.01) και η χρήση προϊόντων καπνού (OR 0.38, 95% CI 0.19-0.71, p=.003) αποτελούν ανεξάρτητους προγνωστικούς παράγοντες για μετεγχειρητική νοσηρότητα. Επίσης, η περιφερική αρτηριακή νόσος αποτελεί ανεξάρτητο προγνωστικό παράγοντα για MACE (OR 13.94, 95% CI 2.4-81.16, p=.003), η χρήση προϊόντων καπνού ανεξάρτητο προγνωστικό παράγοντα για PIS (OR 0.36, 95% CI 0.17-0.76, p=.008) και ο προεγχειρητικός λόγος των ουδετεροφίλων προς τα λεμφοκύτταρα (NLR) ανεξάρτητο προγνωστικό παράγοντα για AKI (OR 1.2, 95% CI 1.01-1.43, p=.003).

Συμπεράσματα: Η νοσηρότητα στις 30 ημέρες μετά από από εκλεκτικό EVAR ξεπέρασε το 35%, ενώ η θνητότητα παρέμεινε στα κατώτερα επίπεδα. Η χρήση προϊόντων καπνού και η μέση διάμετρος του ανευρύσματος αποτελούν ανεξάρτητους προγνωστικούς παράγοντες για τη μετεγχειρητική έκβαση ασθενών που υποβάλλονται σε εκλεκτικό EVAR.

B7

ΟΙ ΕΠΙΠΤΩΣΕΙΣ ΤΟΥ ΣΥΝΔΡΟΜΟΥ ΒΑΚΤΗΡΙΑΚΗΣ ΥΠΕΡΑΝΑΠΤΥΞΗΣ ΤΟΥ ΕΝΤΕΡΟΥ ΣΕ ΝΟΣΗΛΕΥΟΜΕΝΟΥΣ ΣΕ ΜΕΘ

Κωνσταντίνος Μπουσβάρος[1], Αγάθη Καρακώστα[2], Αθανάσιος Μαργαρίτης[3], Πλουμή Μοσχόβη[1], Ουρανία Μουσαφίρη[1], Πέτρος Τζίμας[2], Βασίλειος κουλούρας[4], Γεράσιμος Μπαλταγιάννης[5]

1 Μονάδα Εντατικής θεραπείας, Γενικό Νοσοκομείο Ιωαννίνων «Γ. Χατζηκώστα», Ιωάννινα 2 Κλινική Αναισθησιολογίας και Μετεγχειρητικής Εντατικής θεραπείας, Τμήμα Ιατρικής Πανεπιστημίου Ιωαννίνων, ΠΓΝ Ιωαννίνων, Ιωάννινα 3 ΕΚΑΒ Ιωαννίνων, Ιωάννινα 4 Μονάδα Εντατικής θεραπείας, Τμήμα Ιατρικής Πανεπιστημίου Ιωαννίνων, ΠΓΝ Ιωαννίνων, Ιωάννινα 5 Α' Παθολογική Κλινική και Ηπατογαστρεντερολογική Μονάδα, Τμήμα Ιατρικής Πανεπιστημίου Ιωαννίνων, ΠΓΝ Ιωαννίνων, Ιωάννινα

Σκοπός: Το σύνδρομο υπερανάπτυξης βακτηριδίων του εντέρου (SIBO), αν και έχει συσχετιστεί με δυνητικά σοβαρές επιπλοκές, δεν έχει μελετηθεί επαρκώς έως σήμερα, ειδικά σε ασθενείς νοσηλευόμενους σε Μονάδα Εντατικής Θεραπείας (ΜΕΘ). Πρωταρχικός στόχος της μελέτης είναι η συσχέτιση του SIBO με την εμφάνιση πνευμονίας σχετιζόμενης με τον αναπνευστήρα (VAP), την έκβαση και τη διάρκεια νοσηλείας σε ασθενείς ΜΕΘ.

Υλικό & Μέθοδος: Η μελέτη φέρει έγκριση Επιτροπής Βιοηθικής. Συμπεριελήφθησαν 52 βαριά πάσχοντες ασθενείς ΜΕΘ. Η διάγνωση του SIBO πραγματοποιήθηκε με ειδική, μη επεμβατική δοκιμή εκπνοής Η2, η οποία επαναλαμβάνονταν σε προκαθορισμένα, βάσει πρωτοκόλλου, χρονικά διαστήματα (1η/ημέρα εισαγωγής, 3η, 5η και 7η ημέρα νοσηλείας). Από τη μελέτη αποκλείστηκαν ασθενείς με θετικό SIBO τεστ την ημέρα εισαγωγής. Οι συμμετέχοντες στη μελέτη χωρίστηκαν σε δύο ομάδες (ασθενείς με θετικό και ασθενείς με αρνητικό SIBO τεστ την 3η, 5η ή/και 7η ημέρα νοσηλείας), στους οποίους πραγματοποιήθηκε συγκριτική αξιολόγηση των δημογραφικών τους δεδομένων, του APACHE II score, της επίπτωσης VAP, της διάρκειας νοσηλείας και της έκβασης.

Αποτελέσματα: Οι ομάδες ήταν ομοιογενείς ως προς τα βασικά τους χαρακτηριστικά, συμπεριλαμβανομένων των δημογραφικών ($p>0.05$). Συνολικά, συμμετείχαν 34 (65,4%) άντρες και 18 γυναίκες (34.6%), με μέση ηλικία(τυπική απόκλιση) 62.65(16,31) έτη. Η επίπτωση του SIBO στο δικό μας πληθυσμό ήταν 36,5%. Δέκα-οκτώ (34,6%) ασθενείς καταλήξανε, ενώ 32 (61.5%) ανέπτυξαν VAP κατά τη νοσηλεία τους. Η παρουσία SIBO συσχετίστηκε με αυξημένη επίπτωση VAP ($p<0,001$) και με αυξημένη διάρκεια νοσηλείας στη ΜΕΘ ($p<0,03$). Δεν φάνηκε συσχέτιση του SIBO με τους λοιπούς παράγοντες που μελετήθηκαν, όπως φύλο, ηλικία, Apache II score και αντιμικροβιακό σχήμα.

Συμπέρασμα: Η παρουσία SIBO σε ασθενείς που νοσηλεύονται σε ΜΕΘ φαίνεται να είναι αρκετά συχνή. Τόσο η έγκαιρη διάγνωση αυτού του συνδρόμου, όσο και η αποτελεσματική αντιμετώπισή του είναι υψίστης σημασίας, ειδικά για τους βαριά πάσχοντες ασθενείς, εφόσον φαίνεται να σχετίζεται με VAP και παράταση της διάρκειας νοσηλείας.

B8

Ο ΡΟΛΟΣ ΤΩΝ ΑΠΟΚΛΕΙΣΜΩΝ PECS ΣΤΟ ΜΕΤΡΙΑΣΜΟ ΤΟΥ ΠΟΝΟΥ ΜΕΤΑ ΑΠΟ ΜΑΣΤΕΚΤΟΜΗ

Νεκταρία Λέκκα[1], Άντρος Χαραλάμπους[1], Χρήστος Δημητρίου[1], Κασσιανή Θεοδωράκη[2]
1 Γενικό Νοσοκομείο Λεμεσού, Κύπρος
2 Αρεταίειο Νοσοκομείο, Εθνικό και Καποδιστριακό Πανεπιστήμιο Αθηνών

Σκοπός: Αυτή η μελέτη σκοπό έχει να διερευνήσει την αποτελεσματικότητα των θωρακικών αποκλεισμών PECS I και II για την ανακούφιση των συμπτωμάτων τόσο κατά την άμεση μετεγχειρητική περίοδο όσο και την πιθανότητα εμφάνισης χρόνιου πόνου μετά από χειρουργικές επεμβάσεις για καρκίνο του μαστού.

Υλικό και Μέθοδος: Σε αυτή την προοπτική κλινική μελέτη συμμετείχαν 64 γυναίκες, ηλικίας 20 έως 85 ετών, ΑΣΑ I-III, με καρκίνο του μαστού που υποβλήθηκαν σε χειρουργική επέμβαση και παρακολουθήθηκαν σε προκαθορισμένα διαστήματα για 6 μήνες μετεγχειρητικά. Οι ασθενείς χωρίστηκαν σε 2 ομάδες: σε αυτές που υποβλήθηκαν σε θωρακικούς αποκλεισμούς με τοπικό αναισθητικό και σε αυτές που δεν υποβλήθηκαν. Η διεξαγωγή των αποκλεισμών PECS πραγματοποιήθηκαν με την διακριτική ευχέρεια του θεράποντος χειρουργού μετά την εισαγωγή στην αναισθησία. Τόσο οι ασθενείς όσο και ο τελικός αξιολογητής ήταν τυφλοί σε σχέση με τους αποκλεισμούς PECS. Η αξιολόγηση του πόνου βασίστηκε στην αριθμητική βαθμολογία του πόνου κλίμακα (NRS) που κυμαίνεται από 0 έως 10. Επιπλέον, συγκρίθηκε μέχρι 24 ώρες μετεγχειρητικά, η απαιτούμενη συμπληρωματική δόση μορφίνης μεταξύ των δύο ομάδων. Επιπλέον, όλοι οι ασθενείς αξιολογήθηκαν για την πιθανότητα εμφάνισης χρόνιου νευροπαθητικού πόνου μετεγχειρητικά στους 3 και 6 μήνες, χρησιμοποιώντας το ερωτηματολόγιο DN4 για το νευροπαθητικό πόνο.

Αποτελέσματα: Τριάντα δύο ασθενείς έλαβαν αποκλεισμό PECS, ενώ οι υπόλοιποι 32 ασθενείς αποτελούσαν την ομάδα που δεν έλαβαν PECS. Οι τιμές NRS σε τρεις διαφορετικές χρονικές στιγμές (αμέσως μετεγχειρητικά, στις 12 και 24 ώρες) ήταν υψηλότερες στην ομάδα χωρίς PECS σε σύγκριση με την ομάδα PECS και η διαφορά ήταν στατιστικά σημαντική και στα τρεις χρονικές στιγμές ($p<0,001$). Ο βαθμός ικανοποίησης των ασθενών σε ολόκληρη τη μελέτη ήταν αντιστρόφως ανάλογος της συνολικής δόσης μορφίνης που ελήφθη μετεγχειρητικά με τους πιο ικανοποιημένους ασθενείς να ανήκουν στην ομάδα PECS. Βρέθηκαν σημαντικά στατιστικές διαφορές στην ανάγκη χορήγησης συμπληρωματικής δόσης μορφίνης μετά την έξοδο από την PACU και για 24 ώρες, με την ομάδα PECS να απαιτεί 1,5 ± 2,48 mg και την ομάδα μη PECS να απαιτεί σχεδόν τέσσερις φορές περισσότερο ($p < 0,01$). Η συχνότητα του συνδρόμου χρόνιου πόνου μετά τη μαστεκτομή (DN4≥4) στην ομάδα PECS ήταν 28,1% στους 3 μήνες και 3,1% στους 6 μήνες, ενώ στην ομάδα χωρίς PECS ήταν 46,9% στους 3 μήνες και 28,1% στους 6 μήνες, με τη διαφορά μεταξύ των ομάδων να είναι στατιστικά σημαντική στους 6 μήνες ($p=0,016$). Υπήρξε μια στατιστικά σημαντική βελτίωση της βαθμολογίας DN4 και στις δύο ομάδες στους 6 μήνες σε σύγκριση με τους 3 μήνες και στις δύο ομάδες. Ωστόσο, το μέγεθος της βελτίωσης στους 6 μήνες ευνόησε περισσότερο την ομάδα PECS ($p=0,027$).

Συμπεράσματα: Η μελέτη μας έδειξε ότι η χρήση θωρακικών αποκλεισμών PECS 1 και 2 μείωσε το ποσοστό εμφάνισης του οξέος μετεγχειρητικού πόνου, τις μετεγχειρητικές ανάγκες σε μορφίνης για 24 ώρες και τον κίνδυνο ανάπτυξης χρόνιου πόνου μετεγχειρητικά.

ΒΙΒΛΙΟΓΡΑΦΙΑ

Ardon AE, George JE 3rd, Gupta K, O'Rourke MJ, Seering MS, Tokita HK, Wilson SH, Moo TA, Lizarraga I, McLaughlin S, Greengrass RA. The Use of Pectoralis Blocks in Breast Surgery: A Practice Advisory and Narrative Review from the Society for Ambulatory Anesthesia (SAMBA). Ann Surg Oncol. 2022 Aug;29(8):4777-4786. doi: 10.1245/s10434-022-11724-9.

B9

THE ROLE OF NETS IN THE PROGNOSIS OF SARS-COV-2 ASSOCIATED ARDS IN THE SETTING OF THE INTENSIVE CARE UNIT

Nopi Veliki[1] , Sophia Anastasia Mouratoglou[1], Panagiota Tsiatsiou[2], Evanthia Thomaidou-Alexandraki[1], Mathaios Didagelos[1], Georgios Pistiolas[1], Aikaterini Efthymiou[1], Eleni Gkeka[1], Elena Argiriadou[1]

1 Department of Anesthesiology and Intensive Care, AHEPA University Hospital, Thessaloniki, Greece;
2 Department of Microbiology, AHEPA University Hospital, Thessaloniki, Greece

Aim: SARS-COV-2 infection is closely related to life-threatening acute respiratory distress syndrome (ARDS) requiring mechanical ventilation. Recent data suggest a role for neutrophil extracellular traps (NETs) in SARS-COV-2 infection -related lung injury, ARDS development and outcome. Thus, little is known on their prognostic role in SARS-COV-2 related ARDS patients requiring mechanical ventilation in the intensive care unit setting. We investigate the variation of plasma levels of NET markers measured shorty after ICU admission and their association to well-known markers of prognosis in the ICU setting.

Materials and Methods: This is a prospective study enrolling patients with SARS-COV-2 related ARDS syndrome requiring mechanical ventilation. Blood was collected at ICU admission and at day 4 of hospitalization, in ethylenediaminetetraacetic acid (EDTA) tubes for flow cytometry and processed within 3 hours of collection. Neutrophil surface NETs markers were determined by flow cytometry by gating of neutrophils (Anti-Hu CD15 PE, Exbio Praha a.s. Vestec, Czech Republic), stained for surface citrullinated histone and myeloperoxidase (MPO FITC, Exbio Praha a.s. Vestec, Czech Republic).

Results: We report preliminary data of an ongoing study. In total, 9 patients [mean age 57.11±4.33years old, 3 (33%) women] were included in the analysis. Analysis revealed increase of circulating NETs serum levels in days 1 and 4 after ICU admission (2.21 ±1.96 vs 4.07±3.33, p = 0.015). There was a strong correlation of NETs serum levels at both days 1 and 4 as well as of its change, with prognosis, as expressed by SOFA score (table and Figure).

Conclusion: Our results reinforce the hypothesis that NETosis is an attractive prognostic marker in intubated ICU patients with COVID-19. Further studies are needed to support the hypothesis

Table: correlation of NETs serum levels with markers of inflammation and prognosis

Parameter	Rho	p
NETs at admission	0.709	0.032
NETs at day 4	0.751	0.02
Difference of NETs serum levels between admission and day 4	0.776	0.014

Figure: Association of NETs with SOFA score in the predefined time intervals.



B10

Η ΕΠΙΔΡΑΣΗ ΤΗΣ ΠΡΟΣΘΗΚΗΣ ΔΕΞΜΕΔΕΤΟΜΙΔΙΝΗΣ ΣΤΟ ΔΙΑΛΥΜΑ ΤΟΠΙΚΟΥ ΑΝΑΙΣΘΗΤΙΚΟΥ ΣΕ TAP BLOCK ΥΠΟ ΥΠΕΡΗΧΟΓΡΑΦΙΚΗ ΚΑΘΟΔΗΓΗΣΗ ΣΕ ΕΠΕΜΒΑΣΗ ΠΛΑΣΤΙΚΗΣ ΑΠΟΚΑΤΑΣΤΑΣΗΣ ΒΟΥΒΩΝΟΚΗΛΗΣ ΜΕ ΠΛΕΓΜΑ. ΜΙΑ ΤΥΧΑΙΟΠΟΙΗΜΕΝΗ ΕΛΕΓΧΟΜΕΝΗ ΜΕΛΕΤΗ: ΠΡΟΚΑΤΑΡΚΤΙΚΑ ΑΠΟΤΕΛΕΣΜΑΤΑ

Ιωάννης Κουταλάς[1], Χριστίνα Ορφανού[1], Κασσιανή Θεοδωράκη[1]
1 Α' Αναισθησιολογική Κλινική, Αρεταίειο Νοσοκομείο, Εθνικό και Καποδιστριακό Πανεπιστήμιο Αθηνών

Σκοπός: Ο υπερηχογραφικά κατευθυνόμενος αποκλεισμός στο πλάνο του εγκάρσιου κοιλιακού μυός (TAP block) μειώνει σημαντικά την ένταση του οξέος μετεγχειρητικού πόνου και την περιεγχειρητική κατανάλωση οπιοειδών σε επεμβάσεις άνω και κάτω κοιλίας. Ο στόχος της παρούσας προοπτικής μελέτης είναι η σύγκριση της επίδρασης της προσθήκης δεξμεδετομιδίνης στο διάλυμα τοπικού αναισθητικού σε σχέση με τη χορήγηση διαλύματος που περιέχει μόνο τοπικό αναισθητικό κατά τη διενέργεια TAP block σε επεμβάσεις πλαστικής αποκατάστασης βουβωνοκήλης με πλέγμα.

Υλικό & Μέθοδος: Επί του παρόντος, 39 ασθενείς έχουν τυχαιοποιηθεί και συμπεριληφθεί στη μελέτη είτε στην ομάδα χορήγησης διαλύματος τοπικού αναισθητικού (25ml ροπιβακαΐνης 0.5% + 2 ml N/S 0.9%), είτε στην ομάδα χορήγησης διαλύματος τοπικού αναισθητικού και δεξμεδετομιδίνης (25ml ροπιβακαΐνης 0.5% + 2 ml δεξμεδετομιδίνης 0.5 μg/kg). Το πρωτογενές καταληκτικό σημείο της μελέτης είναι η βαθμολογία της έντασης του πόνου στην αριθμητική κλίμακα αξιολόγησης (NRS) κατά την ηρεμία και κατά την κίνηση 3, 6, 12 και 24 ώρες μετεγχειρητικά. Παράλληλα καταγράφονται η κατανάλωση ρεμιφεντανίλης διεγχειρητικά, η κατανάλωση μορφίνης στη Μονάδα Μεταναισθητικής Φροντίδας, η κατανάλωση μορφίνης τις πρώτες 24 ώρες μετεγχειρητικά μέσω αντλίας PCA, η επίπτωση μετεγχειρητικής ναυτίας και εμέτου και η τυχόν εμφάνιση χρόνιου πόνου 6 και 12 μήνες μετά το χειρουργείο.

Αποτελέσματα: Οι δύο ομάδες ασθενών εμφανίζουν συγκρίσιμες τιμές έντασης πόνου μετεγχειρητικά. Υπάρχει στατιστικά σημαντική διαφορά μεταξύ των δύο ομάδων στη συνολική διεγχειρητική χορήγηση ρεμιφεντανίλης ($p<0,001$) και στις απαιτήσεις για λήψη μορφίνης μέσω της αντλίας PCA κατά τη διάρκεια του πρώτου 24ώρου μετεγχειρητικά ($p=0.031$), με την ομάδα της δεξμεδετομιδίνης να υπερέχει ως προς τις ως άνω παραμέτρους. Οι δύο ομάδες δεν εμφανίζουν διαφορές ως προς την επίπτωση της μετεγχειρητικής ναυτίας και εμέτου μετεγχειρητικά ενώ η επίπτωση του χρόνιου πόνου στους 6 μήνες είναι χαμηλότερη στην ομάδα της δεξμεδετομιδίνης ($p=0.023$), χωρίς διαφοροποίηση όμως μεταξύ των δύο ομάδων στους 12 μήνες μετά το χειρουργείο.

Συμπεράσματα: Σύμφωνα με τα προκαταρκτικά αποτελέσματα της παρούσας μελέτης, η επίδραση της προσθήκης δεξμεδετομιδίνης στο διάλυμα τοπικού αναισθητικού σε υπερηχογραφικά καθοδηγούμενο TAP block σε πλαστική αποκατάσταση βουβωνοκήλης με πλέγμα φαίνεται να επηρεάζει τις απαιτήσεις σε διεγχειρητική και μετεγχειρητική αναλγησία, χωρίς όμως να διαφοροποιεί τα υποκειμενικά scores της αίσθησης του πόνου σε ηρεμία και σε κίνηση. Ενδεχομένως υπάρχει και μια ευνοϊκή δράση της δεξμεδετομιδίνης στον πρώιμο χρόνιο πόνο. Τα οριστικά αποτελέσματα της παρούσας μελέτης, ωστόσο, αναμένονται μετά την ολοκλήρωση της και την συνολική ανάλυση των δεδομένων που συλλέγονται.

ΒΙΒΛΙΟΓΡΑΦΙΑ

Theodoraki K, Papacharalampous P, Tsaroucha A, Vezakis A, Argyra E. The effect of transversus abdominis plane block on acute and chronic pain after inguinal hernia repair. A randomized controlled trial. Int J Surg. 2019;63:63-70.

1. Bansal P, Garg S. Effect of Adding Dexmedetomidine to Local Anesthetic Agents for Transversus Abdominis Plane Block: A Meta-analysis. Clin J Pain. 2019 Oct;35(10):844-854. doi: 10.1097/AJP.0000000000000742.

B11

Η ΕΠΙΔΡΑΣΗ ΤΗΣ ΕΝΔΟΦΛΕΒΙΑΣ ΧΟΡΗΓΗΣΗΣ ΔΕΞΑΜΕΘΑΖΟΝΗΣ ΣΤΗ ΜΕΤΕΓΧΕΙΡΗΤΙΚΗ ΑΝΑΛΓΗΣΙΑ ΜΕΤΑ ΑΠΟ ΚΑΙΣΑΡΙΚΗ ΤΟΜΗ. ΣΥΣΤΗΜΑΤΙΚΗ ΑΝΑΣΚΟΠΗΣΗ ΚΛΙΝΙΚΩΝ ΜΕΛΕΤΩΝ.

Δημήτριος Ιωαννόπουλος[1], Ελένη Αρναούτογλου[2], Γεωργία Τσαούση[3]
1 Γενικό Κρατικό Νοσοκομείο Νίκαιας Πειραιά "Άγιος Παντελεήμων", Αναισθησιολογικό Τμήμα
2 Πανεπιστημιακό Γενικό Νοσοκομείο Λάρισας, Αναισθησιολογικό Τμήμα
3 Πανεπιστημιακό Νοσοκομείο Θεσσαλονίκης ΑΧΕΠΑ, Αναισθησιολογικό Τμήμα

Εισαγωγή: Η Δεξαμεθαζόνη αποτελεί ένα κορτικοστεροειδές με γνωστή αντιεμετική δράση. Ωστόσο, η αναλγητική της δράση μετά από καισαρική τομή (ΚΤ) είναι υπό διερεύνηση. Με σκοπό την αξιολόγηση της επίδρασης της περιεγχειρητικής ενδοφλέβιας χορήγησης δεξαμεθαζόνης στη μετά από καισαρική τομή αναλγησία διεξήχθη η παρούσα συστηματική ανασκόπηση (SR).

Μεθοδολογία: Η SR διενεργήθηκε με βάση τους κανόνες του PRISMA. Έγινε αναζήτηση σε 4 βάσεις δεδομένων, PubMed, Scopus, CENTRAL και PLOS, έως 31-Δεκέμβριου-2022. Κριτήρια ένταξης στη SR αποτελούσαν: (1) Τυχαιοποιημένες κλινικές μελέτες (RCTs) με περιεγχειρητική ενδοφλέβια χορήγηση δεξαμεθαζόνης συγκριτικά με ένα δραστικό ή μη παράγοντα, (2) διενέργεια εκλεκτικών ΚΤ υπό περιοχική αναισθησία, σε γυναίκες ≥ 18 ετών, (3) παρείχαν δεδομένα για το επίπεδο της μετεγχειρητικής αναλγησίας, τη κατανάλωση αναλγητικών παραγόντων, το χρόνο χορήγησης πρώτης συμπληρωματικής αναλγησίας, (4) αγγλική γλώσσα συγγραφής. Κριτήρια αποκλεισμού αποτελούσαν: (1) μη RCTs (2) μη πλήρη άρθρα (3) μελέτες με διαφορετική οδό χορήγησης δεξαμεθαζόνης. Η ποιοτική αξιολόγηση των μελετών διενεργήθηκε με την τροποποιημένη JADAD κλίμακα, ενώ το ρίσκο προκατάληψης με τη χρήση του Cochrane ROB2 tool.

Αποτελέσματα: Στην SR συμπεριλήφθησαν δεκαεννέα RCTs αποτελούμενες από 1617 ασθενείς. Οι μελέτες που παρουσιάζουν στατιστικά σημαντική μείωση του άλγους στις 4-6 ώρες και στις 24 ώρες μετεγχειρητικά είναι μοιρασμένες. Ωστόσο, στις 12 ώρες μετεγχειρητικά υπάρχει μια σαφής κλινική και στατιστικά σημαντική ελάττωση του πόνου, χωρίς να παρατηρείται το ίδιο και στις 2-3 ώρες μετεγχειρητικά. Τέλος, παρατηρήθηκε παράταση στο χρόνο χορήγησης πρώτης συμπληρωματικής αναλγησίας και ελαττωμένη συνολική κατανάλωση οπιοειδών το πρώτο μετεγχειρητικό 24ωρο στις περισσότερες μελέτες, χωρίς στατιστική σημαντικότητα.

Συμπέρασμα: Με βάση τα αποτελέσματα, δε δύναται να εξαχθεί ασφαλές συμπέρασμα για την επίδραση της δεξαμεθαζόνης στην ένταση του πόνου μετά από ΚΤ τις πρώτες 6 και στις 24 ώρες μετεγχειρητικά. Αντιθέτως, η δεξαμεθαζόνη έδειξε στατιστικά σημαντική υπεροχή στη μετεγχειρητική αναλγησία των ασθενών στις 12 ώρες, γεγονός που ευνοεί την χορήγηση της στα πλαίσια μίας πολυπαραγοντικής αναλγησίας.

B12

ΣΥΓΚΡΙΣΗ ΤΗΣ ΛΑΡΥΓΓΙΚΗΣ ΜΑΣΚΑΣ ΤΥΠΟΥ PROTECTOR™ ΜΕ ΛΑΡΥΓΓΙΚΗ ΜΑΣΚΑ ΤΥΠΟΥ SUPREME™ ΚΑΙ I-GEL™ ΓΙΑ ΤΗΝ ΔΙΑΧΕΙΡΙΣΗ ΤΟΥ ΑΕΡΑΓΩΓΟΥ ΚΑΤΑ ΤΗΝ ΓΕΝΙΚΗ ΑΝΑΙΣΘΗΣΙΑ: ΒΙΒΛΙΟΓΡΑΦΙΚΗ ΑΝΑΣΚΟΠΗΣΗ ΚΑΙ ΜΕΤΑ-ΑΝΑΛΥΣΗ ΤΩΝ ΤΥΧΑΙΟΠΟΙΗΜΕΝΩΝ ΕΛΕΓΧΟΜΕΝΩΝ ΜΕΛΕΤΩΝ

Στέλλα Αντωνίου[1], Ευανθία Δημητρίου[1], Βασίλης Μπαβέλλας[1], Αλέξης Δάτσικας[1], Γιώργος Ζωγράφος[1], Γρηγόριος Βογιατζής[1], Αδαμαντία Αρέθα[1]
1. Τμήμα Αναισθησιολογίας και Εντατικής Θεραπείας , Πανεπιστημιακό Γενικό Νοσοκομείο Πατρών, Πάτρα, Ελλάδα

Περίληψη: Η χρήση υπεργλωττιδικών συσκευών (ΥΣΑ) αποτελεί μια εναλλακτική επιλογή εξασφάλισης του αεραγωγού κατά την γενική αναισθησία (ΓΑ). Η λαρυγγική μάσκα (ΛΜ) τύπου Protector™ είναι μια καινούργια ΥΣΑ. Λίγες τυχαιοποιημένες ελεγχόμενες μελέτες (RCT) έχουν συγκρίνει την ΛΜ Protector™ με άλλες ΥΣΑ.

Στόχος: Ανασκόπηση και μέτα-ανάλυση των RCT που συγκρίνουν την ΛΜ Protector με την Supreme και την i-gel στην διαχείριση του αεραγωγού ως προς την αποτελεσματικότητα και την ασφάλειά τους. Κύριος στόχος: στοματοφαρυγγική πίεση διαφυγής (ΣΠΔ). Δευτερεύοντες στόχοι: χρόνος εισαγωγής, ποσοστό επιτυχίας τοποθέτησης με την πρώτη προσπάθεια και επίπτωση επιπλοκών (μετεγχειρητική φαρυγγαλγία και τραύμα βλεννογόνων/αίμα πάνω στην συσκευή).

Μεθοδολογία: Αναζητήσαμε τις βάσεις δεδομένων PubMed, Scopus και Cochrane Central Register of Controlled Trials (CENTRAL) και τις λίστες αναφοράς σχετικών δημοσιεύσεων μεταξύ Ιανουαρίου 2018 και Δεκεμβρίου 2022.

Αποτελέσματα: Οκτώ RCTs συμπεριλήφθηκαν. Σε 6 μελέτες (510 ασθενείς), η Protector συγκρίθηκε με τις Supreme και igel. Η ΛΜ Protector ήταν πιο αποτελεσματική με υψηλότερη ΣΠΔ [μέση διαφορά: 4,12 cmH2O (CI: 3,19-5,04), p<0,001, I2=0%] σε σύγκριση με τις δυο άλλες ΥΣΑ. Ο χρόνος εισαγωγής εκτιμήθηκε σε 7 μελέτες (662 ασθενείς) και η ΛΜ Protector δεν πλεονεκτούσε σε σχέση με την Supreme και την igel [μέση διαφορά: 2,86 δευτερόλεπτα (CI: -1,33-7,06), p=0,18, I2= 94%]. Η εισαγωγή κατά την πρώτη προσπάθεια εκτιμήθηκε σε 8 μελέτες (762 ασθενείς) και η ΛΜ Protector ήταν το ίδιο αποτελεσματική με τη Supreme και την igel [OR (CI): 0,79 (0,36-1,77), p=0,49, I2=53%)] Η συχνότητα της φαρυγγαλγίας εκτιμήθηκε σε 5 μελέτες και δεν υπήρχε στατιστικά σημαντική διαφορά μεταξύ των τριών ΥΣΑ, ενώ σε 6 μελέτες εκτιμήθηκε η συχνότητα παρουσίας αίματος στη συσκευή και η ΛΜ Igel καθώς και η Supreme πλεονεκτούσαν σε σύγκριση με την Protector.

Συμπεράσματα: Η ΛΜ τύπου Protector™ είναι πιο αποτελεσματική σε σχέση με τις άλλες δύο συσκευές όσον αφορά την ΣΠΔ και το ίδιο αποτελεσματική ως προς το χρόνο εισαγωγής και την επιτυχή τοποθέτηση με την πρώτη προσπάθεια. Η ΛΜ Protector πιθανόν προκαλεί μεγαλύτερη βλάβη των βλεννογόνων. Χρειάζονται περισσότερές μελέτες για να τεκμηριωθεί η αποτελεσματικότητα της ΛΜ τύπου Protector™ σε σύγκριση με τις άλλες συσκευές.

B13

ΔΙΕΓΧΕΙΡΗΤΙΚΟ MONITORING ΑΛΓΑΙΣΘΗΣΙΑΣ ΚΑΤΑ ΤΗ ΧΟΡΗΓΗΣΗ OFA ΣΕ ΕΠΕΜΒΑΣΕΙΣ ΚΑΡΚΙΝΟΥ ΤΟΥ ΜΑΣΤΟΥ: ΠΑΡΟΥΣΙΑΣΗ ΣΕΙΡΑΣ ΠΕΡΙΣΤΑΤΙΚΩΝ

Δημήτριος Ζαφειριάδης[1], Γεώργιος Καρράς[1], Έλενα Τσακύριδου[1], Μαρία Φραγκίδου[1], Χρύσα Μουρατίδου[1], Δημήτριος Παπαγεωργίου[1], Ντονίκα Ζαΐμη[2]
1 Ειδικευόμενος/η, 2 Συντονίστρια Διευθύντρια Αναισθησιολογικό Τμήμα, Ιπποκράτειο Γ.Ν.Θεσσαλονίκης, Θεσσαλονίκη

Σκοπός: Πρόσφατα, η αναισθησία άνευ οπιοειδών (Opioid Free Anaesthesia,OFA) για χειρουργική επέμβαση καρκίνου μαστού κερδίζει έδαφος έναντι της αναισθησίας βασισμένη στα οπιοειδή (Opioid Based Anaesthesia,OBA) λόγω των καλά τεκμηριωμένων μειονεκτημάτων της χορήγησης οπιοειδών. Αμφότερα τα πρωτόκολλα OFA και OBA απαιτούν διεγχειρητική παρακολούθηση της αλγαισθησίας για αποτελεσματική τιτλοποίηση των χορηγούμενων φαρμάκων. Παρουσιάζουμε μια σειρά περιστατικών, εφαρμογής αλγαισθητικού monitoring κατά τη χορήγηση OFA για επεμβάσεις καρκίνου μαστού.

Υλικά και Μέθοδος: Πρωτόκολλο OFA: Ασθενείς 18-80 ετών με καρκίνο μαστού. Κριτήρια αποκλεισμού: αλλεργία σε φάρμακα της OFA, ηπατική νόσο, αγγειακή εγκεφαλική νόσο, στεφανιαία νόσο, δυσαυτονομία, αρρυθμίες και διαταραχές αγωγιμότητας, αγωγή με β-αποκλειστές, παρουσία βηματοδότη, μεταμοσχευμένες ασθενείς (καρδιάς, ήπατος), ψυχωσικές διαταραχές. Monitoring: Ελάχιστο υποχρεωτικό και αλγαισθησίας (Analgesic Nociception Index, ANI®, MDoloris, France). Εισαγωγή: μιδαζολάμη (0.05 mg/kg), λιδοκαϊνη (1mg/kg), προποφόλη (2mg/kg), ροκουρόνιο (1mg/kg,), αερισμός με 4% σεβοφλουράνιο (MAC 1.3-1.5). Μετά τη διασωλήνωση: κεταμίνη (0.5mg/kg), κλονιδίνη (2mcg/kg), ομεπραζόλη 40mg, δεξαμεθαζόνη 8mg. Διατήρηση: Σεβοφλουράνιο (MAC 1.0-1.2), λιδοκαϊνη 0.5-1.5mg/kg/h (μέγιστη 180mg/h), $MgSO_4$ έγχυση (50mg/kg). Τιτλοποίηση με στόχο τιμές ANI (βέλτιστη αναλγησία 50-70, ανεπαρκής κάλυψη<50). 30′ πριν τη σύγκλειση του χειρουργικού τραύματος: κεταμίνη (0.5mg/kg), παρακεταμόλη 1g, παρεκοξίμπη 40mg and ονδανσετρονη 4 mg. Αναστροφή μυοχάλασης: σουγκαμαντέξη (2mg/kg). Συνέχιση έγχυσης λιδοκαϊνης έως την τοποθέτηση κυκλοτερούς περίδεσης. Αξιολόγηση μετεγχειρητικού αναλγητικού αποτελέσματος: Περιγραφική αριθμητική κλίμακα πόνου (NRS) (10′,6h,12h,24h μετά την αποδιασωλήνωση) και ερωτηματολόγιο QoR-15.

Αποτελέσματα: Αριθμός περιστατικών:5. Παρουσιάζονται οι μέσες τιμές: ηλικία: 61,6, BMI: 28, διάρκεια αναισθησίας:170′,συνολική χορηγούμενη λιδοκαϊνη: 154,07 mg, τέλος χειρουργείου ANIm: 65,6 και ANIi:59,8, NRS στα 10′,6h, 12h, 24h μετά την αποδιασωλήνωση 2.4, 3.6, 2.8, 1.2 αντίστοιχα. QoR-15 στις 24h:129. 2/5 εμφάνισαν την ανάγκη για μετεγχειρητική χορήγηση οπιοειδούς (μία δόση τραμαδόλης 100mg) και η μέση ποσότητα χορηγούμενης παρακεταμόλης ήταν: 1,8g.

Συμπεράσματα: Η εφαρμογή διεγχειρητικά monitoring αλγαισθησίας μπορεί να εξασφαλίσει την εξατομικευμένη, ασφαλή και εξορθολογισμενη εφαρμογή της OFA.

B14

ΚΑΡΔΙΑΚΗ ΑΝΑΚΟΠΗ ΜΕΤΑ ΧΟΡΗΓΗΣΗ SUGAMMADEX

Κωνσταντίνα Γούτσου, Δήμητρα Μορέλλα, Ευαγγελία Μητακίδη, Αγγελική Μπαιρακτάρη
Γ.Ν.Α. ΚΑΤ

Εισαγωγή-Σκοπός: Το sugammadex είναι μία τροποποιημένη κυκλοδεξτρίνη, εκλεκτικός παράγοντας δέσμευσης των παραγόντων νευρομυϊκού αποκλεισμού (ρουκουρόνιο ή βεκουρόνιο), σχηματίζοντας σύμπλοκο με αυτούς. Από πληθώρα μελετών έχει αποδειχθεί η ασφάλεια και η αποτελεσματικότητά του. Σπανιότατα μπορεί να παρατηρηθούν επιπλοκές μετά τη χορήγησή του, όπως βρογχόσπασμος, λαρυγγόσπασμος, βραδυκαρδία, υπόταση και καρδιακή ανακοπή. Σκοπός της παρουσίασης του κατωτέρου περιστατικού είναι η αναφορά επιπλοκής μετά χορήγηση sugammadex.

Παρουσίαση περιστατικού: Ασθενής, άνδρας 58 ετών, BMI 26.2 ,ASA 3, χωρίς αναφερόμενο ιστορικό φαρμακευτικής αλλεργίας με ιστορικό αρτηριακής υπέρτασης, σακχαρώδη διαβήτη τύπου 2, υπνικής άπνοιας(υπό CPAP-mask) και στεφανιαίας νόσου(τοποθέτηση 4 στεφανιαίων stent), υποβλήθηκε σε λαπαροσκοπική χολοκυστεκτομή, υπό γενική αναισθησία. Κατά την εισαγωγή στην αναισθησία χορηγήθηκαν προποφόλη 250mg, φεντανύλη 250μg, λιδοκαΐνη 60mg, ρουκουρόνιο 50mg. Για διατήρηση της αναισθησίας χορηγήθηκαν δεσφλουράνιο 6%(MAC 0,9) και ρεμιφεντανύλη τιτλοποιούμενη. Διεγχειρητικά ο ασθενής ήταν αιμοδυναμικά και αερομετρικά σταθερός. Στο τέλος της επέμβασης μετά τον έλεγχο του νευρομυϊκού αποκλεισμού με δύο απαντήσεις TOF, χορηγήθηκαν 200mg sugammadex. Τρία λεπτά μετά τη χορήγησή του ο ασθενής παρουσίασε αιφνιδίως σοβαρή αιμοδυναμική αστάθεια με υπόταση (ΑΠ 60/30mmHg) και ταχυκαρδία(ΚΣ 110-120bpm), χωρίς ανταπόκριση στη χορήγηση αγγειοσυσπαστικών (phenylephrine 200μg). Ακολούθησε αποκορεσμός (spO2 90%), πτώση του τελοεκπνευστικού CO2 (etCO2<15mmHg) και ΑΠ μη καταγραφόμενη, με μη ψηλαφητό σφυγμό στις καρωτίδες. Κατά την ακρόαση το αναπνευστικό ψιθύρισμα ήταν φυσιολογικό και δεν εκδηλώθηκε δερματικό εξάνθημα. Έγινε ΚΑΡΠΑ και χορηγήθηκε αδρεναλίνη. Μετά από δύο κύκλους καταγράφηκαν ΑΠ 80/30mmHg, etCO2 25mmHg και ΚΣ 110bpm. Κλήθηκε καρδιολόγος και έγινε υπερηχογράφημα καρδιάς που δεν έδειξε υποκινησία μυοκαρδίου, ούτε επιβάρυνση της ΔΚ και ΚΕ=55%. Εστάλη εργαστηριακός έλεγχος για καρδιακά ένζυμα (αποτέλεσμα αρνητικό). Στη συνέχεια ο ασθενής οδηγήθηκε στον αξονικό τομογράφο όπου διενεργήθηκε CTPA για διερεύνηση πνευμονικής εμβολής (αποτέλεσμα αρνητικό). Ο ασθενής νοσηλεύτηκε στη ΜΕΘ για περαιτέρω σταθεροποίηση. Τρία 24ωρα μετά αποσωληνώθηκε και εξήλθε της ΜΕΘ, αιμοδυναμικά και αερομετρικά σταθερός, με GCS=15/15. Έγινε αναφορά του περιστατικού με κίτρινη κάρτα στον ΕΟΦ.

Συμπέρασμα: Το sugammadex είναι σημαντικός παράγοντας για την αποτροπή της εμφάνισης υπολειπόμενης μετεγχειρητικής μυοχάλασης. Αποτελεί όμως δυνητικό εκλυτικό παράγοντα εμφάνισης επιπλοκών. Το αναφερόμενο περιστατικό υπογραμμίζει την αναγκαιότητα αυξημένης φαρμακοεπαγρύπνησης και περαιτέρω έρευνας της ασφάλειας και του μηχανισμού δράσης του sugammadex για την πρόκληση ανεπιθύμητων ενεργειών όπως είναι η υπόταση, ο βρογχόσπασμος και η καρδιακή ανακοπή.

ΒΙΒΛΙΟΓΡΑΦΙΑ

1. J.M. Hunter Sugammadex-induced bradycardia and asystole: how great is the risk? BJA 2018 EDITORIAL| VOLUME 121, ISSUE 1, P8-12 DOI:https://doi.org/10.1016/j.bja.2018.03.003
2. Evangelia Samara, Ioanna Iatrelli, Theofilos Georgakis, and Petros Tzimas Cardiac arrest after administration of sugammadex as neuromuscular blockade reversal agent and full recovery from anesthesia (J Anaesthesiol Clin Pharmacol. 2020 Apr-Jun; 36(2): 268–269. doi: 10.4103/joacp.JOACP_345_19)
1. Carmen Fierro 1, Alessandro Medoro 1, Donatella Mignogna 1, Carola Porcile 1, Silvia Ciampi 1, Emanuele Foderà 1, Romeo Flocco 2, Claudio Russo 1 3, Gennaro Martucci 2 Severe Hypotension, Bradycardia and Asystole after Sugammadex Administration in an Elderly Patient Medicina (Kaunas) 2021 Jan 19;57(1):79. doi: 10.3390/medicina57010079.

B15

ΣΥΓΚΡΙΤΙΚΗ ΜΕΛΕΤΗ ΠΡΟΠΟΦΟΛΗΣ ΕΝΑΝΤΙ ΔΕΞΜΕΔΕΤΟΜΙΔΙΝΗΣ ΓΙΑ ΕΝΣΥΝΕΙΔΗΤΗ ΚΑΤΑΣΤΟΛΗ ΣΕ ΑΣΘΕΝΕΙΣ ΠΟΥ ΥΠΟΒΑΛΛΟΝΤΑΙ ΣΕ ΕΠΕΜΒΑΣΕΙΣ ΔΙΑΚΑΘΕΤΗΡΙΑΚΗΣ ΕΜΦΥΤΕΥΣΗΣ ΑΟΡΤΙΚΗΣ ΒΑΛΒΙΔΑΣ

Παρακευάς Τσενικλίδης[1], Αγάθη Καρακώστα[1], Ευαγγελία Σαμαρά[1], Σουλιώτης Κυριάκος[1], Αθανασοπούλου Ειρήνη[1], Αικατερίνη Νάκα[2], Πέτρος Τζίμας[1]

1 Κλινική Αναισθησιολογίας και Μετεγχειρητικής Εντατικής Θεραπείας, Τμήμα Ιατρικής Πανεπιστημίου Ιωαννίνων, ΠΓΝ Ιωαννίνων, Ιωάννινα, 2 Β΄ Καρδιολογική Κλινική και Μιχαηλίδιο Καρδιολογικό Κέντρο, Τμήμα Ιατρικής Πανεπιστημίου Ιωαννίνων, ΠΓΝ Ιωαννίνων, Ιωάννινα

Σκοπός: Η χρήση προποφόλης ή δεξμεδετομιδίνης σε πρωτόκολλα ενσυνείδητης καταστολής (ΕΚ) για επεμβάσεις διακαθετηριακής εμφύτευσης αορτικής βαλβίδας (TAVI) γίνεται όλο και πιο δημοφιλής. Στόχος της μελέτης είναι η συγκριτική τους επίδραση στη νεφρική και νευρογνωσιακή λειτουργία, στο μετεγχειρητικό παραλήρημα, στη διεγχειρητικό αιμοδυναμικό status, στην ποιότητα της καταστολής, στα μετεγχειρητικά επίπεδα πόνου, στη διάρκεια νοσηλείας και στα ανεπιθύμητα συμβάματα σχετιζόμενα με την αναισθησία σε επεμβάσεις TAVI.

Υλικό και Μέθοδος: Πρόκειται για σειρά περιστατικών, μέρος μίας προοπτικής κλινικής μελέτης χορήγησης ΕΚ σε επεμβάσεις TAVI. Δεκαοκτώ ασθενείς τυχαιοποιήθηκαν να λάβουν προποφόλη (ομάδα PROP) ή δεξμεδετομιδίνη (ομάδα DEX). Δύο εξ αυτών αποκλείστηκαν λόγω διεγχειρητικής αλλαγής πλάνου σε γενική αναισθησία. Συνολικά δεκαέξι ασθενείς συμμετείχαν στην στατιστική ανάλυση (ομάδα PROP, n=6 - ομάδα DEX, n=10). Το Student's t-test ή το αντίστοιχο μη-παραμετρικό Mann-Whitney U και το Fisher's exact test χρησιμοποιήθηκαν για την σύγκριση των συνεχών και ποιοτικών μεταβλητών, αντίστοιχα.

Αποτελέσματα: Οι ομάδες ήταν ομοιογενείς ως προς τα δημογραφικά και σωματομετρικά χαρακτηριστικά, τα προεγχειρητικά σκορ κινδύνου, τις συννοσηρότητες, συμπεριλαμβανομένης της νεφρικής λειτουργίας, και τη baseline νευρογνωσιακή λειτουργία ($p>0.05$). Οι ασθενείς της ομάδας PROP είχαν οριακά υψηλότερη βαθμολογία ευθραυστότητας ($p=0.041$). Διεγχειρητικά, οι χρόνοι επέμβασης, αναισθησίας και αφύπνισης, τα επεισόδια άπνοιας, το τελοεκπνευστικό CO_2, οι τιμές $PaCO_2$, τα επίπεδα καταστολής και η διεγχειρητική εγρήγορση δεν διέφεραν μεταξύ των ομάδων ($p>0.05$). Επίσης, δεν παρατηρήθηκαν διαφορές στο διεγχειρητικό αιμοδυναμικό status, στη χορήγηση υγρών και στη διούρηση ($p>0.05$). Μετεγχειρητικά, δεν παρατηρήθηκε διαφορά στην νεφρική και νευρογνωσιακή λειτουργία, στο παραλήρημα, στα επίπεδα πόνου, στη διάρκεια νοσηλείας και στα ανεπιθύμητα συμβάματα σχετιζόμενα με την αναισθησία ($p>0.05$). Τα επίπεδα ικανοποίησης ασθενών και συμμετεχόντων επεμβατικών καρδιολόγων δεν διέφεραν ανάμεσα στις ομάδες, όπως και η θνησιμότητα (all-cause mortality) στις 30 ημέρες ($p>0.05$).

Συμπέρασμα: Τα ευρήματα δεν συνηγορούν υπέρ της ανωτερότητας του ενός έναντι του άλλου φαρμάκου όσον αφορά στα καταληκτικά σημεία της μελέτης.

B16

ΕΚΠΑΙΔΕΥΣΗ ΣΤΗΝ ΥΠΕΡΗΧΟΓΡΑΦΙΚΗ ΑΞΙΟΛΟΓΗΣΗ POINT OF CARE ΤΟΥ ΑΝΩΤΕΡΟΥ ΑΕΡΑΓΩΓΟΥ. ΜΕΛΕΤΗ ΣΚΟΠΙΜΟΤΗΤΑΣ

Δανάη Πανταζή[1], Αγάθη Καρακώστα[1], Περσεφόνη Μαργαρίτη[2], Ευαγγελία Σαμαρά[1], Γκλόρια-Ευδοξία Ιζουντουεμόι[1], Δήμητρα Οικονόμου[1], Πέτρος Τζίμας[1]
1 Κλινική Αναισθησιολογίας και Μετεγχειρητικής Εντατικής Θεραπείας, Τμήμα Ιατρικής Πανεπιστημίου Ιωαννίνων, ΠΓΝ Ιωαννίνων, Ιωάννινα, 2 Ακτινολογικό Τμήμα, ΠΓΝ Ιωαννίνων, Ιωάννινα.

Σκοπός: Το Point of Care Ultrasound ανώτερου αεραγωγού αποτελεί ένα χρήσιμο κλινικό εργαλείο. Ωστόσο, η αξιοπιστία αυτής της εξέτασης εξαρτάται από το χειριστή και απαιτείται γνώση της σχετικής ηχο-ανατομίας και εκπαίδευση για την απόκτηση των αντίστοιχων δεξιοτήτων. Στόχος της μελέτης είναι η αξιολόγηση των ελάχιστων απαιτήσεων εκπαίδευσης για την απόκτηση της ικανότητας εφαρμογής ενός προκαθορισμένου πρωτοκόλλου σάρωσης του ανώτερου αεραγωγού από ειδικευόμενους Αναισθησιολογίας.

Υλικό και Μέθοδος: Έξι ειδικευόμενοι Αναισθησιολογίας (εκπαιδευόμενοι), χωρίς προηγούμενη εμπειρία στη χρήση υπερήχων, διδάχτηκαν από έμπειρο υπερηχογραφιστή (εκπαιδευτής) ένα προκαθορισμένο πρωτόκολλο σάρωσης του ανώτερου αεραγωγού κατά τη διάρκεια εκπαιδευτικής ημερίδας (hands on workshop). Στην πορεία, και κατά τη διάρκεια μιας εβδομάδας, οι δεξιότητες των εκπαιδευόμενων αξιολογήθηκαν μετά από πολλαπλές εφαρμογές του πρωτοκόλλου σάρωσης σε 22 υγιείς εθελοντές από το προσωπικό του χειρουργείου. Το εν λόγω πρωτόκολλο σάρωσης περιλαμβάνει την αναγνώριση συγκεκριμένων δομών (i. υοειδές οστό, ii. φωνητικές χορδές, iii. θυρεοϋειδική μεμβράνη/επιγλωττίδα/προ-επιγλωττιδικός χώρος, iv. κρικοθυρεοειδική μεμβράνη, και v. θυρεοειδής αδένας), καθώς και μετρήσεις συγκεκριμένων αποστάσεων (i. δέρμα-υοειδές οστό, ii. δέρμα-πρόσθια πτυχή φωνητικών χορδών, iii. δέρμα-επιγλωττίδα, και iv. δέρμα-ισθμός θυρεοειδούς). Για όλες τις διαφορές των υπερηχογραφικών μετρήσεων μεταξύ του εκπαιδευτή και των εκπαιδευόμενων εφαρμόστηκαν μοντέλα παλινδρόμησης μικτών επιδράσεων.

Αποτελέσματα: Η αναγνώριση της κρικοθυρεοειδικής μεμβράνης είχε το χαμηλότερο ποσοστό επιτυχίας (88%), ακολουθούμενη από τη θυρεοϋοειδική μεμβράνη/επιγλωττίδα/προ-επιγλωττιδικό χώρο (91%) και το υοειδές οστό (96%). Η αναγνώριση των επιφανειακών δομών (φωνητικές χορδές, θυροειδής αδένας) είχε 100% ποσοστό επιτυχίας. Οι διαφορές μεταξύ εκπαιδευτή και εκπαιδευόμενων ήταν στατιστικά σημαντικές για τις αποστάσεις δέρματος-υοειδούς οστού ($p<0,001$) και δέρματος-επιγλωττίδας ($p=0,016$). Η μέτρηση της απόστασης δέρμα-επιγλωττίδα απαίτησε περισσότερες επαναλήψεις σάρωσης για να επιτευχθεί η ελάχιστη απόκλιση από τον εκπαιδευτή. Ωστόσο, οι εκπαιδευόμενοι κατάφεραν να επιτύχουν ελάχιστη απόκλιση και για τις τέσσερις αποστάσεις σε 10 ή λιγότερες σαρώσεις.

Συμπεράσματα: Τουλάχιστον 10 επαναλήψεις σάρωσης ενός προκαθορισμένου πρωτοκόλλου σάρωσης του ανώτερου αεραγωγού μπορεί να χρησιμοποιηθούν ως ελάχιστο πρότυπο εκπαίδευσης.

B17

ΕΚΠΑΙΔΕΥΣΗ ΜΕ ΤΗΝ ΧΡΗΣΗ ΤΟΥ TEA-COFFEE TROLLEY TRAINING ΣΤΙΣ ΚΑΤΕΥΘΥΝΤΗΡΙΕΣ ΟΔΗΓΙΕΣ ΣΤΗΝ ΞΥΠΝΙΑ ΔΙΑΣΩΛΗΝΩΣΗ ΚΑΙ ΣΤΗΝ ΠΡΟΛΗΨΗ ΤΗΣ ΜΗ ΑΝΑΓΝΩΡΙΣΙΜΗΣ ΟΙΣΟΦΑΓΕΙΑΣ ΔΙΑΣΩΛΗΝΩΣΗΣ ΜΕΣΩ ΚΑΠΝΟΓΡΑΦΙΑΣ

Δημήτριος Κατσαρός, Ευφημία Αμπατζιάδη, Ιάσωνας Καλύβας, Διαμάντω Δημήτρουλα, Αμαλία Ντούμα, Αντωνία Δημακοπούλου, Παναγιώτης Χατζησταυρίδης
Αναισθησιολογικό τμήμα Γενικό Νοσοκομείο Αθηνών "Γ. Γεννηματάς",Αθήνα

Σκοπός: Η εκπαίδευση του ιατρικού και νοσηλευτικού προσωπικού του Αναισθησιολογικού τμήματος στο προβλεπόμενο δύσκολο αεραγωγό με την εφαρμογή ξύπνιας διασωλήνωσης και την αποφυγή της μη αναγνωρίσιμης οισοφάγειας διασωληνωσης μέ επιβεβαίωση με καπνογραφία μέ την χρήση του tea and coffee trolley training.

Υλικό και Μέθοδος: Η εκπαίδευση αφορούσε στον προβλεπόμενο δύσκολο αεραγωγό εφαρμόζοντας τις κατευθυντήριες οδηγίες της ξύπνιας διασωλήνωσης, κυρίως τεχνικές καταστολής και τοπικής αναισθησίας καθώς και τις κατευθυντήριες οδηγίες για την αποφυγή της μη αναγνωρίσιμης οισοφάγειας διασωλήνωσης με επιβεβαίωση την κυματομορφή της καπνογραφίας . Στην εκπαίδευση συμμετείχαν ειδικοί και ειδικευόμενοι του Τμήματος καθώς και το Νοσηλευτικό προσωπικό. Εκπαιδευτής ήταν ειδικευόμενος ο οποίος εφάρμοζε κλινικά σενάρια με την χρήση πλαστικοποιημένων καρτών όπου οι εκπαιδευόμενοι κλήθηκαν να απαντήσουν σε ερωτήσεις και να αναγνωρίσουν κυματομορφές καπνογραφίας. Με την ολοκλήρωση των σεναρίων οι εκπαιδευόμενοι συμπλήρωναν ερωτηματολόγιο σχετικά με την διαδικασία και ο εκπαιδευτής τους πρόσφερε τσάι ή καφέ.

Αποτελέσματα: Τα δεδομένα από τα ερωτηματολόγια ήταν ανώνυμα και επεξεργάστηκαν σε λογισμικό SPSS 26. Συνολικά απάντησαν στο ερωτηματολόγιο 40 άτομα εκ των οποίων ήταν: 5 Άντρες (12.5%) και 35 Γυναίκες(87.5%) από τους οποίους 13 Νοσηλευτές/τριες (32.5%) ,18 ειδικευόμενοι (45.0%),και 9 ειδικευμένοι (22.5%). Στην ερώτηση πόσο ικανοποιημένοι μείνατε στην κλίμακα 1-10 η διάμεση απάντηση ήταν 10 (min 4 max 10). Μεταξύ των προτεινόμενων δεξιοτήτων (Χρήση απινιδωτή, επείγουσες καταστάσεις στην χειρουργική αίθουσα, διαχείριση αεραγωγού, μηχάνημα αναισθησίας, άλλο) οι 28 άτομα δήλωσαν ότι επιθυμούν να εκπαιδευτούν σε επείγουσες καταστάσεις και συμβάματα στην χειρουργική αίθουσα.

Συμπέρασμα: Η συνεχής εκπαίδευση του προσωπικού εν ώρα εργασίας με την βοήθεια του tea-coffee trolley training και η επικαιροποίηση των γνώσεων και δεξιοτήτων θα συμβάλλει στην ασφαλή και σωστή διαχείριση του αεραγωγού.

ΒΙΒΛΙΟΓΡΑΦΙΑ

Corbett L, Davies A, McDonald M, Kelly F, Jordan L (2020). 'Bath Tea Trolley' Training; Part 1. Royal College of Anaesthetists Bulletin; 119; 28-30

O'Farrell G, McDonald M, Kelly FE. 'Tea trolley' difficult airway training. Anaesthesia 2015; 70: 104

B18

ΕΠΙΔΡΑΣΗ ΤΗΣ ΤΡΑΜΑΔΟΛΗΣ, ΔΕΞΜΕΔΕΤΟΜΙΔΙΝΗΣ Η΄ΤΟΥ ΜΑΓΝΗΣΙΟΥ ΩΣ ΣΥΜΠΑΡΑΓΟΝΤΕΣ ΤΟΠΙΚΗΣ ΔΙΗΘΗΣΗΣ ΣΤΗΝ ΠΟΙΟΤΗΤΑ ΤΗΣ ΜΕΤΕΓΧΕΙΡΗΤΙΚΗΣ ΑΝΑΛΓΗΣΙΑΣ ΚΑΙ ΑΝΑΝΗΨΗΣ ΣΕ ΕΠΕΜΒΑΣΕΙΣ ΤΗΣ ΟΣΦΥΙΚΗΣ ΜΟΙΡΑΣ ΤΗΣ ΣΠΟΝΔΥΛΙΚΗΣ ΣΤΗΛΗΣ

Ελευθερία Παλάσκα, Αναστασία Νικοπούλου, Ευστάθιος Θεοδοσιάδης, Βασίλειος Γροσομανίδης, Ελένη Αργυριάδου, Χρυσούλα Πουρζιτάκη, Γεωργία Τσαούση
Κλινική Αναισθησιολογίας και Εντατικής Θεραπείας ΑΠΘ, ΠΓΝΘ ΑΧΕΠΑ

Σκοπός: Σκοπός της παρούσας μελέτης είναι η διερεύνηση της επίδρασης της διήθησης του χειρουργικού τραύματος με τραμαδόλη, δεξμεδετομιδίνη ή μαγνησίου - ως συμπαράγοντες σε συνδυασμό με τοπικό αναισθητικό - στη συνολική κατανάλωση αναλγητικών και στην ποιότητα της μετεγχειρητικής ανάνηψης μετά από επεμβάσεις στην οσφυική μοίρα της σπονδυλικής στήλης.

Υλικό και Μέθοδος: Εβδομήντα δύο ασθενείς που υποβλήθηκαν σε επεμβάσεις δισκεκτομής στην οσφυική μοίρα της σπονδυλικής στήλης στρατολογήθηκαν σε αυτή την τυχαιοποιημένη, διπλή-τυφλή μελέτη. Όλοι οι ασθενείς έλαβαν ένα συγκεκριμένο πρωτόκολλο αναισθησίας που περιελάμβανε τη στοχοκατεθυνόμενη χορήγηση ρεμιφεντανίλης ως μοναδικό αναλγητικό παράγοντα διεγχειρητικά, ενώ η διατήρηση της αναισθησίας έγινε με δεσφλουράνιο. Οι συμμετέχοντες τυχαία εντάχθηκαν σε μία από τις ακόλουθες ομάδες ανάλογα με το διάλυμα που χρησιμοποιήθηκε για τη διήθηση του τραύματος: 1) ομάδα RM, έγινε διήθηση με 100mg ροπιβακαΐνης και 10mg/kg μαγνησίου 2) ομάδα RD, 100mg ροπιβακαΐνης και 1 μg/kg δεξμεδετομιδίνης 3)ομάδα RT, 100mg ροπιβακαΐνης και 2mg/kg τραμαδόλης και 4)ομάδα R 100mg ροπιβακαΐνης. Και στις τέσσερις ομάδες τα διαλύματα ήταν ισογκαιμικά. Τα δημογραφικά χαρακτηριστικά των ασθενών, η διάρκεια του χειρουργείου, το επίπεδο καταστολής μετά την αφύπνιση, το χρονικό διάστημα μέχρι τη χορήγηση της πρώτης αναλγησίας, η συνολική κατανάλωση αναλγητικών παραγόντων στις 24 ώρες (σε ισοδύναμα μορφίνης) και οι μετεγχειρητικές επιπλοκές καταγράφηκαν ενώ επίσης αξιολογήθηκε η ποιότητα της μετεγχειρητικής αποκατάστασης την πρώτη μετεγχειρητική ημέρα και ένα μήνα μετά την επέμβαση (με την QoR-40 scale).

Αποτελέσματα: Τα δημογραφικά χαρακτηριστικά, η διάρκεια του χειρουργείου και το επίπεδο κατά την αφύπνιση ήταν όμοια μεταξύ των ομάδων. Τα δεδομένα σχετικά με την ποιότητα της μετεγχειρητικής αναλγησίας και αποκατάστασης παρατίθενται στον παρακάτω πίνακα. Δεν καταγράφηκαν αξιοσημείωτες ανεπιθύμητες ενέργειες.

Συμπεράσματα: Τουλάχιστον 10 επαναλήψεις σάρωσης ενός προκαθορισμένου πρωτοκόλλου σάρωσης του ανώτερου αεραγωγού μπορεί να χρησιμοποιηθούν ως ελάχιστο πρότυπο εκπαίδευσης.

ΜΕΤΑΒΛΗΤΕΣ	ΟΜΑΔΑ RM	ΟΜΑΔΑ RT	ΟΜΑΔΑ RD	ΟΜΑΔΑ R	P-VALUE
Χρόνος πρώτης αίτησης αναλγησίας (min)	175 (127)*	267 (179)*	283 (126)*	44 (42)	0.004
Συνολική κατανάλωση αναλγητικών (mg)	8.2 (5.1)*	6.4 (3.8)*	6.5 (4.9)*	14 (8.7)	0.002
QoR-40 (πρώτη μετεγχειρητική ημέρα)	186 (8)*	188 (4)*	189 (7)*	170 (16)	0.000
QoR-40 (1 μήνα μετά την επέμβαση)	198 (4)	198 (1.3)	198 (1.5)	197 (3.4)	0.366
*p<0.05 of each group vs group R					

Συμπέρασμα: Προκύπτει ότι η χρήση της τραμαδόλης, της δεξαμεδετομιδίνης και του θειικού μαγνησίου ως επικουρικών αναλγητικών παραγόντων ενισχύει το αναλγητικό αποτέλεσμα, με τη δεξαμεδετομιδίνη και την τραμαδόλη να παρουσιάζουν σχετική υπεροχή έναντι του μαγνησίου. Με τη σειρά της, αυτή η ευνοϊκή επίδραση συνδέεται με βελτιωμένη ποιότητα ανάρρωσης κατά την έξοδο από το νοσοκομείο.

B19

ΕΠΙΤΟΚΟΣ ΠΡΟΣ ΕΠΕΙΓΟΥΣΑ ΚΑΙΣΑΡΙΚΗ ΤΟΜΗ ΜΕ ΧΟΡΔΩΜΑ ΣΤΗ ΒΑΣΗ ΤΟΥ ΚΡΑΝΙΟΥ: ΑΝΑΙΣΘΗΣΙΟΛΟΓΙΚΗ ΠΡΟΣΕΓΓΙΣΗ

Πολυξένη Ζωγραφίδου[1], Οφηλία Παπαγιαννοπούλου[1], Θεοδοσία Γεωργιάδου[2], Κωνσταντίνος Σπανόπουλος[1], Ελένη Κοράκη[1]
1 Αναισθησιολογικό τμήμα, Γενικό Νοσοκομείο Θεσσαλονίκης «Παπαγεωργίου»
2 Νευροχειρουργικό τμήμα, Γενικό Νοσοκομείο Θεσσαλονίκης «Παπαγεωργίου»

Σκοπός: Τα χορδώματα είναι καλοήθεις όγκοι που μπορούν να εμφανιστούν οπουδήποτε μέσα στη σπονδυλική στήλη ή στη βάση του κρανίου. Μπορούν να παρουσιαστούν σε οποιαδήποτε ηλικία, ενώ αντιπροσωπεύουν ποσοστό μικρότερο του 1% των όγκων του ΚΝΣ. Στην παρακάτω εργασία παρουσιάζουμε μια σπάνια περίπτωση εμφάνισης χορδώματος στο απόκλιμμα σε επίτοκο προς καισαρική τομή και τον προβληματισμό μας ως προς την χορήγηση της κατάλληλης αναισθησίας.

Παρουσίαση περιστατικού: Επίτοκος, 26 ετών, δευτεροτόκος, στην 34η εβδομάδα της κύησης, με ύψος 1,63μ και βάρος 50 κιλά, παραπέμθηκε από ιδιωτική κλινική στο νοσοκομείο μας σε ημέρα γενικής εφημερίας λόγω του ιδιαίτερου ιστορικού της, αλλά και συσπάσεων σε IUGR έμβρυο. Από το ατομικό της ιστορικό περιγράφονται συμπτώματα πολλαπλών εμέτων , κεφαλαλγίας και βλεφαρόπτωση κατά τη διάρκεια της πρώτης και δεύτερης εγκυμοσύνης, με αρχική διάγνωση το μηνιγγίωμα του σηραγγώδους κόλπου. Το χειρουργικό της ιστορικό περιλαμβάνει μία προηγηθείσα καισαρική τομή προ διετίας. Η ασθενής αναφέρει αλλεργία στην ιβουπροφαίνη και στην αμοξυκιλλίνη-κλαβουλανικό. Κατά τη νευρολογική εκτίμηση η ασθενής ήταν εναργής, προσανατολισμένη, χωρίς σημεία μηνιγγισμού, κόρη αριστερά κατά φύσιν, βλεφαρόπτωση ΔΕ με αδυναμία διάνοιξης, μυδρίαση χωρίς αντίδραση στο φως ΔΕ, πάρεση κοινού κινητικού ΔΕ και πάρεση υπογλωσσίου νεύρου ΔΕ. Κατόπιν επικοινωνίας με το θεράποντα νευροχειρουργό, θεωρήθηκε ασφαλής η χορήγηση υπαραχνοειδούς αναισθησίας με βελόνα 27G, λόγω απουσίας αυξημένης ενδοκράνιας πίεσης της ασθενούς. Η αναισθησία διενεργήθηκε με Ropivacaine 15mg και Fentanyl 15mcg (2,3ml σύνολο) και η καισαρική ολοκληρώθηκε χωρίς επιπλοκές. Η ασθενής βρισκόταν υπό συνεχή παρακολούθηση μετεγχειρητικά, χωρίς μεταβολή της νευρολογικής της εικόνας. Την 5η μετεγχειρητική ημέρα διενεργήθηκε μαγνητική τομογραφία εγκεφάλου στο νοσοκομείο μας, που αναίρεσε την αρχική διάγνωση και τέθηκε η διάγνωση του χορδώματος στο απόκλιμμα.

Συμπέρασμα: Η σπανιότητα του χορδώματος της βάσης του κρανίου, σε συνδυασμό με την εγκυμοσύνη και την επείγουσα ανάγκη για καισαρική τομή αποτέλεσε μεγάλη πρόκληση για τη σωστή αναισθησιολογική διαχείριση της ασθενούς.

B20

ΡΙΝΙΚΗ ΟΞΥΓΟΝΟΘΕΡΑΠΕΙΑ ΥΨΗΛΗΣ ΡΟΗΣ ΓΙΑ ΜΕΤΕΓΧΕΙΡΗΤΙΚΗ ΑΝΤΙΜΕΤΩΠΙΣΗ ΥΠΟΞΥΓΟΝΑΙΜΙΑΣ ΣΕ ΚΑΡΔΙΟΧΕΙΡΟΥΡΓΙΚΕΣ ΕΠΕΜΒΑΣΕΙΣ

Μαριάνθη Περτσικάπα[1], Ευστάθιος Θεοδοσιάδης[1], Ελένη Χάτσιου[1], Δημήτρης Μπεκιάρης[2] , Δημήτρης Βόγδου[2], Δέσποινα Σαρρίδου[1,2], Έλενα Αργυριάδου[1,2]
1 Τμήμα Αναισθησιολογίας και Εντατικής Θεραπείας ΠΓΝΘ, ΑΧΕΠΑ
2 Τμήμα Ιατρικής ΑΠΘ

Σκοπός: Η ρινική οξυγονοθεραπεία υψηλής ροής (nasal oxygen high flow) είναι μια μέθοδος που δίνει τη δυνατότητα παροχής υψηλής ροής O2, έως 60 L/min. Η εφαρμογή αυτής της μεθόδου σε ασθενείς με υποξυγοναιμία και κίνδυνο εμφάνισης αναπνευστικής ανεπάρκειας τύπου I φαίνεται να εμφανίζει περισσότερα κλινικά οφέλη, σε σχέση με άλλα μοντέλα οξυγονοθεραπείας. Τα πλεονεκτήματα της μεθόδου είναι η δυνατότητα θέρμανσης και υγροποίησης του παρεχόμενου αέρα, καθώς επίσης η υψηλή ροή παροχής οξυγόνου μειώνει το νεκρό χώρο. Παράλληλα, δίνεται η δυνατότητα διατήρησης υψηλότερων και σταθερότερων FIO2, αυξάνεται η θετική τελοεκπνευστική πίεση (PEEP), και μειώνεται έτσι το αναπνευστικό έργο. Για την εφαρμογή της μεθόδου απαιτείται να υπάρχει συσκευή οξυγονοθεραπείας υψηλής ροής, οι ασθενείς να βρίσκονται υπό συνεχές καρδιοαναπνευστικό monitoring και υπολογισμού αερίων αίματος. Ο σκοπός αυτής της εργασίας είναι η παρουσίαση της αντιμετώπισης της μετεγχειρητικής υποξυγοναιμίας με ρινική οξυγονοθεραπεία υψηλής ροής σε ασθενείς που είχαν υποβληθεί σε χειρουργείο ανοικτής καρδιάς.

Μέθοδος και υλικά: Η μέθοδος αυτή εφαρμόστηκε πιλοτικά στο ΑΧΕΠΑ, σε δέκα ασθενείς, ASA 4, νοσηλευόμενους στην Μονάδα Εντατικής Θεραπείας της καρδιοχειρουργικής κλινικής, που είχαν υποβληθεί σε χειρουργείο ανοικτής καρδιάς (Αορτοστεφανιαία παράκαμψη). Μετεγχειρητικά, εμφάνισαν υποξυγοναιμία και συμπτώματα αναπνευστικής ανεπάρκειας τύπου I μετά την αποσωλήνωση τους. Αξιολογήθηκαν οι εξής παράμετροι: αναπνευστικός ρυθμός, έργο αναπνοής, επίπεδα PO2, επίπεδα PCO2, ανάγκη επαναδιασωλήνωσης.

Αποτελέσματα: Και οι δέκα ασθενείς παρουσίασαν βελτίωση της υποξυγοναιμίας και τις αερομετρικής τους εικόνας. Επίσης ελαττώθηκε το έργο της αναπνοής και τυχόν ταχύπνοια. Δύο από τους δέκα ασθενείς επαναδιασωληνώθηκαν. Τα αίτια αφορούσαν την ανάπτυξη πνευμονίας με βαριά ακτινολογική εικόνα και κλινική επιδείνωση στην μία περίπτωση και στην άλλη εικόνα κλινικού οργανοψυχωσικού συνδρόμου.

Συμπεράσματα: Επομένως, η χρήση της μεθόδου αυτής φαίνεται να έχει κλινικά οφέλη στην αντιμετώπιση της υποξυγοναιμίας σε ασθενείς που έχουν υποβληθεί σε χειρουργείο ανοικτής καρδίας, σε σχέση με άλλα μοντέλα οξυγονοθεραπείας πριν την κλιμάκωση σε μη επεμβατικό αερισμό.

B21

EFFECT OF SUPERFICIAL CERVICAL PLEXUS AND SCALP BLOCKS IN POST-OPERATIVE PAIN LEVELS AND OPIOID CONSUMPTION, IN PATIENTS UNDERGOING POSTERIOR FOSSA CRANIOTOMY OR CRANIECTOMY. A CASE SERIES

Dimitrios Katsaros, Antonia Dimakopoulou, Myrto Pilakouta-Depaskouale, Marina Makrypodi
'G. Gennimatas' General Hospital of Athens

Goal of Study: Posterior fossa craniotomy or craniectomy is a surgical approach for structures of the posterior fossa, such as tumors or hematomas. An opioid-free or at least opioid-sparing intra-operative technique is preferred, as to better post-operative neurologic monitoring. We assessed the effect of superficial cervical plexus and scalp blocks in post-operative pain levels and opioid consumption.

Materials and Methods: We assessed seven patients undergoing elective posterior fossa craniotomy or craniectomy for tumor removal of the posterior fossa. All patients were extubated at the end of surgery, had no prior chronic pain syndrome and no form of dementia. Induction of anaesthesia was achieved via propofol – remifentanil and rocuronium with TIVA-TCI protocol. After induction, bilateral superficial cervical plexus and scalp blocks were carried out(20ml ropivacaine 0,75% for scalp block, 7ml ropivacaine 0,75% for superficial cervical plexus block). All patients received 2grs paracetamol IV and no opioids. Rescue analgesia was tramadol 100mg (max 300mg/day). We assessed pain levels with numerical rating scale (NRS) 0-10. We gathered data from patient interview.

Results and Discussion: Post-operative pain levels and opioid consumption are presented in **Table 1**.

Table 1. Post-operative pain levels (NRS 0-10) and opioid consumption (YES - NO)

Patient	1	2	3	4	5	6	7
Day 0	0 - NO	1 - NO	0 - NO	2 - NO	0 - NO	1 - NO	0 – NO
Day 1	1 - NO	1 - NO	1 - NO	0 - NO	1 - NO	2 - NO	2 – N0
Day 2	2 – NO	2 - NO	3 - NO	3 - NO	2 - NO	2 - NO	1 – NO
Day 3	3 - YES	1 - NO	3 - YES	3 - YES	2 - NO	1 - NO	1 - NO

Pain levels are low and patients received no opioids in the first two post-operative days. Some received rescue analgesia in the third day.

Conclusion(s): Superficial cervical plexus and scalp blocks seem to be effective in treating surgical pain for posterior fossa craniotomy or craniectomy in these seven patients. Further studying is needed to assess their use as a standard tool in a multimodal analgesia approach in this category of patients.

B22

THIRD DEGREE BURN POST US GUIDED MICROWAVE ABLATION (US - MWA) ON HEPATOCELLULAR CARCINOMA CASE

Vasiliki Kalogianni[1], Fotios Vlahos[2], Iosifina Giannakikou[3]
1 King's College Hospital, London, United Kingdom
2 University of Milano-Bicocca, Milan, Italy
1 Department of Anaesthesia, Hygeia Hospital, Athens, Greece

Aims: To discuss the perioperative factors that contributed to an intra-operative patient harm.

Case Report: A 57-year-old cachectic man with hepatitis B infection and hepatocellular carcinoma was scheduled for MWA of his liver lesions. Pre-operative ultrasound identified 4 lesions, the largest one measuring 6cm at the right hepatic lobe. Significant laboratory findings included Platelets 50x109/L, INR 1.5, Albumin 2,3 g/L. He underwent general anaesthesia. A grounding pad was not used as, unlike radiofrequency ablation, it is not required for MWA(Liang et al., 2013). The ablation lasted 15,2mins (total surgical duration 45mins). Post-operatively, a large, painless, erythematous area was noted on the patient's back (at L3-5 measuring 14x7cm), at the projection of the needle exit site (Figure 1). It was initially thought by the surgical team to be a pressure sore, despite the short duration. Plastic surgery review characterised it as a third-degree burn. There was delayed post-burn blistering and full thickness ulceration. Factors that contributed to patient's harm are situational and operational. Situational - the procedure took place on a Saturday, albeit being new to the hospital, with many staff unfamiliar with it. Operational - the US was operated by a hepatobiliary surgeon, not an Interventional Radiologist which is standard procedure. A large 16G 25cm antenna was used (Figure 2), at 120W energy (usual dose 50-80W) for 15,2 mins (usual duration 5-10) (Liang et al., 2013). These factors all aligned to allow for patient harm - what has been previously described by the "Swiss Cheese model" which is based on an understanding that every step in a process/ layer of a system, has weaknesses that can lead to failure. (Cleveland Clinic, 2021) (Figure 3).

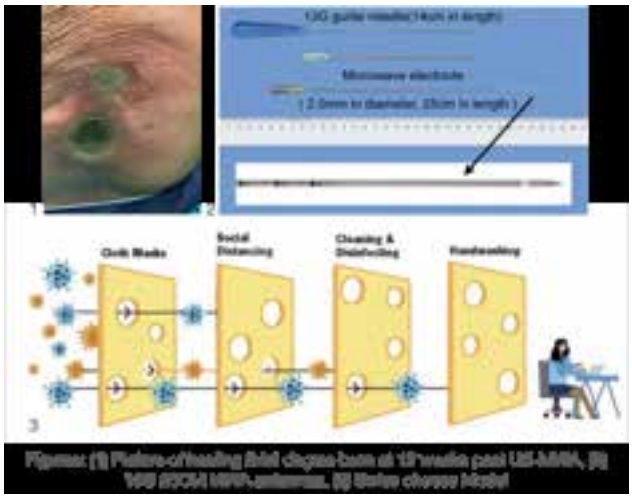

Conclusion: There is need of situational awareness and patient advocacy by all healthcare practitioners in the peri-operative period if concerns arise (even if not directly related to their specialty).

REFERENCES:

Cleveland Clinic. (2021). RETURN TO WORK AMID COVID-19: A Cleveland Clinic Guide for Retailers. Cleveland Clinic. https://my.clevelandclinic.org/-/scassets/files/org/employer-solutions/covid19-events-guide.pdf

Liang, P., Yu, J., Lu, M.-D., Dong, B.-W., Yu, X.-L., Zhou, X.-D., Hu, B., Xie, M.-X., Cheng, W., He, W., Jia, J.-W., Lu Ping Liang, G.-R., & Lu, G.-R. (2013). Practice guidelines for ultrasound-guided percutaneous microwave ablation for hepatic malignancy. https://doi.org/10.3748/wjg.v19

Image: Seki. (2010). Percutaneous microwave coagulation therapy for hepatocellular carcinoma: Increased coagulation diameter using a new electrode and microwave generator. Oncology Reports, 24(3). https://doi.org/10.3892/OR_00000900

B24

EXTERNAL OBLIQUE INTERCOSTAL FASCIAL PLANE BLOCK: A NOVEL BLOCK FOR ENHANCED RECOVERY ANALGESIA AFTER HEPATOBILIARY, PANCREATIC, BARIATRICS AND UPPER GASTROINTESTINAL SURGERY - A CASE SERIES

Despoina Liotiri[1], Alexandros Diamantis[2], Eleni Sioka[2], Georgia Stamatiou[1], Dimitrios Zacharoulis[3]
1 Department of Anaesthesiology, IASO Thessalias, Larissa, Greece, 2 Department of Surgery, IASO Thessalias, Larissa, Greece
3 Department of Surgery, University of Thessaly, Larissa, Greece

Aim: The External Oblique Intercostal (EOI) block is a recently described fascial plane block which covers the anterior and lateral upper abdominal wall.1 Our aim was to investigate whether this novel block could be added to multimodal analgesia protocols for upper abdominal operations.

Case Presentation: We report our clinical experience with this novel block for a series of 24 patients who underwent a variety of upper abdominal procedures such as pancreatoduodenectomy, laparoscopic and open liver surgery, laparoscopic sleeve surgery, laparoscopic gastrectomy, and laparoscopic cholecystectomy. We performed either unilateral or bilateral blocks, single shot, or catheter technique, for postoperative, preemptive, transitional or rescue analgesia. We used this block as part of multimodal analgesia for postoperative pain management to minimize opioids and opioid-related side effects, and to facilitate early mobilisation and functional recovery in the context of Enhanced Recovery after Surgery (ERAS). All patients achieved ERAS outcomes early and felt very satisfied with the analgesia provided by the EOI block. Block technique and Sonoanatomy are depicted in Figure 1.

Figure 1. Block technique, Sonoanatomy and indications.

Conclusion: The EOI block is a simple, convenient, and effective regional anesthetic technique for postoperative analgesia after upper abdominal surgery. It provides analgesia for oblique subcostal incisions and for port incisions in the anterolateral upper abdominal wall. By minimizing opioid use and by obviating the need for central neuraxial anesthesia techniques, this block could be incorporated in enhanced recovery protocols for hepatobiliary, pancreatic, bariatrics, and upper GI surgery.

REFERENCES:

1. Elsharkawy H, Kolli S, Soliman LM, et al. The External Oblique Intercostal Block: Anatomic Evaluation and Case Series. Pain Medicine 2021; 22(11): 2436-2442.

B25

C-SECTION IN A PREECLAMPTIC PARTURIENT AFTER LIVER TRANSPLANTATION: A CASE REPORT

Anastasios Antonogiannakis, Emmanouil Stamatakis, Vasiliki Skandalou, Dimitrios Valsamidis
Alexandra General Hospital, Department of Anesthesiology

Purpose: Liver transplantation has become a relatively safe procedure over the last decades with reported 5-year survival rates close to 70%. An increasing number of patients will be transplanted at a younger age and they will seek obstetric anaesthesia services, as their fertility is restored after successful transplantation. Favorable outcomes are the norm, but these pregnancies are considered high-risk secondary to higher reported rates of pre-eclampsia, IUGR, sepsis, preterm birth and operative delivery. We report the successful management of a post liver-transplant parturient requiring an urgent C-section due to pre-eclampsia with severe features. We briefly review perioperative concerns and hope to further standardized management of these patients.

Case Report: A 34-year-old parturient, G1P0, with a history of liver transplantation 8 years ago secondary to biliary atresia, presented to the ED with findings consistent of pre-eclampsia with severe features (severe hypertension, renal dysfunction) and preserved graft function. An urgent C-section was conducted under a single-shot spinal anaesthetic. She had a stable intraoperative course with delivery of a 1240g female neonate (1 minute APGAR 7). Postoperatively she had a brief stay in the high-dependency unit with close monitoring of her blood pressure, renal and liver function. She was discharged to the ward on the 2nd POD and to outpatient follow up on the 4th POD with improving renal function.

Conclusion: The anaesthetist is commonly part of the multi-disciplinary team taking care of these patients and we believe is the best-suited to guide a holistic approach. A thorough assessment of the preoperative status and dilligent preparation, anaesthetic conduct ensuring splachnic perfusion and proper disposition to a higher level of care, if required, should be the cornerstones of proper management.

B26

ΑΝΑΙΣΘΗΣΙΑ ΕΛΕΥΘΕΡΗ ΟΠΙΟΕΙΔΩΝ ΣΕ ΑΣΘΕΝΗ ΣΕ ΠΡΟΓΡΑΜΜΑ ΑΠΕΞΑΡΤΗΣΗΣ ΜΕ ΤΗΝ ΚΑΘΟΔΗΓΗΣΗ ΤΟΥ ΔΕΙΚΤΗ NOL (NOCICEPTION LEVEL INDEX)

Διαμάντω Δημήτρουλα, Αμαλία Ντούμα , Χριστίνα Χαντζή, Αντωνία Δημακοπούλου
ΓΝΑ Γ.Γεννηματάς

Σκοπός: Η περιεγχειρητική διαχείριση του πόνου ασθενών σε πρόγραμμα απεξάρτησης αποτελεί πρόκληση, καθώς γίνεται προσπάθεια να καλυφθούν οι ανάγκες τους σε αναλγησία χωρίς να καταστρατηγηθεί το πρόγραμμα απεξέρτησης. Η αναισθησία ελεύθερη

οπιοειδών κερδίζει έδαφος στην κατηγορία των ασθενών αυτών τα τελευταία χρόνια. Η σχετικά πρόσφατη είσοδος του δείκτη NOL (Nociception Level Index) ίσως αποτελέσει πολύτιμο βοήθημα στη διεγχειρητική εκτίμηση της αλγαισθησίας.

Παρουσίαση περιστατικού: Άνδρας 60 ετών σε πρόγραμμα απεξάρτησης με μεθαδόνη 70 mg ημερησίως (ιστορικό εξάρτησης από ενδοφλέβιο ηρωΐνη), ASA II, προσήλθε για χολοκυστεκτομή και διερεύνηση χοληδόχου πόρου. Χορηγήθηκε αναισθησία ελεύθερη οπιοειδών (πρωτόκολλο Mulier- Mullimix 50μg dexmedetomidine, 500 mg lidocaine, 50mg ketamine αραιωμένα σε 100 ml NS). Έγινε φόρτιση με 1μg/kg dexdemetomidine σε 15 min και χορηγήθηκαν MgSO4 40mg/kg, parecoxib και δεξαμεθαζόνη. Ακολούθησε εισαγωγή στην αναισθησία με Mullimix 0.2 ml/kg, προποφόλη 2 mg/kg και ροκουρόνιο 0.6 mg/kg. Η διατήρηση έγινε με δεσφλουράνιο και mullimix 0.2ml/kg/h αρχικά, και τιτλοποίηση με διατήρηση του δείκτη NOL σε τιμές 10-25. Χορηγήθηκαν 2g παρακεταμόλης 30 min πριν το τέλος της επέμβασης και έγινε διήθηση της τομής με 40 ml ροπιβακαΐνης 0.375%. Η λήψη μεθαδόνης συνεχίστηκε σε όλη την περιεγχειρητική περίοδο. Η μετεγχειρητική αναλγησία περιελάμβανε συστηματικά παρακεταμόλη 4g και parecoxib 80mg ημερησίως. Έγινε εκτίμηση του πόνου στη ΜΜΑΦ, και ανά 4ωρο τις πρώτες 48ώρες με τιμές NRS (numerical rate scale) < 4. Ο ασθενής δεν έλαβε άλλα οπιοειδή.

Συμπέρασμα: Η καθοδηγούμενη, με monitoring αλγαισθησίας, αναισθησία ελεύθερη οπιοειδών μπορεί να αποτελέσει μια αποτελεσματική τεχνική σε ασθενείς σε πρόγραμμα απεξάρτησης.

B28

ΑΣΘΕΝΗΣ 37 ΕΤΩΝ ΠΡΟΣ ΑΠΟΞΕΣΗ ΕΝΔΟΜΗΤΡΙΟΥ ΜΕ ΣΥΝΔΡΟΜΟ MELAS

Ελένη-Ιουλία Τατάκη[1], Άννα Θεοδώρου-Κανακάρη[1], Γεώργιος Γκαντίνας[1], Δημήτριος Ιωαννόπουλος[1], Στυλιανή Καραθανάση[1], Κωνσταντίνος Νικητάκης[1], Παναγιώτα Μπαμπάλη[1], Αγαμέμνων Κατσιούλας[1], Ανδρονίκη Παλγιμέζη[1]
1 Γενικό Νοσοκομείο Νίκαιας-Πειραιά, Αναισθησιολογικό τμήμα

Σκοπός: Η περιεγχειρητική διαχείριση ασθενούς με σύνδρομο MELAS (μιτοχονδριακό νόσημα που χαρακτηρίζεται από μυοπάθεια, εγκεφαλοπάθεια, γαλακτική οξέωση, συμβάντα τύπου εγκεφαλικού επεισοδίου), η οποία προσήλθε προς θεραπευτική απόξεση ενδομητρίου.

Παρουσίαση Περιστατικού: Ασθενής 37 ετών (ύψος 155 cm, βάρος 68 κιλά), με σύνδρομο MELAS, διαγνωσθέν με γενετικό έλεγχο, προσήλθε για θεραπευτική απόξεση παλίνδρομης κύησης. Από το ατομικό ιστορικό προκύπτουν: αριστερή ημιπάρεση, σπαστικότητα, αριστερή ημιανοψία, δυσαρθρία με φυσιολογικό επίπεδο επικοινωνίας, ιστορικό εστιακών status epilepticus υπό φαρμακευτική αγωγή (λεβετιρακετάμη, λαμοτριγίνη, τοπιραμάτη, κλοναζεπάμη), πρόσφατος καρδιολογικός έλεγχος εντός φυσιολογικών ορίων. Χωρίς ιστορικό διαβήτη και χωρίς εκδηλώσεις μυοπάθειας αναπνευστικών ή φαρυγγικών μυών. Με την είσοδο της ασθενούς στην αίθουσα τοποθετήθηκε συσκευή θέρμανσης με αέρα και φλεβοκαθετήρας 18G. Διεγχειρητικό monitoring: NIBP, SpO2, ΗΚΓ, BIS. Προνάρκωση με μιδαζολάμη 5 mg, εισαγωγή στην αναισθησία με προποφόλη 2,5 mg/kg και φεντανύλη 50μg, τοποθέτηση λαρυγγικής μάσκας και σύνδεση σε μηχανικό αερισμό με FiO2 30% και στόχο τελοεκπνευστικού διοξειδίου 30-35 mmHg. Διατήρηση της αναισθησίας με στάγδην έγχυση προποφόλης (συνολικά χορήγηση 240 mg). Χορήγηση 500 ml N/S παρακεταμόλης 1g για μετεγχειρητική αναλγησία, δεξαμεθαζόνης 8mg και ονταστετρόνης 4 mg. Το χειρουργείο διήρκησε 20 λεπτά και η ασθενής αφυπνίστηκε 10 λεπτά αργότερα. Παρακολούθηση στην μονάδα μεταναισθητικής φροντίδας για 30 λεπτά κι έξοδος από το νοσοκομείο το απόγευμα. Τα περισσότερα αναισθησιολογικά φάρμακα έχουν θεωρητικό κίνδυνο (καταστολή ή αποσύζευξη της οξειδωτικής φωσφορυλίωσης) αλλά έχουν χρησιμοποιηθεί χωρίς ανεπιθύμητες ενέργειες. Το σεβοφλουράνιο έχει χαρακτηριστεί ασφαλές αλλά στη δική μας περίπτωση δεν χρησιμοποιήθηκε προς αποφυγή ατονίας της μήτρας και λόγω αναφορών επιληπτογόνου δραστηριότητας. Αποφεύχθηκε το R/L λόγω των περιεχόμενων γαλακτικών.

Συμπέρασμα: Σε ασθενείς με σύνδρομο MELAS, στόχος είναι η αποφυγή γαλακτικής οξέωσης και οξειδωτικού stress. Απαιτείται διατήρηση αιμοδυναμικής σταθερότητας, επαρκής αλλά όχι υπερβολική οξυγόνωση, νορμογλυκαιμία και νορμοθερμία. Πολύ σημαντική είναι η καταγραφή των νευρολογικών ελλειμμάτων και έκταση της μυοπάθειας προεγχειρητικά και ο καρδιολογικός έλεγχος. Η εξατομικευμένη προσέγγιση είναι επιβεβλημένη, λόγω της πολυσυστηματικής φύσης του νοσήματος.Συμπέρασμα: Η καθοδηγούμενη, με monitoring αλγαισθησίας, αναισθησία ελεύθερη οπιοειδών μπορεί να αποτελέσει μια αποτελεσματική τεχνική σε ασθενείς σε πρόγραμμα απεξάρτησης.

ΒΙΒΛΙΟΓΡΑΦΙΑ:

Lemaster, Maxine, «Anesthesia Implications for Patients with MELAS» (2017). Nursing Capstones. 189.
Suma Mary Thampi et al, Anesthetic management of a patient with MELAS, J Anaesthesiol Clin Pharmacol. 2018 Apr-Jun; 34(2): 269–271. doi: 10.4103/0970-9185.173379
A. Perks et al, Anaesthesia and epilepsy, British Journal of Anaesthesia, Volume 108, Issue 4, April 2012, Pages 562–571

B29

ΠΟΛΥΟΥΡΙΑ ΕΠΑΓΟΜΕΝΗ ΑΠΟ ΤΗ ΧΟΡΗΓΗΣΗ ΔΕΞΜΕΔΕΤΟΜΙΔΙΝΗΣ ΣΤΟ ΠΛΑΙΣΙΟ ΑΝΑΙΣΘΗΣΙΑΣ ΜΕ ΕΛΑΧΙΣΤΑ ΟΠΙΟΕΙΔΗ: ΑΝΑΦΟΡΑ ΠΕΡΙΠΤΩΣΗΣ

Δημήτριος Παπαγεωργίου[1], Δημήτριος Ζαφειριάδης[1], Κωνσταντίνος Παπακωνσταντίνου[1], Χρήστος Μαυρόπουλος[1], Γεώργιος Κουμαραμπής[1], Ντονίκα Ζαΐμη[2]
1. Ειδικευόμενος/η, 2 .Συντονίστρια Διευθύντρια Αναισθησιολογικό Τμήμα, Ιπποκράτειο Γ.Ν.Θεσσαλονίκης, Θεσσαλονίκη

Σκοπός: Η δεξμεδετομιδίνη είναι ένα ευρέως χορηγούμενο φάρμακο στα πρωτόκολλα Αναισθησίας Άνευ Οπιοειδών και Αναισθησίας με Ελάχιστα Οπιοειδή (OFA και OSA). Παρουσιάζεται μια περίπτωση χορήγησης δεξμεδετομιδίνης στα πλαίσια Αναισθησίας με Ελάχιστα Οπιοειδή για επέμβαση γαστρεκτομής, όπου παρατηρήθηκε μια σπάνια ανεπιθύμητη ενέργεια της χορήγησης δεξμεδετομιδίνης: η πολυουρία.

Παρουσίαση Περιστατικού: Θήλυ ασθενής 55 ετών, ASA III, ΣΒ:58 kg και ύψους 162 cm προσήλθε προγραμματισμένα για υφολική γαστρεκτομή λόγω αδενοκαρκινώματος. Στο ατομικό αναμνηστικό αναφέρονται υποθυρεοειδισμός, κύκλοι ανοσοθεραπείας και χημειοθεραπείας. Προηγούμενες χειρουργικές επεμβάσεις: αποκατάσταση κήλης, κοιλιακή υστερεκτομή. Η ασθενής λάμβανε θυροξίνη, ομεπραζόλη, αλπραζολάμη, ντουλοξετίνη. Αρχικά, έγινε εφαρμογή απαραίτητου διεγχειρητικού και αλγαισθητικού monitoring (Analgesic Nociception Index, ANI®, MDoloris, France). Εισαγωγή στην αναισθησία πραγματοποιήθηκε με μιδαζολάμη, φεντανύλη, προποφόλη, ροκουρόνιο. Μετά από επιτυχή διασωλήνωση χωρίς συμβάματα, χορηγήθηκαν δεξαμεθαζόνη, ομεπραζόλη, κεταμίνη. Τοποθετήθηκαν αρτηριακή γραμμή, κεντρική φλεβική γραμμή και ουροκαθετήρας χωρίς επιπλοκές. Διατήρηση της αναισθησίας επετεύχθη με σεβοφλουράνιο, έγχυση λιδοκαΐνης και δεξμεδετομιδίνης. Δύο ώρες μετά την εισαγωγή, λόγω αιμοδυναμικής αστάθειας, ξεκίνησε έγχυση νοραδρεναλίνης. Μέχρι τότε η ασθενής είχε λάβει 1500 ml κρυσταλλοειδών και η διούρηση ήταν 900 ml. Η τακτική ανάλυση αερίων αρτηριακού αίματος έδειχνε μια σταδιακή πτώση της αιμοσφαιρίνης (min 7.4 mg/dl) οπότε και μεταγγίστηκε 1 μονάδα συμπυκνωμένων ερυθρών. Στο πέρας του χειρουργείου είχαν χορηγηθεί συνολικά 6.5 lt κρυσταλλοειδών και η συνολική διούρηση ήταν 3.5 lt (9 ml/kg/hr). Η ανάλυση αερίων αρτηριακού αίματος και η εξέταση ούρων (stick ούρων) ήταν φυσιολογικά. Η ασθενής αποδιασωληνώθηκε επιτυχώς και μεταφέρθηκε στην κλινική.

Συμπέρασμα: Δια της εις άτοπον επαγωγής, η διεγχειρητική πολυουρία αποδόθηκε στην έγχυση δεξμεδετομιδίνης. Η υπόθεσή μας στηρίζεται σε δημοσιεύσεις ανάλογων περιστατικών στη βιβλιογραφία.

ΒΙΒΛΙΟΓΡΑΦΙΑ:

Chen, Zhang et al. "Intraoperative dexmedetomidine-induced polyuria from a loading dose: a case report." The Journal of international medical research vol. 48,4 (2020): 300060520910643. doi:10.1177/0300060520910643

B30

Η ΕΦΑΡΜΟΓΗ ΜΕΤΡΩΝ ΓΙΑ ΤΗ ΜΕΙΩΣΗ ΤΟΥ ΜΕΤΕΓΧΕΙΡΗΤΙΚΟΥ DELIRIUM ΩΣ ΔΕΙΚΤΗΣ ΠΟΙΟΤΗΤΑΣ ΠΕΡΙΑΝΑΙΣΘΗΤΙΚΗΣ ΦΡΟΝΤΙΔΑΣ

Γεώργιος Γιαννιτόπουλος, Χριστίνα Τσώχου, Ζαφειρία Νικολακοπούλου, Φωτεινή Ντάνου
Νοσοκομείο Ερρίκος Ντυνάν

Σκοπός: Το μετεγχειρητικό παραλήρημα (delirium) είναι μια οξεία και αναστρέψιμη κατάσταση διαταραγμένης αντίληψης που χαρακτηρίζεται από αποπροσανατολισμό με ή χωρίς υπνηλία, ψευδαισθήσεις ή παραισθήσεις, δυσκολία στην επικέντρωση της προσοχής, συναισθηματική, σωματική και αυτόνομη υπερδραστηριότητα. Αφορά κυρίως ηλικιωμένους ασθενείς και συνδέεται με αυξημένη νοσηρότητα και παράταση της νοσηλείας. Η συχνότητά του μπορεί να χρησιμοποιηθεί ως δείκτης ποιότητας της αναισθησιολογικής διαχείρισης του ασθενούς. Σκοπός της εργασίας ήταν να διαπιστωθεί αν η στοχευμένη εφαρμογή δέσμης μέτρων μπορεί να μειώσει το μετεγχειρητικό παραλήρημα στη μονάδα μεταναισθητικής φροντίδας (ΜΜΑΦ).

Υλικό και μέθοδος: Ως πληθυσμός προς μελέτη επιλέχθηκαν όλοι οι ασθενείς ^{3} 65 ετών, με διάρκεια επέμβασης > 30 λεπτών, υπό κάθε είδος αναισθησίας πλην τοπικής, που δεν προβλεπόταν να εισαχθούν στη ΜΕΘ. Το Φεβρουάριο του 2019 εφαρμόσθηκε, κατόπιν εκπαίδευσης, η κλίμακα Nu-DESC ως εργαλείο για την ανίχνευση παραληρήματος σε 125 ασθενείς στην ΜΜΑΦ ως baseline. Από το Μάρτιο 2019 εκπαιδεύτηκε το προσωπικό στην εφαρμογή δέσμης μέτρων για τη μείωση του παραληρήματος: Περιορισμός προεγχειρητικής νηστείας, αποφυγή αντιχολινεργικών φαρμάκων, αποφυγή βενζοδιαζεπινών, monitoring βάθους αναισθησίας, πολυπαραγοντική αντιμετώπιση του πόνου, επιθετική πρόληψη και αντιμετώπιση ναυτίας και εμέτου, προσανατολισμός και ταχεία υποστήριξη των αισθητηριακών λειτουργιών του ασθενούς. Οι αξιολόγηση με την κλίμακα Nu-DESC συνεχίστηκε στον ίδιο πληθυσμό από το Μάρτιο 2019 μέχρι και τον Φεβρουάριο 2020.

Αποτελέσματα : Μελετήθηκαν συνολικά 1294 ασθενείς. Πριν την εφαρμογή της δέσμης μέτρων πρόληψης το μετεγχειρητικό παραλήρημα στη μονάδα μεταναισθητικής φροντίδας ανερχόταν στο 17.32%. Μετά την ενημέρωση και εκπαίδευση του ιατρικού και νοσηλευτικού προσωπικού το μετεγχειρητικό παραλήρημα μειώθηκε σταδιακά σε επίπεδα από 5.88 - 11.49%.

Συμπεράσματα: Η εφαρμογή δέσμης μέτρων για την πρόληψη του μετεγχειρητικού παραληρήματος καθώς και η σωστή ενημέρωση των αναισθησιολόγων, των νοσηλευτών και των χειρουργών συμβάλλει σημαντικά στη μείωση της επιπλοκής αυτής στη ΜΜΑΦ.

ΒΙΒΛΙΟΓΡΑΦΙΑ:

Evered l. Silbert d, knopman s. Et al: recommendations for the nomenclature of cognitive change associated with anaesthesia and surgery-2018: anesthesiology 2018;129:872-879.

Gleason lj, schmitt em, kosar ma et al: effect of delirium and other major complications on outcomes after elective surgery in older adults. Jama surg2015;150(12): 1134-1140.

Postoperative delirium in older adults: best practice statement from the American Geriatrics society. J am coll surg 2015;220(2):136-148.

ΠΡΟΦΟΡΙΚΕΣ ΑΝΑΚΟΙΝΩΣΕΙΣ

A1

ΠΝΕΥΜΟΝΙΚΟ ΟΙΔΗΜΑ ΜΕΤΑ ΑΠΟ ΕΠΑΝΕΚΠΤΥΞΗ ΠΝΕΥΜΟΝΑ ΣΕ ΧΕΙΡΟΥΡΓΕΙΟ ΑΦΑΙΡΕΣΗΣ ΕΥΜΕΓΕΘΟΥΣ ΔΕΣΜΟΕΙΔΟΥΣ ΟΓΚΟΥ ΘΩΡΑΚΙΚΗΣ ΚΟΙΛΟΤΗΤΑΣ.

Ευσταθία Πιστιώλη[1], Ελευθερία Σουλιώτη[1], Θρασύβουλος Μίχος[2], Παναγιώτα Γρίβα[1], Χριστίνα Τάλλιου[1], Τατιάνα Σιδηροπούλου[1], Παρασκευή Ματσώτα[1]
1΄Β Πανεπιστημιακή κλινική αναισθησιολογίας Π.Γ.Ν «ΑΤΤΙΚΟΝ», Αθήνα
2 Πανεπιστημιακή θωρακοχειρουργική κλινική Π.Γ.Ν «ΑΤΤΙΚΟΝ», Αθήνα

Σκοπός: Το πνευμονικό οίδημα μετά από επανέκπτυξη πνεύμονα (RPE: Re-expansion pulmonary edema) αποτελεί σπάνια κλινική οντότητα που μπορεί να εμφανιστεί μετά τη θεραπεία αποκατάστασης ενός ατελεκτατικού πνεύμονα. Η καταγεγραμμένη επίπτωση εμφάνισης συμπτωματικού RPE μετά από θωρακοκέντηση είναι περίπου 0.5%. Περιγράφεται περίπτωση ασθενούς που εμφάνισε RPE μετά από χειρουργείο αφαίρεσης δεσμοειδούς όγκου στη δεξιά θωρακική κοιλότητα.

Παρουσίαση περιστατικού: Ασθενής 24 ετών προσήλθε για προγραμματισμένη επέμβαση αφαίρεσης δεσμοειδούς όγκου δεξιάς θωρακικής κοιλότητας. Η διάγνωση του δεσμοειδούς όγκου είχε πραγματοποιηθεί με βιοψία που διενεργήθηκε με επέμβαση Chamberlain σε άλλο νοσηλευτικό ίδρυμα. Το χειρουργείο πραγματοποιήθηκε με την ασθενή υπό γενική αναισθησία σε συνδυασμό με θωρακική επισκληρίδιο για επαρκή αναλγησία. Αερισμός ενός πνεύμονα επιτεύχθη με τη χρήση ενδοτραχειακού σωλήνα διπλού αυλού και ο όγκος αφαιρέθηκε μαζί με τμήματα πλευρικών σωμάτων (2η και 3η πλευρά). Η επανέκπτυξη του ατελεκτατικού πνεύμονα οδήγησε αρχικά σε βελτίωση της ανταλλαγής αεριών της ασθενούς. Κατά την προσπάθεια αφύπνισης, η ασθενής ανέπτυξε αναπνευστική δυσχέρεια και διαπιστώθηκε η παρουσία ορώδους περιεχομένου στο δεξί σκέλος του ενδοτραχειακού σωλήνα. Τέθηκε η υποψία RPE και η ασθενής μεταφέρθηκε στη μονάδα εντατικής θεραπείας.

Συμπέρασμα: Το πνευμονικό οίδημα μετά από επανέκπτυξη πνεύμονα αποτελεί μια σοβαρή και απειλητική κατάσταση για τη ζωή. Η αναισθησιολογική διαχείριση καθώς και η έγκαιρη διάγνωση είναι ζωτικής σημασίας για τη μετεγχειρητική πορεία του ασθενή και την τελική αποσωλήνωση του άνευ περαιτέρω συμβαμάτων.

A2

ΣΥΝΔΡΟΜΟ TRALI ΣΕ ΑΣΘΕΝΗ ΜΕ ΕΞΩΜΗΤΡΙΟ ΚΥΗΣΗ ΜΕΤΑ ΑΠΟ ΜΕΤΑΓΓΙΣΗ ΠΑΡΑΓΩΓΩΝ ΑΙΜΑΤΟΣ.

Ευσταθία Πιστιώλη[1], Αθανασία Σαΐτη[2],Γιολάντα Βαρβαρούση[2], Δημήτριος Βαλσαμίδης[2]
1 Β Πανεπιστημιακή κλινική αναισθησιολογίας Π.Γ.Ν «ΑΤΤΙΚΟΝ», Αθήνα
2 Αναισθησιολογική κλινική Γ.Ν.Α. «ΑΛΕΞΑΝΔΡΑ», Αθήνα

Σκοπός: Το σύνδρομο οξείας βλάβης πνεύμονα σχετιζόμενο με μετάγγιση (Tranfusion-Related Acute Lung Injury - TRALI) αποτελεί μια αιτία μη καρδιογενούς πνευμονικού οιδήματος και συγκαταλέγεται στις ανεπιθύμητες αντιδράσεις των μεταγγίσεων. Η κλινική συμπτωματολογία του TRALI περιλαμβάνει δύσπνοια με συνοδό υποξυγοναιμία εντός 6 ωρών από τη μετάγγιση, που συνοδεύεται απεικονιστικά από αμφοτερόπλευρα διηθήματα στα πνευμονικά πεδία. Για τη διάγνωση του TRALI απαιτείται υψηλός δείκτης κλινικής υποψίας και αποκλεισμός άλλων αντιδράσεων σχετιζόμενων με μετάγγιση.

Παρουσίαση Περιστατικού: Ασθενής 37 ετών προσήλθε στο Τμήμα Επειγόντων Περιστατικών του ΓΝΑ «Αλεξάνδρα» με οξύ άλγος υπογαστρίου, όπου και τέθηκε η διάγνωση εξωμητρίου κυήσεως αριστερού εξαρτήματος. Η ασθενής είχε λάβει γενική αναισθησία για δύο προηγηθείσες καισαρικές τομές (τελειόμηνες κυήσεις), χωρίς επιπλοκές. Η εξωμήτριος κύηση με συνοδό αιμοπεριτόναιο επιβεβαιώθηκε με διαγνωστική λαπαροσκόπηση και πραγματοποιήθηκε αριστερή σαλπιγγεκτομή. Διεγχειρητικά, η ασθενής μεταγγίστηκε με 3 μονάδες συμπυκνωμένων ερυθρών και 2 μονάδες φρέσκου κατεψυγμένου πλάσματος. Μετά το χειρουργείο, η ασθενής μεταφέρθηκε στη Μονάδα Μεταναισθητικής φροντίδας όπου εμφάνισε σε διάστημα 3 ωρών επιδεινούμενη αναπνευστική δυσχέρεια (Spo2:80%), η οποία υποστηρίχθηκε με οξυγονοθεραπεία. Ο απεικονιστικός έλεγχος ανέδειξε διάχυτες πυκνοατελεκτατικές αλλοιώσεις του πνευμονικού παρεγχύματος αμφοτερόπλευρα. Η ασθενής παρουσίασε βελτίωση εντός 72 ωρών με υποστηρικτική θεραπεία. Τέθηκε εξ αποκλεισμού η διάγνωση TRALI και παράλληλα αναζητήθηκε το ιστορικό των αιμοδοτών χωρίς να καταστεί εφικτή η ανάκτηση των απαραίτητων πληροφοριών. Η ασθενής εξήλθε με βελτιωμένα απεικονιστικά ευρήματα, σε καλή κλινική κατάσταση.

Συμπέρασμα: Το σύνδρομο TRALI αποτελεί σπάνια και απειλητική για τη ζωή ανεπιθύμητη αντίδραση των μεταγγίσεων. Η θεραπευτική προσέγγιση στο TRALI παραμένει υποστηρικτική με χορήγηση οξυγονοθεραπείας και ως εκ τούτου, η έγκαιρη αναγνώριση και αντιμετώπισή του είναι ζωτικής σημασίας για την έκβαση του ασθενή.

Α3

ΔΙΑΛΥΜΑ MULTIMODAL ANAESTHESIA, ΑΕΡΙΣΜΟΣ P.S.V ΚΑΙ BIS MONITORING ΓΙΑ ΗΠΙΑ ΑΠΟΔΙΑΣΩΛΗΝΩΣΗ ΚΑΙ ΜΕΙΩΣΗ ΤΟΥ ΜΕΤΕΓΧΕΙΡΗΤΙΚΟΥ ΒΗΧΑ, ΜΙΑ ΣΕΙΡΑ ΜΕ 2.000 ΑΣΘΕΝΕΙΣ.

Βασίλης Μποβιάτσης, Αλέξης Τριαντόπουλος, Παρασκευή Δεδοπούλου, Όλγα Κατσιώρχη, Μαριλίζα Φίλου, Χρήστος Γεωργακόπουλος
Γενικό Νοσοκομείο "Άγιος Ανδρέας" Πατρών

Σκοπός: Σκοπός της μελέτης ήταν: α) η επίδραση του διαλύματος πολυπαραγοντικής αναισθησίας με μέτρηση του βάθους αναισθησίας και β) του αερισμού P.S.V προ του τέλους της επεμβάσεως στη μείωση του βήχα μετά την αποδιασωλήνωση της τραχείας.

Υλικό και Μέθοδος: Σε 1000 ασθενείς υπό μέτρηση του βάθους αναισθησίας με BIS monitoring χορηγούσαμε διεγχειρητικά διάλυμα πολυπαραγοντικής (lignocaine-MgsO4-Tramadol. Dexmedetomidine) και μετρούσαμε τη Modified Minogue Scale. Στους λοιπούς 1000 ασθενείς προσθέσαμε αερισμό υποστηριζόμενης πίεσης (PSV) πριν το τέλος της επεμβάσεως. Ο PSV εφαρμόστηκε με trigger 0,3 lit/min και 10-14 cmH20 πίεση υποστήριξης. Η έναρξη του γινόταν 20 min μετά την τελευταία χορήγηση μή αποπολωτικού αποκλειστή, και με ροή FGF 1lit/min έγινε διακοπή του χορηγούμενου σεβοφλουρανίου 1,2 % (αναλογως BIS) Μετά το τέλος της επεμβάσεως χορηγήθηκε αντιστροφή με Sugamadex και 1 min αργότερα ο αερισμός μετατράπηκε σε spontaneous με ανοιχτή βαλβίδα. Ακολούθως, γινόταν μέτρηση της Modified Minogue Scale άμεσα μετά την αποσωλήνωση και στην ανάνηψη.

Αποτελέσματα: Στήν πρώτη ομάδα, το συνολικό ποσοστό του βήχα, σταδίου 3 και 4, ήταν 12,4% Στη δεύτερη ομάδα, όπου προστέθηκε ο PSVentilation το ποσοστό ήταν 6,9%

Συμπεράσματα: Το ποσοστό μετεγχειρητικού βήχα είναι ιδιαίτερα υψηλό και ποικίλει ανάλογα με τον συγγραφέα κατά μέσο όρο απο 40 έως 76 %. Με τη χρήση lignocaine τοπικώς και IV το ποσοστό πέφτει σε 26%. Με την προσθήκη φαρμακευτικής παρέμβασης (Remifentanyl, Dexmedetomidine) μειώνεται σε 20%. Στη μελέτη μας με το διάλυμα πολυπαραγοντικής αναισθησίας και αυστηρό έλεγχο υπό BIS ,υπήρξε μεγαλύτερη μείωση του ποσοστού μεχρι και 12,4 %. Η προσθήκη όμως του υποστηριζόμενου αερισμού οδήγησε σε ποσοστό βήχα 6,9%. Πιστεύουμε οτι η συνδυαστική αυτή μέθοδος οδήγησε σε σοβαρή μείωση του βήχα μετα την αποδιασωλήνωση,στη μείωση μετάδοσης αναπνευστικών σωματιδίων,ιδιαίτερα σημαντική σε περιόδους COVID και λοιπών ιώσεων. Η ενσωμάτωση στην Αναισθησιολογία,μεθόδων αερισμού που εφαρμόζονται στις ΜΕΘ (PSV),φαίνεται αποτελεσματική. Αλλά και αντιθέτως,η εφαρμογή στις ΜΕΘ της παρακολούθησης του βάθους αναισθησίας,και η χρήση του διαλύματος πολυπαραγοντικής αναισθησίας, θα μπορούσε να αποβεί ιδιαίτερα χρήσιμη στους νοσηλευόμενους με COVID και αλλες παθήσεις στις ΜΕΘ.

Α4

ΔΙΑΧΕΙΡΙΣΗ ΑΕΡΑΓΩΓΟΥ ΣΕ ΑΣΘΕΝΗ ΜΕ ΤΡΑΧΗΛΙΚΟ ΑΠΟΣΤΗΜΑ

Μαρία Μαυρομμάτη, Δήμητρα Μορέλλα, Αγγελική Σαριδάκη, Θωμάς Ψαθάς, Αγγελική Μπαϊρακτάρη
Γ.Ν.Α ΚΑΤ

Σκοπός: Η παρουσίαση της εφαρμογής του αλγορίθμου διαχείρισης προβλεπόμενου δύσκολου αεραγωγού και η συζήτηση πιθανών επιπλοκών.

Παρουσίαση περιστατικού: Ασθενής 60 ετών προσήλθε στα ΤΕΠ με εκτεταμένο απόστημα τραχήλου. Από την κλινική εικόνα διαπιστώνεται προβλεπόμενος δύσκολος αεραγωγός (μικρό άνοιγμα στόματος) παχυσαρκία (BMI >35kg/m2) και SPO2 >95%.Η ασθενής μεταφέρεται στο χειρουργείο γι' αντιμετώπιση από γναθοχειρουργούς. Μετά από άρνησή των γναθοχειρουργών για τραχειοστομία προεγχειρητικά αποφασίζεται να γίνει στοματοτραχειακή διασωλήνωση με διατήρηση αυτόματης αναπνοής. Για επίτευξη τοπικής αναισθησίας χορηγείται λιδοκαΐνη 10% σε spray στη στοματική κοιλότητα και γίνεται έναρξη στάγδην έγχυσης δεξμεδετομιδίνης με φόρτιση 1mg/kg για 15 λεπτά και εν συνεχεία τιτλοποίηση. Μετά τον τρίτο ψεκασμό η ασθενής εμφανίζει λαρυγγόσπασμο και ταχύτατη μείωση SPO2 (<80%), μυϊκό σπασμό των μασητήρων και βραδυκαρδία (ΚΣ<40 bpm). Άμεσα χορηγείται κεταμίνη 40mg, γίνεται προσπάθεια ΕΤΔ με βιντεολαρυγγοσκόπιο C-mac, χωρίς όμως αποτέλεσμα (θολή εικόνα από εκκρίσεις και πύον παρά τις αναρροφήσεις που έγιναν). Έγινε αερισμός με μάσκα και ασκό κι εν συνεχεία έγινε προσπάθεια διασωλήνωσης με το συμβατικό λαρυγγοσκόπιο και τον ειδικό ρινοτραχειακό σωλήνα Portex με επιτυχία (χωρίς τη χρήση λαβίδας Magill). Η ασθενής δεν εμφάνισε μυδρίαση και με το πέρας του χειρουργείου έγινε τραχειοστομία και μεταφορά στη ΜΕΘ. Σε επαναλαμβανόμενα CT εγκεφάλου δεν υπήρξαν ενδείξεις εγκεφαλικής ισχαιμίας. Μετά από 19 ημέρες παραμονής στη ΜΕΘ, λόγω διασποράς της φλεγμονής στους πνεύμονες και το μεσοθωράκιο, η ασθενής επανήλθε στη γναθοχειρουργική κλινική.

Συμπεράσματα: Κατά τη διαχείριση προβλεπόμενου δύσκολου αεραγωγού είναι σημαντικό να υπάρχει σχεδιασμός και να εφαρμόζεται ο αλγόριθμος. Το τροχήλατο αντιμετώπισης δύσκολου αεραγωγού να είναι διαθέσιμο με όλο τον απαραίτητο εξοπλισμό κι ο αναισθησιολόγος να είναι προετοιμασμένος κι εκπαιδευμένος ν' αντιμετωπίσει πιθανές επιπλοκές.

ΒΙΒΛΙΟΓΡΑΦΙΑ:

C. Frerk, V. S. Mitchell, A. F. McNarry, C. Mendonca, R. Bhagrath, A. Patel, E. P. O'Sullivan, N. M. Woodall, I. Ahmad Difficult Airway Society intubation guidelines working group Difficult Airway Society 2015 guidelines for management of unanticipated difficult intubation in adults† BJA: British Journal of Anaesthesia, Volume 115, Issue 6, December 2015, Pages 827–848, https://doi.org/10.1093/bja/aev371

Postoperative delirium in older adults: best practice statement from the American Geriatrics society. J am coll surg 2015;220(2):136-148.

A5

Η ΧΡΗΣΗ ΤΟΥ ΕΡΩΤΗΜΑΤΟΛΟΓΙΟΥ BRICE ΚΑΤΑ ΤΗΝ ΜΕΤΕΓΧΕΙΡΗΤΙΚΗ ΠΕΡΙΟΔΟ ΓΙΑ ΤΗΝ ΑΝΙΧΝΕΥΣΗ ΠΙΘΑΝΗΣ ΔΙΕΓΧΕΙΡΗΤΙΚΗΣ ΕΓΡΗΓΟΡΣΗΣ

Guram Devadze, Θεοδώρα Αγγέλη, Δημήτριος Κατσαρός, Λυδία Θεοδώρου, Αμαλία Ντούμα, Μαρίνα Μακρυπόδη, Κωνσταντίνα Μενδρινού, Αναστασία Βάβουρα, Αντωνία Δημακοπούλου
ΓΝΑ Γ. Γεννηματάς

Σκοπός: Ως διεγχειρητική εγρήγορση (awareness) ορίζεται η μερική ή ολική επανάκτηση της συνείδησης από τον ασθενή κατά τη διάρκεια της γενικής αναισθησίας. Η διεγχειρητική εγρήγορση είναι μια σοβαρή επιπλοκή για τον ασθενή, γιατί μπορεί να προκαλέσει μακροχρόνια ψυχολογικά προβλήματα και σύνδρομο μετατραυματικού stress. Ο σκοπός της μελέτης μας ήταν η ανίχνευση της εγρήγορσης με τη χρήση του ερωτηματολογίου Brice.

Υλικό & Μέθοδος: Πραγματοποιήθηκε προοπτική μελέτη παρατήρησης τρίμηνης διάρκειας για ανίχνευση πιθανής διεγχειρητικής εγρήγορσης. Στη μελέτη αυτή περιελήφθησαν 112 ασθενείς στους οποίους χρησιμοποιήθηκε ο δείκτης του βάθους αναισθησίας - Patient State Index (PSi) με διατήρησή του μεταξύ 25-50 και μετεγχειρητικά εφαρμόσθηκε το ερωτηματολόγιο Brice. Οι ασθενείς ταξινομήθηκαν σε 2 ομάδες, στην πρώτη ομάδα χορηγήθηκε ενδοφλέβια αναισθησία (TIVA/TCI), στην δεύτερη πτητικά αναισθητικά με ελάχιστη κυψελιδική συγκέντρωση (MAC:0.7-1.0). Τα δεδομένα συλλέχθηκαν κατά τη στιγμή της εξόδου από την PACU και 24 ώρες μετά την επέμβαση.

Αποτελέσματα: Από τα συνολικά 4 θετικά ερωτηματολόγια Brice, αναφέρθηκαν όνειρα σε 3 ασθενείς, στους οποίους 2 από αυτούς ήταν στην ομάδα-TIVA/TCI και ένας στην ομάδα-πτητικών. 1 ασθενής ανέφερε εγρήγορση στην εισαγωγή στην αναισθησία. Ήταν περιστατικό όπου έγινε ταχεία εισαγωγή στην αναισθησία με βάση το πρωτόκολλο RSI. Δεν υπήρχαν διαφορές μεταξύ των ομάδων ως προς την ηλικία και τη διάρκεια της επέμβασης. Κατά τη διάρκεια της συνέντευξης Brice, οι 111 ασθενείς το τελευταίο πράγμα που έφεραν στη μνήμη τους ήταν η προοξυγόνωση με μάσκα πριν την εισαγωγή στην αναισθησία. Σε κανένα περιστατικό δεν παρουσιάστηκε εμπειρία (ανάμνηση) εγρήγορσης κατά τη διάρκεια της ανάνηψης.

Συμπεράσματα: Το ερωτηματολόγιο Brice μπορεί να αποτελέσει ένα χρήσιμο εργαλείο ανίχνευσης τη διεγχειρητικής εγρήγορσης κατά τη μετεγχειρητική επίσκεψη.

ΒΙΒΛΙΟΓΡΑΦΙΑ:

1 Pandit JJ, Andrade J, Bogod DG, et al. The 5th National Audit Project (NAP5) on accidental awareness during general anaesthesia: protocol, methods and analysis of data. Br J Anaesth 2014; 113: 540–8

2 Checketts MR, Alladi R, Ferguson K, et al. Recommendations for standards of monitoring during anaesthesia and recovery 2015: Association of Anaesthetists of Great Britain and Ireland. Anaesthesia 2015 doi:10.1111/anae.13316

3 S. R. Tasbihgou,1 M. F. Vogels2 and A. R. Absalom.Accidental awareness during general anaesthesia – a narrative review. Anaesthesia 2018, 73, 112–122 doi:10.1111/anae.14124

Α6

ΟΞΥΣ ΑΠΟΚΟΡΕΣΜΟΣ ΚΑΙ ΔΥΣΠΝΟΙΑ ΜΕΤΑ ΑΠΟ ΤΟΠΟΘΕΤΗΣΗ ΚΑΘΕΤΗΡΑ ΑΙΜΟΚΑΘΑΡΣΗΣ.

Ευστάθιος Θεοδοσιάδης[1],Μαριάννα Φεγγουδάκη[1], Αναστασία Νικοπούλου[3], Ελευθερία Παλάσκα[1], Ελένη Χάτσιου[1], Αικατερίνη Αμανίτη[1,2], Δέσποινα Σαρρίδου[1,2], Ελένη Αργυριάδου[1,2]

1 Κλινική Αναισθησιολογίας και Εντατικής Θεραπείας ΠΓΝΘ ΑΧΕΠΑ, 2 Ιατρική Σχολή Αριστοτελείου Πανεπιστημίου Θεσσαλονίκης, 3 Αναισθησιολογικό τμήμα ΓΝΘ Γ. Γεννηματάς

Σκοπός: Σκοπός της παρούσας αναφοράς είναι η παρουσίαση ενός περιστατικού οξέος αποκορεσμού και δύσπνοιας μετά από τοποθέτηση καθετήρα αιμοκάθαρσης.

Παρουσίαση περιστατικού: Κλήση στο ΤΕΠ για τοποθέτηση κεντρικού καθετήρα αιμοκάθαρσης σε ασθενή 80 ετών με ιστορικό ΑΥ, σοβαρής άνοιας, γενικευμένη απίσχναση, αγκύλωση μεγάλων αρθρώσεων και ΧΝΑ χωρίς ανάγκη αιμοκάθαρσης, Πηκτικός μηχανισμός και PLT εντός φυσιολογικών ορίων. Ζωτικά: SpO2=99% σε απλή μάσκα O2, Σφύξεις=95/min, ΑΠ=135/78mmHg. Ευχερής προώθηση του οδηγού σύρματος στη δεξιά έσω σφαγίτιδα μετά από δυσχερή ανίχνευση της. Κατά την αναρρόφηση από τον καθετήρα, παρατηρήθηκε επιστροφή μόνο αέρα στη σύριγγα. Ταυτόχρονα ο ασθενής παρουσίασε δυσχέρεια αναπνοής με επιστράτευση επικουρικών μυών και πτώση του SpO2 στο 78%. Άμεσα τοποθετήθηκε ο ασθενής σε αριστερή πλάγια θέση με μάσκα μη επανεισπνοής, και έγινε Α/α θώρακος, η οποία ήταν αρνητική για πνευμοθώρακα. Ο κορεσμός αποκαταστάθηκε και λύση της δύσπνοιας επήλθε μετά από 15 λεπτά. Αν και η δοκιμή αναρρόφησης από τον καθετήρα έδειξε αυτή τη φορά επιστροφή αίματος αποφασίστηκε η αφαίρεση του καθετήρα και τοποθέτηση νέου. Ο ασθενής παρέμεινε αερομετρικά και αιμοδυναμικά σταθερός.

Συζήτηση-Συμπέρασμα: Η εμβολή αέρος κατά την τοποθέτηση κεντρικού φλεβικού καθετήρα είναι σπάνια επιπλοκή, αλλά με δυνητικά κακή έκβαση. Η διάγνωση είναι κυρίως κλινική και απαιτεί υψηλό δείκτη υποψίας. Για την πρόληψη της εμφάνισής της συστήνεται ,η τοποθέτηση τους ασθενούς σε θέση Trendelemburg , ο ηπαρινισμός των αυλών του καθετήρα πριν την τοποθέτηση καθώς και η διατήρηση των άκρων του καθετήρα κλειστών, όταν αυτός δεν χρησιμοποιείται. Σε περίπτωση εμφάνισής της υπάρχουν κάποια προτεινόμενα μέτρα αντιμετώπισης όπως η τοποθέτηση του ασθενούς σε αριστερή πλάγια θέση με την κεφαλή σε χαμηλότερη θέση σε σχέση με το σώμα και η προσπάθεια αναρρόφησης του αέρα, χωρίς ωστόσο υψηλό επίπεδο τεκμηρίωσης.

Α7

ΕΠΙΣΚΛΗΡΙΔΙΟ ΑΙΜΑΤΩΜΑ ΜΕΤΑ ΑΠΟ ΠΡΟΣΠΑΘΕΙΑ ΥΠΑΡΑΧΝΟΕΙΔΟΥΣ ΑΝΑΙΣΘΗΣΙΑΣ: ΠΑΡΟΥΣΙΑΣΗ ΚΛΙΝΙΚΟΥ ΠΕΡΙΣΤΑΤΙΚΟΥ ΚΑΙ ΑΝΑΣΚΟΠΗΣΗ ΤΗΣ ΒΙΒΛΙΟΓΡΑΦΙΑΣ

Φανή Αλευρογιάννη[1], Χριστίνα Τζήμα[2], Ειρήνη Φακίνου[3], Ευμορφία Σταυροπούλου[4]

1 Ειδικευόμενη Αναισθησιολογίας, Γ.Ν.Α. ΚΑΤ, 2 Επιμελήτρια Α' ΕΣΥ, Γ.Ν.Α. ΚΑΤ , 3 Ειδικευόμενη Αναισθησιολογίας, Γ.Ν.Α. ΚΑΤ 4 Διευθύντρια ΕΣΥ, Γ.Ν.Α. ΚΑΤ

Σκοπός: Τα νωτιαία επισκληρίδια αιματώματα (SEH) αποτελούν σπάνια, αλλά δυνητικά καταστροφική επιπλοκή της περιοχικής αναισθησίας. Σκοπός μας είναι μέσα από ένα περιστατικό SEH, να αναδείξουμε την σημασία πρώιμης διάγνωσης και χειρουργικής παρέμβασης.

Παρουσίαση περιστατικού: Πρόκειται για ασθενή, 85 ετών, που υποβλήθηκε σε επέμβαση αποκατάστασης κατάγματος έσω σφυρού, υπό γενική αναισθησία, μετά από ανεπιτυχή προσπάθεια υπαραχνοειδούς αναισθησίας. Την 2η μετεγχειρητική ημέρα, παρουσίασε αδυναμία και υπαισθησία των κάτω άκρων αμφοτερόπλευρα. Από την νευρολογική εξέταση, διαπιστώθηκε μείωση της μυικής ισχύος, καθώς και διαταραχή της αισθητικότητας των κάτω άκρων, στο επίπεδο κάτωθεν του γόνατος. Εκ του απεικονιστικού ελέγχου, αναδείχθηκε επισκληρίδιο αιμάτωμα στο επίπεδο του Ο1. Την ίδια ημέρα, υποβλήθηκε σε χειρουργική αποσυμπίεση του νωτιαίου μυελού και ανοιχτή παροχέτευση του αιματώματος. Η ασθενής ακολούθησε πρόγραμμα αποκατάστασης και 3 μήνες μετά δύναται να ορθοστατήσει.

Συμπεράσματα: Οι ασθενείς που λαμβάνουν περιοχική αναισθησία πρέπει να παρακολουθούνται στενά για εμφάνιση νευρολογικής σημειολογίας από τη χειρουργική-αναισθησιολογική ομάδα με σκοπό την έγκαιρη διάγνωση επισκληρίδιου αιματώματος, ιδίως όταν συνυπάρχουν παράγοντες κινδύνου. Η μαγνητική τομογραφία είναι η διαγνωστική μέθοδος εκλογής και η έγκαιρη χειρουργική αποσυμπίεση σχετίζεται με βελτιωμένη έκβαση.

ΒΙΒΛΙΟΓΡΑΦΙΑ:

1 Horlocker T: Complications of regional anesthesia and acute pain management. Anesthesiol Clin 2011;29:257–278.

2 Glotzbecker MP, Bono CM, Wood KB, Harris M: Postoperative spinal epidural hematoma: a systematic review. Spine 2010;35:E413–E420.

3 Kietaibl S, Ferrandis R, Godier A, Llau J, Lobo C, Macfarlane AJ, Schlimp CJ, Vandermeulen E, Volk T, von Heymann C, Wolmarans M, Afshari A. Regional anaesthesia in patients on antithrombotic drugs: Joint ESAIC/ESRA guidelines. Eur J Anaesthesiol. 2022 Feb 1;39(2):100-132. doi: 10.1097/EJA.0000000000001600. PMID: 34980845.

A8

ΕΚΠΑΙΔΕΥΣΗ ΣΤΗΝ ΑΝΤΙΜΕΤΩΠΙΣΗ ΤΟΥ ΜΗ ΠΡΟΒΛΕΠΟΜΕΝΟΥ ΔΥΣΚΟΛΟΥ ΑΕΡΑΓΩΓΟΥ ΜΕ ΤΗΝ ΧΡΗΣΗ ΤΟΥ TEA-COFFEE TROLLEY TRAINING

Guram Devadze, Παναγιώτης Χατζησταυρίδης, Αμαλία Ντούμα, Αντωνία Δημακοπούλου
Αναισθησιολογικό τμήμα Γενικό Νοσοκομείο Αθηνών "Γ. Γεννηματάς" Αθήνα

Σκοπός: Η βελτίωση της κλινικής πρακτικής και η εξοικείωση με τις τεχνικές διάσωσης του αεραγωγού (Plan A,Plan B,Plan C και D e-FONA) βάσει των συστάσεων της NAP4 και των κατευθυντήριων οδηγιών της DAS με την συνεχή εκπαίδευση του ιατρικού και νοσηλευτικού προσωπικού του Τμήματος μέσω του tea and coffee trolley training.

Υλικό και Μέθοδος: Η έρευνα διεξήχθη μεταξύ Αναισθησιολόγων ειδικών και ειδικευομένων καθώς και Νοσηλευτών του Τμήματος. Οι τεχνικές διάσωσης ήταν η διασωλήνωση μέσω υπεργλωττιδικής συσκευής- SGA με την χρήση ινοοπτικού βρογχοσκοπίου μιας χρήσης και καθετήρα διασωλήνωσης Aintree με την βοήθεια προπλάσματος. Η e-FONA εφαρμόστηκε σε αποτυχία διασωλήνωσης και οξυγόνωσης με scalpel cricothyroidotomy σε πρόπλασμα.Την εκπαιδευση επέβλεπε ειδικευόμενος Αναισθησιολόγος. Μετά την εκπαίδευση οι εκπαιδευόμενοι συμπλήρωναν ένα ερωτηματολόγιο σχετικά με την διαδικασία στην οποία συμμετείχαν και ο εκπαιδευτής τους πρόσφερε τσάι ή καφέ συνοδευόμενο με κέικ, γλυκά.

Αποτελέσματα: Τα δεδομένα από τα ερωτηματολόγια αναλύθηκαν σε λογισμικό SPSS 26. Συνολικά απάντησαν στο ερωτηματολόγιο 70 άτομα εκ των οποίων οι 6 ήταν Άντρες (8.6%) και 64 Γυναίκες(91,4) από τους οποίους 31 Νοσηλευτές/τριες (44.3%), 18 ειδικευόμενοι (25,7%) και 21 ειδικευμένοι (30%). Στην ερώτηση πόσο ικανοποιημένοι μείνατε σε κλίμακα 1-10 η διάμεση απάντηση ήταν 10 (min 3 max 10). Δημιουργήθηκε μια νέα μεταβλητή με τον διαχωρισμό νοσηλευτικού και ιατρικού προσωπικού του τμήματος όπου προέκυψε οτι σημαντικά περισσότεροι νοσηλευτές δεν είχαν εκπαιδευτεί σε αντίστοιχη δεξιότητα στο παρελθόν ($p < 0,001$) και ότι η εκπαίδευση ξεπέρασε τις προσδοκίες τους (p 0,017). Μεταξύ των μελλοντικών προτεινόμενων δεξιοτήτων (Χρήση απινιδωτή, επείγουσες καταστάσεις στην χειρουργική αίθουσα, διαχείριση αεραγωγού, μηχάνημα αναισθησίας, άλλο) 52 άτομα δήλωσαν ότι έχουν την ανάγκη να εκπαιδευτούν σε επείγουσες καταστάσεις και συμβάματα στην χειρουργική αίθουσα.

Συμπέρασμα: Η συνεχής εκπαίδευση του προσωπικού εν ώρα εργασίας με την βοήθεια του tea-coffee trolley training και η επικαιροποίηση των γνώσεων και δεξιοτήτων θα συμβάλλει στην ασφαλή και σωστή διαχείριση του αεραγωγού.

ΒΙΒΛΙΟΓΡΑΦΙΑ:

Corbett L, Davies A, McDonald M, Kelly F, Jordan L (2020). 'Bath Tea Trolley' Training; Part 1. Royal College of Anaesthetists Bulletin; 119; 28-30

O'Farrell G, McDonald M, Kelly FE. 'Tea trolley' difficult airway training. Anaesthesia 2015; 70: 104

A9

ΑΠΟΚΛΕΙΣΜΟΣ ΤΗΣ ΠΕΡΙΤΟΝΙΑΣ ΤΟΥ ΤΕΤΡΑΓΩΝΟΥ ΟΣΦΥΙΚΟΥ ΜΥΟΣ ΜΕΤΑ ΑΠΟ ΑΦΑΙΡΕΣΗ ΔΥΣΓΕΡΜΙΝΩΜΑΤΟΣ ΩΟΘΗΚΗΣ ΣΕ ΑΣΘΕΝΗ 14 ΕΤΩΝ

Γεωργία Γρένδα[1], Πολυξένη Ζωγραφίδου[1], Οφηλία Παπαγιαννοπούλου[1], Μαρία Τσιότσιου[1], Ελένη Κοράκη[1]
1 Αναισθησιολογικό τμήμα, Γενικό Νοσοκομείο Θεσσαλονίκης «Παπαγεωργίου»

Σκοπός: Οι όγκοι του γυναικολογικού συστήματος είναι σπάνιοι στην παιδική και εφηβική ηλικία και ακόμα σπανιότεροι είναι οι κακοήθεις όγκοι. Από τους κακοήθεις όγκους των παιδιών, μόνο το 2-5% οφείλεται σε όγκους του γυναικολογικού συστήματος. Οι μεικτοί μεσοδερμικοί όγκοι όπως το δυσγερμίνωμα και το τεράτωμα, είναι πολλαπλασίως συχνότεροι στα παιδιά σε σχέση με τις ενήλικες. Στην παρακάτω εργασία παρουσιάζουμε την αναισθησιολογική διαχείριση και την εφαρμογή του αποκλεισμού της περιτονίας του τετράγωνου οσφυικού μυός σε μια σπάνια περίπτωση γιγάντιου δυσγερμινώματος σε ασθενή 14 ετών.

Παρουσίαση περιστατικού: Κορίτσι 14 ετών με ελεύθερο ατομικό ιστορικό προσέρχεται στην Παιδιατρική Κλινική του Γ.Ν.Θ. Παπαγεωργίου με άτυπο κοιλιακό άλγος, δυσπεπτικά και δυσουρικά ενοχλήματα και ψηλαφητή μάζα υπογαστρίου με ήπια ευαισθησία. Από τον κλινικοεργαστηριακό έλεγχο ανευρίσκεται όγκος πυέλου διαστάσεων 26X18X12 και αυξημένοι καρκινικοί δείκτες που συνηγορούν για κακοήθεια. Παράλληλα, ανευρίσκονται διογκωμένοι ενδοπεριτοναϊκοί λεμφαδένες και μεγάλη ασκιτική συλλογή χωρίς, ωστόσο, την ύπαρξη μεταστάσεων σε άλλα όργανα. Κατόπιν ογκολογικού συμβουλίου αποφασίζεται η χειρουργική εξαίρεση του όγκου και η ιστοπαθολογική μελέτη του αναδεικνύει δυσγερμίνωμα σταδίου T1C3. Διεγχειρητικά, η έφηβη έλαβε γενική αναισθησία και πριν την αφύπνιση διενεργήθηκε αμφοτερόπλευρος αποκλεισμός της περιτονίας του τετράγωνου οσφυικού μυός με υπερηχογραφική καθοδήγηση. Έγινε μετεγχειρητική αξιολόγηση του πόνου με την κλίμακα VAS, που ανέδειξε ικανοποιητικό επίπεδο αναλγησίας ακόμα και 20 ώρες μετά τον αποκλεισμό χάρη στη χρήση δεξαμεθαζόνης και χωρίς την χρήση πρόσθετων αναλγητικών παραγόντων. Η ασθενής μία εβδομάδα μετά παραπέμφθηκε στην Παιδοογκολογική Κλινική του Γ.Ν. ΑΧΕΠΑ για περαιτέρω αντιμετώπιση.

Συμπέρασμα: Σύμφωνα με την διεθνή βιβλιογραφία, λοιπόν, ο αποκλεισμός της περιτονίας του τετράγωνου οσφυικού μυός με υπερηχογραφική καθοδήγηση παρέχει στα παιδιά, όπως και στους ενήλικες, παρατεταμένη μετεγχειρητική αναλγησία και μειωμένη χρήση επικουρικών αναλγητικών χωρίς κλινικές παρενέργειες.

A10

ΑΝΑΙΣΘΗΣΙΟΛΟΓΙΚΗ ΔΙΑΧΕΙΡΙΣΗ ΜΑΖΙΚΗΣ ΑΙΜΟΡΡΑΓΙΑΣ 5Ο ΤΟΚΟΥ ΑΣΘΕΝΗ ΜΕ ΕΠΙΠΩΜΑΤΙΚΟ ΚΑΙ ΔΙΕΙΣΔΥΤΙΚΟ ΠΛΑΚΟΥΝΤΑ

Πολυξένη Ζωγραφίδου[1], Σωτήριος Τσακιλιώτης[1], Οφηλία Παπαγιαννοπούλου[1], Δημήτριος Μπλιάμπλιας[1], Δέσποινα Γόγαλη[1], Ελένη Κοράκη[1]
1 Αναισθησιολογικό τμήμα, Γενικό Νοσοκομείο Θεσσαλονίκης «Παπαγεωργίου»

Σκοπός: Ασθενείς με προδρομικό και διεισδυτικό πλακούντα διατρέχουν αυξημένο κίνδυνο διεγχειρητικής και μετεγχειρητικής αιμορραγίας. Αυτή η κατάσταση μπορεί να οδηγήσει σε σοβαρές μαιευτικές επιπλοκές, συμπεριλαμβανομένης της μητρικής θνησιμότητας και νοσηρότητας. Το παρακάτω ενδιαφέρον περιστατικό αφορά την αναισθησιολογική διαχείριση μιας 5ο τόκου ασθενή με επιπωματικό διεισδυτικό πλακούντα.

Παρουσίαση περιστατικού: Επίτοκος, ετών 35, πεμπτοτόκος, με ιστορικό 4 προηγηθεισών καισαρικών τομών προσέρχεται στην 32η εβδομάδα της κυήσεως με μακροσκοπική αιματουρία. Ακολουθείται ένας πλήρες έλεγχος με MRI & U/S και διαπιστώνεται επιπωματικός διεισδυτικός πλακούντας, ο οποίος διεισδύει έως και τον ορογόνο της ουροδόχου κύστεως. Άμεσα, εξαιτίας της επιδείνωσης της αιματουρίας και πτώση του αιματοκρίτη, αποφασίζεται η διενέργεια επείγουσας καισαρικής τομής. Υπό υπαραχνοειδή αναισθησία γίνεται η πρώτη τομή και ενώ εκμαιεύεται ένα ζων θήλυ πρόωρο νεογνό, διενεργείται γενική αναισθησία και απόφαση για μαιευτική υστερεκτομή. Πλήρες εφαρμογή αιμοδυναμικού monitoring με SvO2,ART & CO. Λόγω εξαιρετικά αιμορραγικού πεδίου και συνεχόμενης πτώσης του SvO2, ξεκινήσαμε να εφαρμόζουμε το πρωτόκολλο της μαζικής μετάγγισης με αναλογία 1:1:1 και χορηγήσαμε σταδιακά 4 ΜΣΕ, 4 μονάδες FFP και 4 μονάδες αιμοπεταλίων. Παρότι τις προσπάθειες μας και λόγω μη ελεγχόμενης αιμορραγίας από τους χειρουργούς, συνεχίστηκε η υψηλή αγγειοσυσπαστική υποστήριξη και το ίδιο πρωτόκολλο μαζικής μετάγγισης οπού και δόθηκαν άλλες 4 μονάδες από το καθένα. Εν συνεχεία, η ασθενής σταθεροποιήθηκε αιμοδυναμικά και αποφασίστηκε η διενέργεια θρομβοελαστογραφίας, όπου και βάση των ευρημάτων δόθηκαν άλλες 4 μονάδες FFP καθώς και 4 g ινωδογόνο. Μετά το πέρας των 5 ωρών και ελέγχου της αιμορραγίας, η ασθενής μεταφέρθηκε στην ΜΕΘ διασωληνωμένη όπου και αφυπνίστηκε με άριστη οξυγόνωση και ομοιόσταση δυο ημέρες μετά.

Συμπέρασμα: Η μαιευτική αιμορραγία παραμένει μια από τις κύριες αιτίες μητρικής θνησιμότητας τόσο στις αναπτυσσόμενες όσο και στις αναπτυγμένες χώρες. Τόσο η σωστή προεγχειρητική αξιολόγηση όσο και η διεγχειρητική γνώση του πρωτόκολλου μαζικής μετάγγισης αυξάνουν τις πιθανότητες για την επιβίωση της ασθενούς.

A11

ΠΕΡΙΕΠΕΜΒΑΤΙΚΗ ΔΙΑΧΕΙΡΙΣΗ ΑΣΘΕΝΟΥΣ ΠΟΥ ΥΠΟΒΛΗΘΗΚΕ ΣΕ ΕΚΤΟΜΗ ΟΠΙΣΘΟΠΕΡΙΤΟΝΑΪΚΟΥ ΟΓΚΟΥ, ΛΕΜΦΑΔΕΝΙΚΟ ΚΑΘΑΡΙΣΜΟ ΚΑΙ ΑΝΤΙΚΑΤΑΣΤΑΣΗ ΑΟΡΤΗΣ ΚΑΙ ΚΑΤΩ ΚΟΙΛΗΣ ΦΛΕΒΑΣ

Αναστασία Κούρτη[1], Μαρία Νταλούκα[1], Μαρία Μερμίρη[1], Μεταξία Μπαρέκα[1], Βασίλειος Τζώρτζης[3], Μιλτιάδης Ματσάγκας[2], Ελένη Αρναούτογλου[1]
1 Αναισθησιολογική Κλινική, 2 Αγγειοχειρουργική Κλινική, 3 Ουρολογική Κλινική, Πανεπιστημιακό Γενικό Νοσοκομείο Λάρισας, Τμήμα Ιατρικής, Σχολή Επιστημών Υγείας, Πανεπιστήμιο Θεσσαλίας, Λάρισα

Σκοπός: Η περιγραφή της περιεπεμβατικής διαχείρισης ασθενούς με διηθητικό μετασταστικό σεμίνωμα, ο οποίος υποβλήθηκε σε συμπληρωματική εκτομή όγκου, λεμφαδενικό καθαρισμό και αντικατάσταση αορτής, κάτω κοίλης φλέβας (ΚΚΦ) και λαγονίων αρτηριών και φλεβών.

Παρουσίαση περιστατικού: Ασθενής ηλικίας 27 ετών υποβλήθηκε σε αφαίρεση σεμινώματος και μετεγχειρητική χημειοθεραπεία. Τρείς μήνες αργότερα διαπιστώθηκε ότι ο μεταστατικός όγκος οπισθοπεριτοναϊκά περιβρόγχιζε, και διηθούσε, την αορτή και την ΚΚΦ καθώς και τον αριστερό ουρητήρα και αποφασίστηκε να γίνει προσπάθεια ολικής εκτομής του όγκου. Προεγχειρητικά ο ασθενής αξιολογήθηκε στο εξωτερικό ιατρείο προαναισθητικού ελέγχου. Επιπλέον, πραγματοποιήθηκε συμβούλιο μεταξύ του θεράποντα ουρολόγου, του αγγειοχειρουργού, του αιματολόγου και της αναισθησιολογικής ομάδας. Ως εκ τούτου, αποφασίστηκαν η ελεγχόμενη αφαίρεση του όγκου με την εφαρμογή αποκλεισμού της αορτής και της ΚΚΦ και στη συνέχεια η αντικατάσταση της υπονεφρικής αορτής και ΚΚΦ μέχρι του επιπέδου των λαγονίων αρτηριών και φλεβών με αγγειακά μοσχεύματα, καθώς και η αριστερή νεφρεκτομή. Διεγχειρητικά, εκτός από τη βασική παρακολούθηση, τοποθετήθηκαν αρτηριακή γραμμή (επεμβατική μέτρηση πίεσης, παρακολούθηση καρδιακής παροχής και στοχοκατευθυνόμενη χορήγηση υγρών) και κεντρική φλεβική γραμμή (υπερηχογραφικά καθοδηγούμενη). Το βάθος της αναισθησίας και το επίπεδο της αλγαισθησίας τιτλοποιήθηκαν με το bispectral index και το nociception level index αντίστοιχα. Η εισαγωγή στην αναισθησία έγινε με προποφόλη, φεντανύλη και ροκουρόνιο, ενώ η διατήρηση με δεσφλουράνιο και συνεχή έγχυση δεξμεδετομιδίνης και φενταντύλης. Για τον έλεγχο της πηκτικότητας χρησιμοποιήθηκε η θρομβοελαστογραφία, σύμφωνα με την οποία ο ασθενής έλαβε μόνο ινωδογόνο. Συνολικά ο ασθενής μεταγγίστηκε με 7 μονάδες συμπυκνωμένων ερυθρών, ενώ με το πέρας της δεκάωρης επέμβασης μεταφέρθηκε στη ΜΕΘ, όπου και αποσωληνώθηκε λίγες ώρες αργότερα. Δέκα ημέρες αργότερα ο ασθενής έλαβε εξιτήριο υπό πλήρη αντιπηκτική αγωγή.

Συμπέρασμα: Η περιεπεμβατική διαχείριση των πολύωρων σύνθετων επεμβάσεων αποτελούν πρόκληση για τον αναισθησιολόγο. Για αυτό απαιτείται κατάλληλος σχεδιασμός (υλικοτεχνική υποδομή, έμπειρο ανθρώπινο δυναμικό) και αποδοτική συνεργασία όλων των μελών με σκοπό τη βέλτιστη έκβαση του ασθενή.

A12

ΑΝΑΔΡΟΜΙΚΗ ΜΕΛΕΤΗ ΠΑΡΑΤΗΡΗΣΗΣ ΤΗΣ ΔΙΑΧΕΙΡΙΣΗΣ ΤΟΥ ΑΕΡΑΓΩΓΟΥ ΣΕ ΑΣΘΕΝΕΙΣ ΜΕ COVID-19 ΑΠΟ ΤΟ ΑΝΑΙΣΘΗΣΙΟΛΟΓΙΚΟ ΤΜΗΜΑ ΤΟΥ ΓΕΝΙΚΟΥ ΝΟΣΟΚΟΜΕΙΟΥ ΘΕΣΣΑΛΟΝΙΚΗΣ "Γ.ΠΑΠΑΝΙΚΟΛΑΟΥ"

Αικατερίνη Βασιλείου, Γεώργιος Πιστιώλας, Στέλλα Μπαγντασαριάν, Βαΐα Τσαπάρα, Ζωή Στεργιούδα, Φωτεινή Μουλαδένιου, Μαρία Σταματοπούλου, Ελευθερία Δαλαμπίνη
Γενικό Νοσοκομείο Θεσσαλονίκης "Γεώργιος Παπανικολάου"

Σκοπός: Κατά την πανδημία του COVID-19 ένα πρωτοφανές ποσοστό ασθενών χρειάστηκε ενδοτραχειακή διασωλήνωση και γι' αυτό αρχικά επιστρατεύθηκαν οι πιο έμπειροι στον αεραγωγό ειδικοί αναισθησιολόγοι. Στην παρούσα εργασία παρουσιάζουμε την εμπειρία του Αναισθησιολογικού τμήματος του Γενικού Νοσοκομείου Θεσσαλονίκης "Γ.Παπανικολάου" στις επείγουσες διασωληνώσεις ασθενών COVID-19 από το 2020 έως τώρα.

Υλικό και μέθοδος: Μελετήσαμε αναδρομικά τα αρχεία καταγραφής διασωληνώσεων από τον Ιούλιο του 2020 έως τον Ιανουάριο του 2023 και καταγράψαμε τον αριθμό και τα δημογραφικά στοιχεία των ασθενών (φύλο, ηλικία) , την εμπειρία σε χρόνια των αναισθησιολόγων ανά περιστατικό, τις ανακοπές και τους θανάτους πέριξ της διασωλήνωσης.

Αποτελέσματα: Ο αριθμός των διασωληνώσεων, προγραμματισμένων και σε ανακοπή, ήταν 560. Το 60,61% των ασθενών ήταν άντρες, το 36,9% γυναίκες και το 2,5% μη καταγεγραμμένο ενώ ο μέσος όρος ηλικίας ήταν 64,69. Η μέση τιμή της εμπειρίας των αναισθησιολόγων ανά περιστατικό σε χρόνια ήταν 14,84 με μέγιστη τιμή 37 έτη και την ελάχιστη 2 έτη. Οι ανακοπές συνολικά ήταν 21, εκ των οποίων οι 13 συνέβησαν κατά τη διασωλήνωση ενώ οι θάνατοι ήταν 12 και 6 αντίστοιχα. Οι διασωληνώσεις πραγματοποιήθηκαν σύμφωνα με το πρωτόκολλο διαχείρισης αεραγωγού σε ασθενείς με COVID-19 της ESAIC προσαρμοσμένο στις κτηριακές ιδιαιτερότητες και στον αριθμό του ανθρώπινου δυναμικού του νοσοκομείου μας . Κατόπιν της επείγουσας κλήσης για διασωλήνωση, η ενδιαφερόμενη κλινική καλούσε τραυματιοφορείς οι οποίοι τοποθετούσαν τον ασθενή στο κατάλληλο φορείο όπου και πραγματοποιούνταν η διασωλήνωση. Τα φάρμακα (αναισθησίας και ανάνηψης) και ο εξοπλισμός (κυρίως αναπνευστήρας, monitor EtCO2, βιντεολαρυγγοσκόπιο) προετοιμάζονταν από το νοσηλευτικό προσωπικό πριν την άφιξη των αναισθησιολόγων όπου και γινόταν ο τελικός έλεγχος.

Συμπεράσματα: Η εφαρμογή των ευρωπαϊκών πρωτοκόλλων διαχείρισης αεραγωγού προσαρμοσμένων στο εκάστοτε νοσοκομείο, ο μεγάλος αριθμός επείγουσων διασωληνώσεων και η ευρεία χρήση των βιντεολαρυγγοσκοπίων κατέστησε δυνατή την ασφαλή και ανεπίπλεκτη διασωλήνωση COVID-19 ασθενών ακόμη και από λιγότερο έμπειρους στον αεραγωγό αναισθησιολόγων.

A13

ΕΠΕΙΓΟΥΣΑ ΔΙΑΣΩΛΗΝΩΣΗ ΣΕ ΠΑΙΔΙΑΤΡΙΚΟΥΣ ΑΣΘΕΝΕΙΣ ΜΕ ΛΑΡΥΓΓΟΣΠΑΣΜΟ

Σταύρος Νικόλαος Σαουλίδης, Ευανθία Θωμαΐδου, Ελευθερία Παλάσκα, Ελένη Χάτσιου, Αναστασία Γκιόκα, Πέτρος Γραμμένος, Χριστίνα Σακελλάρη, Αντώνιος Παπαδόπουλος, Έλενη Αργυρίαδου
1 Κλινική Αναισθησιολογίας και Εντατικής Θεραπείας ΑΠΘ, ΠΓΝΘ ΑΧΕΠΑ
2 Β' Παιδιατρική Κλινική ΑΠΘ, ΠΓΝΘ ΑΧΕΠΑ

Σκοπός: Σκοπός στη παρούσα αναφορά περιστατικού είναι η παρουσίαση είναι να αναδείξουμε την βαρύτητα των περιστατικών τα οποία καλούμαστε να αντιμετωπίσουμε στο τμήμα επειγόντων περιστατικών και στις παιδιατρικές κλινικές

Παρουσίαση περιστατικού: Ασθενείς 17 μηνών και 7 ετών προσκομίζονται στα ΤΕΠ του νοσοκομείου μας ημέρα γενικής εφημερίας με ασθενοφόρο με οξεία αναπνευστική ανεπάρκεια επί εδάφους σοβαρής λαρυγγίτιδας. Το 7 ετών αγόρι προσήλθε στο ΤΕΠ με έντονο εισπνευστικό συριγμό, ορθόπνοια, έντονες εισολκές, χαμηλό κορεσμό και ταχυκαρδία. Έγιναν προσπάθειες συντηρητικής αντιμετώπισης με οξυγονοθεραπεία, χορήγηση κορτικοστεροειδών και εισπνεόμενης αδρεναλίνης χώρις κλινική βελτίωση. Λόγω της σταδιακά επειδεινούμενης αερομετρίας αποφασίστηκε η διασωλήνωση και η εγκατάσταση του μηχανικού αερισμού. Σύμφωνα με την ηλικία το αναμενόμενο μέγεθος ΕΤΣ είναι μεταξύ 5 και 6. Έπειτα απο αποτυχημένη προσπάθεια προώθησης ΕΤΣ νούμερο 4.5 λόγω στένωσης εγίνε επιτυχής διασωλήνωση με νούμερο 4 και εγκατάσταση μηχανικού αερισμού. Ακολούθησε διακομιδή σε ΜΕΘ άλλου νοσοκομείου απο το οποίο και δώθηκε εξιτήριο στον ασθενή εντός της επόμενης εβδομάδας. Παράλληλα ο 17 μηνών ασθενής που βρισκόταν σε θάλαμο της παιδιατρικής κλινικής παρουσίαζε επίσης έντονη αναπνευστική δυσχέρια με εισπνευστικό συριγμό και εισολκές στέρνου. Επειδή η προσπάθεια αντιμετώπισης με κορτικοστεροιδή και αδρεναλίνη δεν βελτίωσε και σε αυτή την περίπτωση την κλινική εικόνα η διασωλήνωση κρίθηκε αναγκαία. Το νούμερο του ΕΤΣ που διαλέξαμε ήταν 3.5. Υπήρξαν αποτυχημένες προσπάθειες με ΕΤΣ μεγέθους 3.5, 3 και 2 και καθώς ο αερισμός με προσωπίδα ήταν αδύνατος υπήρξε επεισόδιο έντονης βραδυκαρδίας και χαμηλού κορεσμού. Στην τελευταία προσπάθεια, με την χρήση ενός ελαστικού κηρίου η προώθηση ΕΤΣ Νο 3 κατέστη δυνατή και η αιμοδυναμική και αερομετρική εικόνα επέστρεψε στα φυσιολογικά επίπεδα. Έπειτα απο νοσηλία ενός μήνα και καλή νευρολογική εικόνα η ανάγκη για αναπνευστική υποστήριξη παραμένει μεγάλη και ο ασθενής συνεχίζει να νοσηλεύεται σε ΜΕΘ.

Συμπέρασμα: Η νέα πραγματικότητα όπως διαμορφώθηκε μετά την πανδιμία υπογραμμίζει την αναγκαιότητα της συνεχούς και ενδελεχούς εκπαίδευσης και κατάρτησης των αναισθησιολόγων για την αποτελεσματική αντιμετώπιση των παιδιατρικών ασθενών ενώ ταυτόχρονα αναδεικνύει την σημασία της άρρηκτης συνεργασίας με τους ιατρούς των άλλων ειδικοτήτων για την επιτυχή έκβαση

A14

Η ΧΡΗΣΗ ΜΗ ΕΠΕΜΒΑΤΙΚΟΥ ΜΗΧΑΝΙΚΟΥ ΑΕΡΙΣΜΟΥ (ΜΕΜΑ) ΠΡΟΝΟΣΟΚΟΜΕΙΑΚΑ ΕΝΤΟΣ ΑΣΘΕΝΟΦΟΡΟΥ.

Αθανάσιος Μαργαρίτης[1], Αθανασία Οικονόμου[2], Ανδρέας Φίλιας[1], Δημήτριος Κήττας[2], Πατσιάς Ιωάννης[1], Χαράλαμπος Βασιλειάδης[3], Παλαιοχώρη Χαρίκλεια[3], Θωμάς Σαρακηνός[2], Μιχαήλ Τσοβίλης[1], Γλυκερία Μποτίνη[1]
1 Ιατρός ΕΚΑΒ Ιωαννίνων, 2 Νοσηλευτής-τρια ΕΚΑΒ Ιωαννίνων, 3 Διασώστης-τρια ΕΚΑΒ Ιωαννίνων

Σκοπός: Η χρήση ΜΕΜΑ προνοσοκομειακά έχει τεκμηριωθεί1. Σκοπός της εργασίας μας είναι να αναδείξουμε εάν οι ασθενείς στους οποίους έγινε χρήση ΜΕΜΑ προνοσοκομειακά, είχαν κάποιο όφελος.

Υλικό-Μέθοδος: Στην παρούσα εργασία ανατρέξαμε σε δεδομένα που έχουν καταγραφεί στην υπηρεσία μας για τη χρήση ΜΕΜΑ εντός ασθενοφόρου στο έτος 2022. Στην μελέτη συμπεριλαμβάνονται όσοι ασθενείς είχαν αναπνευστική δυσχέρεια κατά την παραλαβή τους από την κινητή μονάδα (SpO2<75%) και δεν είχαν κάποια αντένδειξη στη χρήση ΜΕΜΑ. Ο αναπνευστήρας που χρησιμοποιούμε στην κινητή μας μονάδα είναι ένας Drager Oxylog 2000 plus, που παρέχει τη δυνατότητα χρήσης ΜΕΜΑ. Το μοντέλο αερισμού που χρησιμοποιήθηκε είναι BiPAP(PEEP 5cmH2O-PS 15cmH2O). Καταγράφονται, η ηλικία, το φύλο, το σχετικό ιστορικό, η αρτηριακή πίεση, SpO2 κατά την εισαγωγή στο ασθενοφόρο, μετά από 5min χρήσης BiPAP, μετά 10min χρήσης BiPAP και εάν οι ασθενείς διασωληνώθηκαν στο νοσοκομείο που νοσηλεύτηκαν.

Αποτελέσματα: Τα δημογραφικά στοιχεία και τα αποτελέσματα καταγράφονται στον παρακάτω πίνακα:

ΦΥΛΟ	ΗΛΙΚΙΑ	Hx	ΑΠ	SpO2	SpO2 5m	SpO2 10m	ΔΙΑΣΩΛΗΝΩΣΗ
Α	69	-	151/87	71	79	90	-
Α	76	ΧΑΠ	142/81	70	80	88	-
Γ	81	ΧΑΠ	147/83	73	83	91	-
Γ	78	-	147/91	69	80	87	-
Α	82	ΚΑ	138/80	70	79	90	-
Α	84	ΚΑ	132/78	73	82	92	-
Α	76	ΧΑΠ	145/83	68	80	91	-
Γ	79	ΚΑ	128/79	72	85	93	-
Α	81	ΧΑΠ	155/92	69	76	87	-
Γ	83	ΚΑ	127/75	70	82	91	-
Α	72	-	134/78	71	84	93	-

Συμπεράσματα: Είναι εμφανές ότι οι συγκεκριμένοι ασθενείς είχαν όφελος καθώς βλέπουμε ότι ο SpO2 βελτιώθηκε γρήγορα και μετά 10min ήταν σε επίπεδα σχεδόν φυσιολογικά, με αποτέλεσμα κανένας από τους ασθενείς να μην διασωληνωθεί άμεσα στο ΤΕΠ του νοσοκομείου αλλά ούτε και το πρώτο 24ωρο της νοσηλείας τους.

ΒΙΒΛΙΟΓΡΑΦΙΑ:

1McCoy AM, Morris D, Tanaka K, Wright A, Guyette FX, Gill CM. Prehospital Noninvasive Ventilation: An NAEMSP Position Statement and Resource Document. Prehospital Emergency Care.2022;26(1):80-87

A15

Η ΣΧΕΣΗ ΤΩΝ ΚΑΤΑΓΜΑΤΩΝ ΜΕΤΑ ΑΠΟ ΑΒΙΑΣΤΗ ΠΤΩΣΗ ΜΕ ΤΟ ΣΥΝΔΡΟΜΟ ΕΥΠΑΘΕΙΑΣ ΤΩΝ ΗΛΙΚΙΩΜΕΝΩΝ

Αλίκη-Δανάη Σουλεϊμάνη, Παναγιώτα Παναγιώτου, Παρασκευή Μαυρίδου, Φρειδερίκη Στέλιου
Αναισθησιολογικό Τμήμα, Γ. Ν. Ιωαννίνων «Γ. Χατζηκώστα», Ιωάννινα

Σκοπός: Το σύνδρομο ευπάθειας των ηλικιωμένων, που χαρακτηρίζεται από δυσλειτουργία πολλαπλών συστημάτων και φτωχή απάντηση του οργανισμού στο στρες, συνδέεται μεταξύ άλλων με πτώσεις, αναπηρία, αυξημένη νοσηρότητα και θνητότητα, αυξημένο κόστος υγειονομικής περίθαλψης. Σκοπός της μελέτης είναι να προσδιοριστούν τα χαρακτηριστικά των ασθενών (ηλικίας ≥65 ετών), που χειρουργούνται για αποκατάσταση καταγμάτων από αβίαστη πτώση και η σχέση τους με τον βαθμό ευπάθειας, ώστε να προληφθούν οι δυσμενείς εκβάσεις.

Υλικό και Μέθοδος: Συμπεριλήφθηκαν 64 ασθενείς, που πληρούσαν τα κριτήρια συμμετοχής και εισήχθησαν στο Γ. Ν. Ιωαννίνων «Γ. Χατζηκώστα» σε μια περίοδο 4 μηνών, για χειρουργική αποκατάσταση καταγμάτων από αβίαστη πτώση. Μετά από ενημέρωση και λήψη συγκατάθεσης, οι ασθενείς απαντούσαν σε προσχεδιασμένο ερωτηματολόγιο, με ερωτήσεις σχετικές με τα κοινωνικο-δημογραφικά στοιχεία τους, πληροφορίες από το ιατρικό τους ιστορικό και τέλος τις ερωτήσεις του Δείκτη Ευπάθειας Tilburg, σταθμισμένου και επικυρωμένου για χρήση στην Ελλάδα, που περιλαμβάνει επιμέρους σωματικούς, ψυχολογικούς και κοινωνικούς παράγοντες. Συνολική βαθμολογία ≥5 στην κλίμακα Tilburg, υποδηλώνει ευπάθεια (στατιστική ανάλυση με το SPSS 26, p≤0,5).

Αποτελέσματα: Η μέση ηλικία των ασθενών ήταν 82,06 ± 9,26 ετών. 40 ήταν γυναίκες (62,5%), 76,6% είχε μόρφωση <9 έτη, 90,6% ήταν συνταξιούχοι, 57,8% ήταν παντρεμένοι/ες και 42,2% ήταν χήροι/ες. Ποσοστό 71,9% των ασθενών είχε τουλάχιστον μία πτώση στο παρελθόν, ενώ 70,3% φοβόταν μία μελλοντική πτώση. Το 40,6% λάμβανε ≥5 φάρμακα ημερησίως και 21,9% είχε ≥5 συνυπάρχουσες παθήσεις, με συχνότερη την υπέρταση (73,4%). Το 57,8% των ασθενών της μελέτης ήταν ευπαθείς σύμφωνα με τον δείκτη Tilburg. Οι παράγοντες που σχετίζονταν στατιστικά σημαντικά με την ευπάθεια ήταν: η μεγαλύτερη ηλικία, το χαμηλότερο επίπεδο μόρφωσης, η κατάσταση χηρείας, ο φόβος πτώσης, η λήψη ≥5 φαρμάκων ημερησίως και η ύπαρξη ≥5 συνυπαρχουσών παθήσεων.

Συμπεράσματα: Ο επιπολασμός του συνδρόμου της ευπάθειας είναι υψηλός μεταξύ των ηλικιωμένων ασθενών που υφίστανται κατάγματα λόγω αβίαστης πτώσης. Η έγκαιρη προεγχειρητική αναζήτηση και αναγνώριση της ευπάθειας στο γενικό πληθυσμό, θα κατευθύνει και την κατάλληλη αναισθησιολογική τεχνική, ενώ οι απαραίτητες παρεμβάσεις θα περιορίσουν τις ανεπιθύμητες επιπτώσεις του συνδρόμου.

ΒΙΒΛΙΟΓΡΑΦΙΑ:

Manfredi G et al (2019). Geriatrics & Gerontology International, 19(8), 723–729.
Zhang, X et al (2020). Journal of the American Medical Directors Association, 21(6), 772-779.e6.

A16

ΚΑΡΔΙΑΚΗ ΑΝΑΚΟΠΗ ΣΕ ΑΝΔΡΑ 19 ΕΤΩΝ. ΠΑΡΟΥΣΙΑΣΗ ΠΕΡΙΣΤΑΤΙΚΟΥ.

Αθανάσιος Μαργαρίτης[1], Ιωάννης Πατσιάς[1], Αθανασία Οικονόμου[2], Αγγελική Ζιάκα[3], Ανδρέας Φίλιας[1], Βασίλειος Παπαδημητρίου[3], Δημήτριος Κήττας[2], Θωμάς Σαρακηνός[2], Μιχαήλ Τσοβίλης[1], Γλυκερία Μποτίνη[1]
1 Ιατρός ΕΚΑΒ Ιωαννίνων, 2 Νοσηλευτής/τρια ΕΚΑΒ Ιωαννίνων, 3 Διασώστης/τρια ΕΚΑΒ Ιωαννίνων

Σκοπός: Η επιτυχής αντιμετώπιση των ασθενών μετά καρδιακή ανακοπή συνεχίζει να είναι μια πρόκληση για κάθε σύστημα υγείας, για κάθε ιατρό, για κάθε εργαζόμενο στον τομέα της υγείας. Σκοπός της παρουσίασης είναι η ανάδειξη της σωστής αντιμετώπισης της καρδιακής ανακοπής και η εγρήγορση που οφείλουμε να έχουμε, έτσι ώστε να βελτιώσουμε την έκβαση αυτών των ασθενών.

Παρουσίαση περιστατικού: Φοιτητής 19 ετών βρισκόμενος σε σπίτι με φίλους, μεσημέρι, καταρρέει μπροστά τους. Άμεσα έγινε κλήση στο ΕΚΑΒ. Εντός 5min φθάνει το κοντινότερο ασθενοφόρο (1138πμ). Άμεση τοποθέτηση απινιδωτή, ρυθμός κοιλιακή μαρμαρυγή (εικόνα 1) και 1min μετά την άφιξη δόθηκε η πρώτη απινίδωση (1139πμ). ΚΑΡΠΑ και στην δεύτερη απινίδωση (1141πμ) κατέφθασε και η κινητή μονάδα με τον Ιατρό. Συνέχιση της ΚΑΡΠΑ. Τοποθετήθηκε φλεβική γραμμή. Χορηγήθηκε 1mg Αδρεναλίνης και άμεσα η τρίτη απινίδωση 1143πμ. Συνέχιση της ΚΑΡΠΑ και παράλληλα χορηγήθηκε 300mg Αμιωδαρόνη. 4η απινίδωση στις 1145, οπότε και ο ασθενής ανατάχθηκε και ανέκτησε φλεβοκομβικό ρυθμό, με ψηλαφητό περιφερειακό σφυγμό και SpO2 99% (εικόνα 2). Μεταφέρθηκε διασωληνωμένος στο εφημερεύον νοσοκομείο. Αποσωληνώθηκε την επόμενη ημέρα με πλήρη κινητικότητα και άριστο γνωσιακό επίπεδο. Έγινε πλήρης αιματολογικός και εργαστηριακός έλεγχος (ένζυμα, u/s, στεφανιογραφία, ηλεκτροφυσιολογικός έλεγχος, μαγνητική τομογραφία καρδιάς) και δεν τεκμηριώθηκε καμία παθολογική κατάσταση της καρδιάς και των στεφανιαίων αγγείων. Ο ασθενής εξήλθε με άριστη λειτουργία της καρδιάς και τοποθέτηση μόνιμου απινιδωτή.

Εικόνα 1

Εικόνα 2

Συμπέρασμα: Οι καρδιακές ανακοπές αυξάνονται. Ο χρυσός κανόνας αντιμετώπισης είναι η όσο το δυνατόν γρηγορότερη απινίδωση. Χρειάζεται να συνεχίσουμε την ενημέρωση και να ενισχύσουμε την εκπαίδευση πρωτίστως όλων των εργαζομένων στον τομέα της υγείας αλλά και των πολιτών, στην ΚΑΡΠΑ και στην χρήση αυτόματου απινιδωτή.

A17

ΣΥΓΚΡΙΣΗ ΤΗΣ ΑΝΑΣΤΡΟΦΗΣ ΤΗΣ ΗΠΑΡΙΝΗΣ ΜΕ ΔΥΟ ΔΙΑΦΟΡΕΤΙΚΕΣ ΔΟΣΟΛΟΓΙΕΣ ΠΡΩΤΑΜΙΝΗΣ. ΣΕΙΡΑ ΠΕΡΙΣΤΑΤΙΚΩΝ

Ευαγγελία Σαμαρά[1], Αγαθή Καρακώστα[1], Παρασκευάς Τσενικλίδης[1], Ειρήνη Αθανασοπούλου[1], Γκλόρια-Ευδοξία Ιζουντουεμόι[1], Σταύρος Συμινελάκης[2], Πέτρος Τζίμας[1]

1 Κλινική Αναισθησιολογίας και Μετεγχειρητικής Εντατικής Θεραπείας, Τμήμα Ιατρικής Πανεπιστημίου Ιωαννίνων, Πανεπιστημιακό Γενικό Νοσοκομείο Ιωαννίνων, Ιωάννινα, 1 Καρδιοχειρουργική Κλινική, Τμήμα Ιατρικής Πανεπιστημίου Ιωαννίνων, Πανεπιστημιακό Γενικό Νοσοκομείο Ιωαννίνων, Ιωάννινα

Σκοπός: Η χορήγηση πρωταμίνης ως παράγοντας αναστροφής της ηπαρίνης είναι ρουτίνα στα καρδιοχειρουργικά περιστατικά. Εντούτοις, η χορήγηση πρωταμίνης μπορεί να συνοδεύεται από ανεπιθύμητες ενέργειες, ενώ η περίσσεια της έχει επιπλέον αντιπηκτική δράση. Υπάρχουν δεδομένα ότι η αναστροφή σε αναλογία μικρότερη του 1:1 είναι αποτελεσματική και ασφαλής.1 Σκοπός της παρούσας μελέτης είναι η σύγκριση της αποτελεσματικότητας της αναστροφής με δυο διαφορετικές αναλογίες (0,6:1 και 0,8:1) σε σχέση με τον ενεργοποιημένο χρόνο πήξης (ACT), ιξωδοελαστομετρικές δοκιμασίες (Clot-Proâ) και την κλινική αιμορραγία.

Υλικό & Μέθοδος: Μετά από έγκριση του επιστημονικού συμβουλίου του νοσοκομείου και έγγραφη ενημερωμένη συγκατάθεση, 14 ασθενείς που υποβλήθηκαν σε εκλεκτική καρδιοχειρουργική επέμβαση τυχαιοποιήθηκαν για να λάβουν αρχική δόση πρωταμίνης σε αναλογία 0,6:1 (7 ασθενείς) και 0,8:1 (7 ασθενείς) της συνολικής δόσης ηπαρίνης. Πριν την έναρξη του χειρουργείου έγινε baseline μέτρηση του ACT και των παραμέτρων του Clot Pro. Μετά τη χορήγηση της αρχικής δόσης πραγματοποιήθηκε μέτρηση του ACT, Clot Proâ και, μετά τη χορήγηση λοιπών παραγόντων πήξης σύμφωνα με τα αποτελέσματα του Clot Proâ, εκτίμηση της κλινικής αιμορραγίας. Σε περίπτωση κλινικής αιμορραγίας χορηγούνταν επιπλέον 25 mg πρωταμίνης και πραγματοποιούνταν επανάληψη των εργαστηριακών μετρήσεων.

Αποτελέσματα: Δεν υπήρχαν διαφορές σε σωματομετρικά και κλινικά χαρακτηριστικά μεταξύ των ομάδων. Οι ανάγκες για μετάγγιση και χορήγηση παραγόντων πήξεως (ινωδογόνο, PCCs) ήταν παρόμοιες μεταξύ των δυο μονάδων. Κανένας ασθενής της ομάδας 0,8:1 δε χρειάστηκε επιπλέον χορήγηση πρωταμίνης, ενώ 4 ασθενείς της ομάδας 0,6:1 έλαβαν επιπλέον πρωταμίνη. Κανένας ασθενείς δεν υποβλήθηκε σε επανεπέμβαση. Επιπλέον, οι ασθενείς της ομάδας 0,6:1 είχαν καλύτερη διούρηση διεγχειρητικά, (p=0,047). Το τελικό ACT ήταν στα προεγχειρητικά επίπεδα σε όλους του ασθενείς, ενώ σύμφωνα με το Clot Proâ, 4 επιπλέον ασθενείς (2 από την ομάδα 0,6:1 και 2 από την ομάδα 0,8:1) είχαν περίσσεια ηπαρίνης, χωρίς όμως κλινική αιμορραγία.

Συμπεράσματα: Η αναστροφή της ηπαρίνης με πρωταμίνη σε αναλογία 0,8:1 ή και μικρότερη φαίνεται αποτελεσματική και ασφαλής. Μεγαλύτερες σειρές περιστατικών θα αποσαφηνίσουν τα ασφαλή όρια, καθώς και την ευαισθησία και ειδικότητα του Clot Proâ σε σχέση με τη μέτρηση ACT.

ΒΙΒΛΙΟΓΡΑΦΙΑ:

1 Boer C, Meesters MI, Veerhoek D, Vonk ABA. Anticoagulant and side-effects of protamine in cardiac surgery: a narrative review. Br J Anaesth. 2018;120(5):914-927.

Foubert R, Van Vaerenbergh G, Cammu G, et al. Protamine titration to optimize heparin antagonization after cardiopulmonary bypass [published online ahead of print, 2022 Dec 11]. Perfusion. 2022;2676591

Zhang, X et al (2020). Journal of the American Medical Directors Association, 21(6), 772-779.e6.

A18

Η ΕΠΙΔΡΑΣΗ ΤΟΥ ΛΑΖΑΡΟΕΙΔΟΥΣ U-74389G ΚΑΙ ΤΗΣ ΣΙΛΔΕΝΑΦΙΛΗΣ ΣΤΗΝ ΠΝΕΥΜΟΝΙΚΗ ΛΕΙΤΟΥΡΓΙΑ ΚΑΤΑ ΤΗΝ ΟΞΕΙΑ ΙΣΧΑΙΜΙΑ - ΕΠΑΝΑΙΜΑΤΩΣΗ ΤΗΣ ΚΑΡΔΙΑΣ. (ΠΕΙΡΑΜΑΤΙΚΗ ΜΕΛΕΤΗ)

Παγώνα Καμπαρούδη, Δημήτριος Πατούλιας, Δημήτριος Τσαλικάκης, Απόστολος Καμπαρούδης.
1 Αναισθησιολογικό τμήμα, "Θεαγένειο" Αντικαρκινικό Νοσοκομείο Θεσσαλονίκης, Θεσσαλονίκη, 2 Β΄ Προπαιδευτική κλινική Α.Π.Θ. Γενικό Νοσοκομείο Θεσσαλονίκης "Ιπποκράτειο", Θεσσαλονίκη, 3 Επίκουρος Τμήματος Ηλεκτρολόγων και Μηχανικών Η/Υ Πανεπιστημίου Δυτικής Θράκης, 4 Καθηγητής, Διευθυντής Ε΄ χειρουργικής κλινικής Α.Π.Θ. Γενικό Νοσοκομείο Θεσσαλονίκης "Ιπποκράτειο", Θεσσαλονίκη

Με σκοπό την αξιολόγηση των αποτελεσμάτων που προκύπτουν από την χορήγηση της φαρμακευτικής ουσίας U-74389G και της Σιλδεναφίλης, μόνα τους ή σε συνδυασμό κατά την διάρκεια της αναισθησίας σε ισχαιμία – επαναιμάτωση του μυοκαρδίου, επί της πνευμονικής λειτουργίας, σχεδιάστηκε αυτή η πειραματική μελέτη.

Μεθοδολογία: Χρησιμοποιήθηκαν 56 ζωικά πρότυπα που χωρίστηκαν τυχαία στις ακόλουθες επτά πειραματικές ομάδες των οκτώ ζωικών προτύπων εκάστη. Η ομάδα Α (Κατηγορία 1) στην οποία χορηγήθηκε αναισθησία με σεβοφλουράνιο αποτέλεσε την ομάδα ελέγχου. Οι ομάδες Γ, Ε και Ζ αποτέλεσαν την Κατηγορία 2 με χορήγηση των ελεγχόμενων φαρμακευτικών ουσιών ενδοφλεβίως 10 min πριν την έναρξη της οξείας ισχαιμίας. Οι ομάδες Β, Δ. Στ, αποτέλεσαν την Κατηγορία 3 με χορήγηση των ελεγχόμενων φαρμακευτικών ουσιών ενδοφλεβίως αμέσως πριν την επαναιμάτωση. Στις Ομάδες Β και Γ χορηγήθηκε το Λαζαροειδές U-74389 G, στις Ομάδες Δ και Ε σιλδεναφίλη και στις Ομάδες Στ και Ζ Λαζαροειδές U-74389 G και σιλδεναφίλη. Ο χρόνος ισχαιμίας του μυοκαρδίου ήταν 30min και της επαναιμάτωσης 120 min. Ελέγχθηκαν αιμοδυναμικές παράμετροι, αιματολογικοί δείκτες, βιοχημικοί δείκτες, μεσολαβητές φλεγμονώδους αντίδρασης και δείκτες ενεργειακού φορτίου σε δείγματα πνεύμονος. Η λήψη των δειγμάτων έγινε αμέσως πριν την πρόκληση ισχαιμίας, 15 και 30 min μετά την πρόκληση της ισχαιμίας, με την έναρξη της επαναιμάτωσης, 30, 60, 90 και 120 min από την έναρξη της επαναιμάτωσης.

Αποτελέσματα: Τόσο η σιλδεναφίλη όσο και το λαζαροϊδές U-74389G είχαν σημαντική επίδραση σε διάφορους δείκτες της συστηματικής φλεγμονής, σε χορήγηση τους είτε 10 λεπτά πριν την πρόκληση ισχαιμίας του μυοκαρδίου ή αμέσως μετά την έναρξη της επαναιμάτωσης. Σημαντική μείωση στην έκφραση του TNF-a στον πνευμονικό ιστό παρατηρήθηκε με χορήγηση σιλδεναφίλης, λαζαροϊδούς U-74389G μόνα τους ή σε συνδυασμό πριν την ισχαιμία και στην επαναιμάτωση. Ωστόσο, δεν αποδείχθηκε η ύπαρξη επίδρασης στο οξειδωτικό στρες των ιστών.

Συμπέρασμα: Η ενδοφλέβια χορήγηση Λαζαροειδούς U-74389G ή Σιλδεναφίλης πριν από την πρόκληση οξείας ισχαιμίας στο μυοκάρδιο χοίρων φαίνεται ότι παρέχει κάποια πλεονεκτήματα στην μείωση της βλάβης του πνεύμονα. Η συγχορήγηση των δύο φαίνεται να μη προσφέρει κάποιο όφελος. Η ενδοφλέβια χορήγηση Λαζαροειδούς U-74389G ή Σιλδεναφίλης πριν από την έναρξη της επαναιμάτωσης παρέχει λιγότερα πλεονεκτήματα στην μείωση της βλάβης επαναιμάτωσης.

A19

ΙΑΤΡΟΓΕΝΗΣ ΡΗΞΗ ΤΡΑΧΕΙΑΣ ΚΑΤΑ ΤΗ ΔΙΑΣΩΛΗΝΩΣΗ ΣΕ ΑΝΟΣΟΚΑΤΕΣΤΑΛΜΕΝΗ ΑΣΘΕΝΗ

Γεωργία Γκελεβέ, Ευαγγελία Δούμκου, Νικόλαος Τσακιρίδης, Γεώργιος Ταϊμπίρης, Δανάη Συμεωνίδη, Αθανάσιος Ντένας, Χαρίλαος Βασιλειάδης, Μαριέττα Λαυρεντάκη
Αναισθησιολογικό και Χειρουργικό Τμήμα Γενικού Νοσοκομείου Φλωρίνης «Ελένη Θ. Δημητρίου»

Σκοπός: Η ιατρογενής ρήξη τραχείας (ITR) αντιπροσωπεύει μια σπάνια, αλλά εξαιρετικά απειλητική για τη ζωή κατάσταση που απαιτεί άμεση διάγνωση και αντιμετώπιση. Συνήθως η κλινική εικόνα είναι αρκετά θορυβώδης, με εκδήλωση δύσπνοιας, πνευμοθώρακα και υποδόριου εμφυσήματος. Η συνηθέστερη θέση εντόπισης της βλάβης είναι η οπίσθια μεμβρανώδης μοίρα της, ενώ το γυναικείο φύλο παρουσιάζει αυξημένη προδιάθεση, λόγω μικρότερης διαμέτρου και μήκους της τραχείας, καθώς και λόγω μικρότερης αντοχής του τοιχώματος της.

Παρουσίαση περιστατικού: Ασθενής, με ιστορικό χειρουργηθέντος Ca αριστερού μαστού προ έτους, προσήλθε στην Χειρουργική Κλινική σε τακτική βάση με σκοπό την αφαίρεση του ενθέματος, λόγω τοπικής υποτροπής της νόσου. Κατά την προεγχειρητική εκτίμηση βρέθηκε Mallampati score 1. Την επόμενη ημέρα οδηγήθηκε στο χειρουργείο, όπου υπεβλήθη σε ενδοτραχειακή διασωλήνωση (Class I), αφαίρεση του ενθέματος και τοποθέτηση παροχέτευσης αρνητικής πίεσης. Η αποσωλήνωση ήταν ομαλή, χωρίς εμφανή κάκωση και η ασθενής παρέμεινε στην ανάνηψη έως ότου ανανήψει πλήρως. Στη συνέχεια μεταφέρθηκε στον θάλαμο της σε σταθερή κατάσταση. Τις πρώτες μετεγχειρητικές ώρες παραπονέθηκε για ευαισθησία στον τράχηλο, χωρίς μεταβολές στην οξυμετρία. Κατά την ψηλάφηση αναγνωρίστηκε υποδόριο εμφύσημα στον τράχηλο και η ασθενής υπεβλήθη άμεσα σε απεικόνιση με ακτινογραφία και αξονική τομογραφία θώρακος και τραχήλου, όπου αναγνωρίστηκαν εκτεταμένο υποδόριο εμφύσημα τραχήλου, πνευμομεσοθωράκιο, πνευμοπερικάρδιο και ρήξη τραχείας. Κατόπιν συνεννόησης με τριτοβάθμιο νοσοκομείο, η ασθενής διεκομίσθη σε Θωρακοχειρουργική Κλινική για περαιτέρω αντιμετώπιση, χωρίς μεταβολές στην κλινική της κατάσταση. Τις επόμενες ημέρες και παραμένοντας σταθερή, η ασθενής υπεβλήθη σε βρογχοσκόπηση, με ευρήματα στοματοφαρυγγικής καντιντίασης και έλκους στα χείλη της ρήξης. Ακολούθησε συντηρητική θεραπεία με σταδιακή επούλωση του τραύματος.

Συμπέρασμα: Η πρόγνωση της ρήξης τραχείας εξαρτάται τόσο από τη γενική κατάσταση του ασθενή, όσο και από την έγκαιρη διάγνωση και θεραπεία. Η διαχείριση της είναι απαιτητική και η θεραπεία της βασίζεται στη θέση της ρήξης, το μέγεθος, την έκταση του τραυματισμού και την αναπνευστική κατάσταση του ασθενούς.

ΒΙΒΛΙΟΓΡΑΦΙΑ:

1 Nikolaos Panagiotopoulos a Davide Patrini a Matthew Barnard b Efstratios Koletsis a, c Dimitrios Dougenis c David Lawrence .Conservative versus Surgical Management of Iatrogenic Tracheal Rupture. Med Princ Pract 2017;26:218–220

Gilbert Massard, MD, Clothilde Roug6, MD, Ahmad Dabbagh, MD, Romain Kessler, MD, Jean-Gustave Hentz, MD, Norbert Roeslin, MD, Jean-Marie Wihlm, MD, and Georges Morand, MD. Tracheobronchial Lacerations After Intubation and Tracheostomy. Ann Thorac Surg.1996;61(5):1483-7

Boutros J, Marquette C-H, Ichai C, et al. Multidisciplinary management of tracheobronchial injury. Eur Respir Rev 2022; 31: 210126

Α20

ΑΝΑΦΥΛΑΚΤΙΚΟ ΣΟΚ ΜΕΤΑ ΤΗΝ ΕΙΣΑΓΩΓΗ ΣΤΗΝ ΑΝΑΙΣΘΗΣΙΑ ΣΕ ΑΣΘΕΝΗ ΜΕ ΚΑΤΑΓΜΑ ΒΡΑΧΙΟΝΙΟΥ

Οφηλία Παπαγιαννοπούλου[1], Πολυξένη Ζωγραφίδου[1], Αλεξία Κατσανεβάκη[1], Ελένη Κοράκη[1]
1 Αναισθησιολογικό τμήμα, Γενικό Νοσοκομείο Θεσσαλονίκης «Παπαγεωργίου»

Σκοπός: Η αναφυλαξία κατά την περιαναισθητική περίοδο μπορεί να εκδηλωθεί με ποικίλους τρόπους, ενώ συχνά τα συμπτώματα καλύπτονται. Η επίπτωση της αναφυλαξίας κατά την διάρκεια της αναισθησίας υπολογίζεται μεταξύ 1:350 με 1:20.000. Οι συχνότεροι αιτιολογικοί παράγοντες που ενοχοποιούνται είναι τα αντιβιοτικά, οι αποκλειστές της νευρομυικής σύναψης, η χλωρεξιδίνη και το μπλε του μεθυλενίου. Στην παρακάτω εργασία παρουσιάζουμε την περίπτωση μιας ασθενούς, η οποία εμφάνισε αλλεργικό σοκ αμέσως μετά την εισαγωγή στην αναισθησία.

Παρουσίαση περιστατικού: Ασθενής, 64 ετών, προσήλθε σε ημέρα γενικής εφημερίας στο νοσοκομείο μας, λόγω πτώσης εξ ιδίου ύψους και κάκωσης ΔΕ βραχιονίου και ΔΕ ποδοκνημικής άρθρωσης. Από τον ακτινολογικό έλεγχο ανεδείχθη υποκεφαλικό κάταγμα βραχιονίου ΔΕ και μικρό αποσταστικό κάταγμα σκαφοειδούς. Το ατομικό ιστορικό της ασθενούς περιελάμβανε ΧΑΠ, υποθυρεοειδισμό, διπολική διαταραχή, υπό αγωγή και κάπνισμα. Το χειρουργικό της ιστορικό περιελάμβανε μια αμυγδαλεκτομή σε παιδική ηλικία και μια καισαρική τομή υπό ραχιαία αναισθησία. Η ασθενής ανέφερε αλλεργικό ιστορικό με εμφάνιση εξανθήματος στο συνδυασμό «αμοξυκιλλίνη/κλαβουλανικό οξύ». Από την κλινική εξέταση, εντοπίστηκε συστολικό φύσημα, διενεργήθη καρδιολογικός έλεγχος και επιβεβαίωσε μια μετρίου βαθμού στένωση αορτικής βαλβίδας. Η εισαγωγή στην αναισθησία έγινε με προποφόλη, φεντανύλη και ροκουρόνιο. Αμέσως μετά την εισαγωγή στην αναισθησία, η ασθενής εμφάνισε έντονο βρογχόσπασμο, ο οποίος έγινε άμεσα αντιληπτός και αντιμετωπίστηκε κατάλληλα. Στη συνέχεια εμφάνισε και τα υπόλοιπα χαρακτηριστικά σημεία αλλεργικού σοκ με αιμοδυναμική κατάρρευση, αποκορεσμό και δερματικό εξάνθημα. Χορηγήθηκε αδρεναλίνη, κορτιζόνη, βρογχοδιαστολή και έγινε η απαραίτητη υποστήριξη των ζωτικών σημείων. Η επέμβαση αναβλήθηκε και η ασθενής μεταφέρθηκε στην ανάνηψη διασωληνωμένη, υπό γενική αναισθησία. Η κατάστασή της ασθενούς σταδιακά βελτιώθηκε, αφυπνίστηκε και αποσωληνώθηκε επιτυχώς. Μετά το εξιτήριό της, η ασθενής παραπέμφθηκε σε αλλεργιολόγο για την ταυτοποίηση του αλλεργικού παράγοντα, όπου ενοχοποίησε πολλά αναισθησιολογικά φάρμακα.

Συμπέρασμα: Η αναφυλαξία στην χειρουργική αίθουσα αποτελεί μία κατάσταση απειλητική για τη ζωή. Παρότι είναι σχετικά σπάνια, τα περισσότερα φάρμακα που χορηγούνται διεγχειρητικά μπορούν δυνητικά να ενοχοποιηθούν, οπότε είναι ζωτικής σημασίας η κλινική υποψία και η άμεση διάγνωση και αντιμετώπιση. Η εμφάνιση σοβαρής αλλεργικής αντίδρασης στο χειρουργείο πρέπει, αφού αρχικά αντιμετωπιστεί, να διερευνηθεί επαρκώς από εξειδικευμένο αλλεργιολόγο, για το εντοπισμό του αιτίου και να λήψη προληπτικών μέτρων για μελλοντικές αναισθησίες.

A21

ΔΙΕΝΕΡΓΕΙΑ ΕΝΔΟΣΚΟΠΙΚΗΣ ΠΑΛΙΝΔΡΟΜΗΣ ΧΟΛΑΓΓΕΙΟ - ΠΑΓΚΡΕΑΤΟΓΡΑΦΙΑΣ (ERCP) ΜΕ ΣΥΝΔΥΑΣΜΟ ΠΡΟΠΟΦΟΛΗΣ - ΚΕΤΑΜΙΝΗΣ Η ΜΙΔΑΖΟΛΑΜΗΣ - ΚΕΤΑΜΙΝΗΣ

Ελένη Σπυροπούλου, Δέσποινα-Φανή Παπαδάκη, Φωτεινή Διαμαντοπούλου, Mohamed Abdullah, Αθανασία Γεωργάκη, Μοχάμαντ Μπεν Μανσούρ, Μιχαήλ Ναβροζίδης, Ευστράτιος Μπουκουβάλας και Παναγιώτης Γεωργάκης
Τμήμα Αναισθησιολογίας, Γ.Ν.Α. «Κοργιαλένειο-Μπενάκειο» Ε.Ε.Σ., Αθήνα.

Σκοπός: Αναδρομική μελέτη παρατήρησης δύο τεχνικών ενδοφλέβιας καταστολής - αναισθησίας για την διενέργεια ERCP.

Υλικό & Μέθοδος: Μελετήθηκαν τα διαγράμματα αναισθησίας 158 ασθενών, (85 άνδρες και 73 γυναίκες), κατά ASA I (3), II (57), III (65) και IV (33), που υποβλήθηκαν σε ERCP στο Νοσοκομείο μας κατά τα έτη 2021-2022 με προποφόλη και κεταμίνη (ομάδα Α) ή μιδαζολάμη και κεταμίνη (ομάδα Β). Στην ομάδα Α, (N = 54), είχαν χορηγηθεί προποφόλη 0,2-0,4 mg/kg και κεταμίνη 0,2-0,4mg/kg ως αρχική δοσολογία και επαναληπτικές δόσεις προποφόλης 0,015mg/kg και κεταμίνης 0,015mg/kg ανά 10-15 min. Στην ομάδα Β, (N = 104), είχαν χορηγηθεί αρχικά μιδαζολάμη 0,05-0,1 mg/kg και κεταμίνη 1 mg/kg. Επαναληπτικές δόσεις μιδαζολάμης 1 mg και κεταμίνης 25 mg χορηγούνταν ανά 30-45 min. Όλοι οι ασθενείς διατηρούσαν αυτόματη αναπνοή υπό συνεχή χορήγηση O2 4-6 L/min με ρινικό καθετήρα. Γινόταν παρακολούθηση ΗΚΓ, καρδιακής συχνότητας, μη αιματηρής αρτηριακής πίεσης (ΑΠ), τελικοεκπνευστικού CO2, συχνότητας αναπνοών και σφυγμικής οξυμετρίας. Μελετήθηκαν τα δημογραφικά στοιχεία των ασθενών, η διάρκεια της επέμβασης, οι μεταβολές της ΑΠ ≥ 20% της αρχικής και η αναγκαιότητα χορήγησης αντιυπερτασικών, τα επεισόδια αποκορεσμού (SpO2 ≤ 90%), η χορήγηση αντιχολινεργικών (ατροπίνης ή σκοπολαμίνης), αντιεμετικών, καθώς και ο χρόνος αφύπνισης των ασθενών.

Αποτελέσματα: Η μέση ηλικία και το μέσο βάρος των ασθενών ήταν 65 (22 - 95 έτη) και 72 (42 - 120 kg), αντίστοιχα. Η μέση διάρκεια επέμβασης ήταν 55 (25 - 130min). Στην ομάδα Α, όλοι οι ασθενείς έλαβαν αντιχολινεργικό (46 έλαβαν ατροπίνη και 8 σκοπολαμίνη), σε 16 ασθενείς που εκδήλωσαν αρτηριακή υπέρταση χορηγήθηκε αντιυπερτασικό, (κλονιδίνη ή νιτρογλυκερίνη), σε 2 που εκδήλωσαν ναυτία χορηγήθηκε αντιεμετικό (οντανσετρόνη). Δεν καταγράφηκαν επεισόδια αποκορεσμού και η αφύπνιση των ασθενών μετά την λήξη της επέμβασης ήταν άμεση. Στην ομάδα Β, χορήγηση αντιυπερτασικού απαιτήθηκε σε 38 και αντιεμετικού σε 2 ασθενείς. Ατροπίνη χορηγήθηκε σε 80 και σκοπολαμίνη σε 24 ασθενείς. Καταγράφηκαν 3 επεισόδια αποκορεσμού διάρκειας < 1 min, χωρίς να απαιτηθεί διασωλήνωση της τραχείας. Η αφύπνιση μετά τη λήξη της επέμβασης καθυστέρησε 5 έως 10 min σε 10 ασθενείς.

Συμπεράσματα: Όλοι οι ασθενείς και των δύο ομάδων έλαβαν αντιχολινεργικό παράγοντα. Στην ομάδα Α, (προποφόλη - κεταμίνη), σε ποσοστό 30% των ασθενών απαιτήθηκε αντιυπερτασική αγωγή, δεν καταγράφηκαν επεισόδια αποκορεσμού και η αφύπνιση ήταν άμεση. Στην ομάδα Β, (μιδαζολάμη - κεταμίνη), σε ποσοστό 36,5% των ασθενών απαιτήθηκε αντιυπερτασική αγωγή, καταγράφηκαν 3 επεισόδια παροδικού αποκορεσμού και η αφύπνιση καθυστέρησε 5 έως 10 λεπτά σε 10 ασθενείς (ποσοστό 9,6% των ασθενών). Όλοι οι ασθενείς και των δύο ομάδων παρέμειναν σε αυτόματη αναπνοή κατά την διάρκεια της ERCP.

A22

ΔΙΕΝΕΡΓΕΙΑ ΕΝΔΟΣΚΟΠΙΚΗΣ ΠΑΛΙΝΔΡΟΜΗΣ ΧΟΛΑΓΓΕΙΟ-ΠΑΓΚΡΕΑΤΟΓΡΑΦΙΑΣ (ERCP) ΜΕ ΣΥΝΔΥΑΣΜΟ ΠΡΟΠΟΦΟΛΗΣ - ΚΕΤΑΜΙΝΗΣ Η ΠΡΟΠΟΦΟΛΗΣ - ΜΙΔΑΖΟΛΑΜΗΣ - ΦΑΙΝΤΑΝΥΛΗΣ

Ελένη Σπυροπούλου, Καλλιόπη Χατζησταύρου, Παναγιώτης Σωτηριάδης, Ευφροσύνη Μπαλάσκα, Νικόλαος Αναστασίου, Δημήτριος Σταθάτος, Σταυρούλα Μπελκάκη, Ντάλι Μουρατσασβίλι και Παναγιώτης Γεωργάκης
Τμήμα Αναισθησιολογίας, Γ.Ν.Α. «Κοργιαλένειο-Μπενάκειο» Ε.Ε.Σ., Αθήνα

Σκοπός: Αναδρομική μελέτη παρατήρησης δύο τεχνικών ενδοφλέβιας καταστολής για την διενέργεια ERCP.

Υλικό & Μέθοδος: Μελετήθηκαν τα διαγράμματα αναισθησίας 185 ασθενών, (98 άνδρες και 87 γυναίκες), κατά ASA I (5), II (63), III (72) και IV (45), που υποβλήθηκαν σε ERCP στο Νοσοκομείο μας κατά τα έτη 2021 και 2022 με ενδοφλέβιο καταστολή, προποφόλη και κεταμίνη (ομάδα Α) ή προποφόλη, μιδαζολάμη και φαιντανύλη (ομάδα Β). Στην ομάδα Α, (N = 54), είχαν χορηγηθεί προποφόλη 0,2-0,4mg/kg και κεταμίνη 0,2-0,4mg/kg ως αρχική δοσολογία και επαναληπτικές δόσεις προποφόλης 0,015mg/kg και κεταμίνης 0,015mg/kg ανά 10-15min. Στην ομάδα Β (N = 131) είχαν χορηγηθεί μιδαζολάμη 1-3mg, φαιντανύλη 0,10-0,15mg και προποφόλη 0,2-0,4mg/kg ως αρχική δοσολογία και επαναληπτικές δόσεις 0,015mg/kg ανά 10-15min. Όλοι οι ασθενείς διατηρούσαν αυτόματη αναπνοή υπό συνεχή χορήγηση O2 4-6 L/min με ρινικό καθετήρα. Γινόταν παρακολούθηση ΗΚΓ, καρδιακής συχνότητας, μη αιματηρής αρτηριακής πίεσης (ΑΠ), τελικοεκπνευστικού CO2, συχνότητας αναπνοών και σφυγμικής οξυμετρίας. Μελετήθηκαν τα δημογραφικά στοιχεία των ασθενών, η διάρκεια της επέμβασης, οι μεταβολές της ΑΠ ≥ 20% της αρχικής και η αναγκαιότητα χορήγησης αντιυπερτασικών, τα επεισόδια αποκορεσμού (SpO2 ≤ 90%), καθώς και η χορήγηση αντιχολινεργικών (ατροπίνης ή σκοπολαμίνης) και αντιεμετικών παραγόντων.

Αποτελέσματα: Η μέση ηλικία και το μέσο βάρος των ασθενών ήταν 68 (22 - 95 έτη) και 78 (50 - 120 kg), αντίστοιχα. Η μέση διάρκεια της επέμβασης ήταν 50 (15 - 120 min). Στην ομάδα Α, όλοι οι ασθενείς έλαβαν αντιχολινεργικό (46 έλαβαν ατροπίνη και 8 σκοπολαμίνη), σε 16 ασθενείς που εκδήλωσαν αρτηριακή υπέρταση χορηγήθηκε αντιυπερτασικό, (κλονιδίνη ή νιτρογλυκερίνη), σε 2 που εκδήλωσαν ναυτία χορηγήθηκε αντιεμετικό (οντανσετρόνη), ενώ δεν καταγράφηκαν επεισόδια αποκορεσμού. Στην ομάδα Β, χορήγηση αντιυπερτασικού απαιτήθηκε σε 8 και αντιεμετικού σε 4 ασθενείς. Ατροπίνη χορηγήθηκε σε 20, σκοπολαμίνη σε 100, ενώ σε 11 ασθενείς δεν χορηγήθηκε αντιχολινεργικό. Επεισόδια παροδικού αποκορεσμού διάρκειας < 1 min καταγράφηκαν συνολικά σε 11 περιπτώσεις, τρεις εκ των οποίων στον ίδιο ασθενή. Ενδοτραχειακή διασωλήνωση δεν απαιτήθηκε σε οποιονδήποτε ασθενή.

Συμπεράσματα: Στην ομάδα Α, (προποφόλη - κεταμίνη), όλοι οι ασθενείς έλαβαν αντιχολινεργικό παράγοντα, σε ποσοστό 30% των ασθενών απαιτήθηκε φαρμακολογική παρέμβαση για την αντιμετώπιση της διεπεμβατικής αρτηριακής υπέρτασης, ενώ δεν καταγράφηκαν επεισόδια αποκορεσμού. Στην ομάδα Β, (προποφόλη - μιδαζολάμη - φαιντανύλη), διεπεμβατική αρτηριακή υπέρταση που χρειάστηκε αντιμετώπιση εκδήλωσε μόνο το 6% των ασθενών, ενώ σε ποσοστό 8,5% των ασθενών δεν χορηγήθηκε αντιχολινεργικό. Καταγράφηκαν 11 περιπτώσεις παροδικού αποκορεσμού. Όλοι οι ασθενείς και των δύο ομάδων παρέμειναν σε αυτόματη αναπνοή κατά την διάρκεια της ERCP.

A23

ΔΙΕΓΧΕΙΡΗΤΙΚΗ ΔΙΑΧΕΙΡΙΣΗ ΨΥΧΙΑΤΡΙΚΗΣ ΑΣΘΕΝΟΥΣ ΜΕ ΒΑΡΙΑ ΑΙΜΟΡΡΑΓΙΑ ΚΑΙ ΔΙΑΧΥΤΗ ΑΙΜΟΡΡΑΓΙΚΗ ΔΙΑΘΕΣΗ ΑΓΝΩΣΤΗΣ ΑΙΤΙΟΛΟΓΙΑΣ 24 ΩΡΕΣ ΜΕΤΑ ΑΠΟ ΛΑΠΑΡΟΣΚΟΠΙΚΗ ΧΟΛΟΚΥΣΤΕΚΤΟΜΗ

Αγορίτσα Πάτα, Χρυσοβλάντης Αντωνίου, Ανδρέας Γούλιος, Δήμητρα Μουτζίκη
Γενικό Νοσοκομείο Καστοριάς

Σκοπός της παρουσίασης είναι να τονίσουμε πόσο σημαντική είναι η προεγχειρητική αξιολόγηση και λήψη ιστορικού, ειδικά σε ασθενείς με ψυχική νόσο όπου υπάρει πολυφαρμακία και η αξιοπιστία του ασθενούς είναι αμφισβητήσιμη. Καθώς και να τονιστεί ότι σε αυτούς τους ασθενείς οι επιπλοκές όπως η διάχυτη αιμορραγία με τη συνύπαρξη παθολογίας του ασθενούς κάνει πολύ πιο δύσκολη την διεγχειρητική αντιμετώπιση και την αποδιασωλήνωση μετά το πέρας της επέμβασης.

Παρουσίαση του περιστατικού: Ασθενής γυναίκα 64 ετών, καπνίστρια, με αυξημένο BMI, με ιστορικό θυρεοειδοπάθειας και διπολικής διαταραχής υπό φαρμακευτική αγωγή, και προληπτική λήψη κλοπιδογρέλης από καρδιολόγο, την οποία ανέφερε ότι είχε διακόψει προ 7 ημερών και λάμβανε θεραπεία υποκατάστασης. Υποβλήθηκε σε προγραμματισμένη λαπαροσκοπική χολοκυστεκτομή υπό γενική αναισθησία με ομαλή έκβαση. Το πρώτο 24ωρο παρουσιάζει σημαντική πτώση του αιματοκρίτη. Οι χειρουργοί μετάγγισαν και παρακολουθούσαν την κλινική πορεία της αλλά λόγω επιδείνωσης κρίθηκε αναγκαία η ερευνητική λαπαροτομία για αντιμετώπιση της αιμορραγίας. Στην ασθενή χορηγήθηκε γενική αναισθησία, μεταγγίστηκε διεγχειρητικά αλλά η απώλεια αίματος ήταν διάχυτη στην κοιλιακή χώρα, υπήρξε σημαντική ρινιρραγία από την τοποθέτηση Levin, ο πηκτικός μηχανισμός είχε επηρεαστεί σημαντικά, τα PLTs είχαν μειωθεί, η ασθενής παρουσίασε έντονο βρογχόσπασμο, ακροαστικά ευρήματα, και διαταραχές αερίων αίματος. Μετά το τέλος του χειρουργείο κρίθηκε απαραίτητη η διακομιδή της σε ΜΕΘ για περαιτέρω υποστήριξη. Εκ των υστέρων μάθαμε ότι η ασθενής είχε αποκρύψει το γεγονός ότι έπασχε από HCV, αμφισβητήθηκε το αν όντως είχε διακόψει την κλοπιδογέλη και η κλινική εικόνα αποδόθηκε στην πιθανή διαταραχή πήξης λόγω ηπατικής βλάβης, πολυφαρμακίας που παρατείνει τη δράση των αντιπηκτικών και επιπρόσθετα χορήγησης αναισθητικών πτητικών 2 φορές σε σύντομο χρονικό διάστημα. Η ασθενής παρέμεινε στη ΜΕΘ για 15 ημέρες και έλαβε εξιτήριο.

Συμπέρασμα: γίνεται εμφανές πόσο σημαντική είναι η σωστή προεγχειρητική αξιολόγηση, η σωστή λήψη ιστορικού, η δυσκολία που υπάρχει σε ασθενείς με ψυχική νόσο και πως η απόκρυψη πληροφοριών είναι επικίνδυνη για όλους μας. Η υποκείμενη ψυχική νόσος, η πολυφαρμακία, η ηπατική νόσος που υποκρύφθηκε και η αναπόφευκτη χορήγηση πτητικών αναισθητικών σε συνδυασμό με τα παραπάνω, είχαν ως αποτέλεσμα την πρόκληση σημαντικών επιπλοκών και έκανε τη διεγχειρητική διαχείριση πολύ απαιτητική.

A24

ΧΟΡΗΓΗΣΗ ΑΝΑΙΣΘΗΣΙΑΣ ΓΙΑ ΕΚΤΟΠΗ ΟΣΤΕΟΠΟΙΗΣΗ ΙΣΧΙΟΥ ΚΑΙ ΡΙΚΝΩΣΗ ΑΚΡΑΣ ΧΕΙΡΑΣ ΣΕ ΑΣΘΕΝΗ ΜΕ ΠΡΟΣΦΑΤΗ ΜΕΤΑΜΟΣΧΕΥΣΗ ΠΝΕΥΜΟΝΩΝ: ΑΝΑΙΣΘΗΣΙΟΛΟΓΙΚΕΣ ΠΡΟΚΛΗΣΕΙΣ

Καλλιόπη Χριστοδουλάκη, Ελευθερία Σουλιώτη, Παγώνα Σκαλίγκου, Παρασκευή Ματσώτα
Β' Πανεπιστημιακή Κλινική Αναισθησιολογίας, Ιατρική Σχολή ΕΚΠΑ, ΠΓΝ «Αττικόν», Αθήνα

Σκοπός: Η αύξηση των μεταμοσχεύσεων φέρνει τον αναισθησιολόγο συχνότερα αντιμέτωπο με τη χορήγηση αναισθησίας μεταμοσχευμένων ασθενών που υποβάλλονται σε μη μεταμοσχευτικές χειρουργικές επεμβάσεις. Περιγράφεται για πρώτη φορά η αναισθησιολογική διαχείριση ασθενούς για ορθοπεδική επέμβαση που είχε υποβληθεί προ πενταμήνου σε μεταμόσχευση πνευμόνων, καθώς η διεθνής βιβλιογραφία δεν παρουσιάζει σχετική αναφορά.

Παρουσίαση περιστατικού: Ασθενής, θήλυ, 24 ετών προγραμματίζεται για επέμβαση έκτοπης οστεοποίησης ισχίου και ρίκνωσης άκρας χείρας, με συνοδό πόνο, περιορισμένη κινητικότητα και έκπτωση ποιότητας ζωής. Διαγνώστηκε με κυστική ίνωση σε ηλικία 8 μηνών, είχε πολλαπλές νοσηλείες λόγω υποτροπιαζουσών λοιμώξεων αναπνευστικού, ενώ δύσπνοια προσπαθείας και σταδιακά επιδεινούμενες σπιρομετρήσεις για ένα έτος οδήγησαν σε φλεβοφλεβική εξωσωματική οξυγόνωση μέσω μεμβράνης (VV ECMO) για 108 μέρες μέχρι τη μεταμόσχευση πνευμόνων, που έγινε προ πενταμήνου για πρώτη φορά στην Ελλάδα. Διεξοδική προαναισθητική εκτίμηση με ενδελεχή έλεγχο καρδιοαναπνευστικής λειτουργίας, δεν ανέδειξε οξύ πρόβλημα. Η ασθενής λάμβανε ανοσοκατασταλτικά (συμπεριλαμβανομένου Tacrolimus, για τη φαρμακοκινητική του οποίου υπάρχουν ελάχιστα δεδομένα αν συγχορηγηθεί γενική αναισθησία)1 και παρουσίαζε σακχαρώδη διαβήτη λόγω κορτικοστεροειδών. Επιλέχθηκε συνδυασμένη επισκληρίδιος-υπαραχνοειδής αναισθησία, καθώς επιβαρύνει λιγότερο τους μεταμοσχευμένους πνεύμονες (λοιμώξεις αναπνευστικού, τραυματισμός αναστομώσεων από μηχανικό αερισμό) και διασφαλίζει επαρκή μετεγχειρητική αναλγησία1. Η ρίκνωση αντιμετωπίστηκε με τοπική αναισθησία. Εξασφαλίστηκε επεμβατική μέτρηση αρτηριακής πίεσης και ακολουθήθηκε περιορισμένη χορήγηση υγρών προς αποφυγή υπερφόρτωσης λόγω διαταραγμένου λεμφικού συστήματος1. Το χειρουργείο διήρκησε 150min και η ασθενής επέστρεψε στην ΜΕΘ, όπου νοσηλεύονταν. Την επόμενη ημέρα, αιμοδυναμικά σταθερή, υποβλήθηκε σε ακτινοβολία των οστεοποιήσεων.

Συμπέρασμα: Η περιεγχειρητική αντιμετώπιση των μεταμοσχευμένων ασθενών αποτελεί πρόκληση, καθώς ελλοχεύει αυξημένος κίνδυνος απόρριψης και λοιμώξεων. Η συνδυασμένη επισκληρίδιος-υπαραχνοειδής αναισθησία αποτέλεσε ασφαλή επιλογή στη συγκεκριμένη ασθενή και συνέβαλε στην ομαλή μετεγχειρητική πορεία. Η παρουσίαση ιδιαίτερων περιστατικών και η αναφορά τους στη διεθνή βιβλιογραφία είναι μείζονος σημασίας.

ΒΙΒΛΙΟΓΡΑΦΙΑ:

1. KT Brusich, I Acan. «Anesthetic Considerations in Transplant Recipients for Nontransplant Surgery». From "Organ Donation and Transplantation", Ed. G. Tsoulfas, IntechOpen, 2018. DOI: 10.5772/intechopen.74329

A25

Η ΑΠΟΤΕΛΕΣΜΑΤΙΚΟΤΗΤΑ ΤΟΥ ΑΠΟΚΛΕΙΣΜΟΥ ΤΟΥ ΑΣΤΕΡΟΕΙΔΟΥΣ ΓΑΓΓΛΙΟΥ ΣΕ ΑΣΘΕΝΗ ΜΕ ΕΡΠΗΤΙΚΗ ΝΕΥΡΑΛΓΙΑ :ΑΝΑΦΟΡΑ ΠΕΡΙΣΤΑΤΙΚΟΥ

Ειρήνη Κουρούκλη, Αικατερίνη Χριστοδούλου, Nathalie Westzaan, Πολυξένη Μποτού, Παναγιώτης Κέκελος, Αθανασία Γκίκα, Αγγελική Γρηγοράκη, Ελένη Τομαρά, Αρτεμη Παπαδήμα.
Αναισθησιολογικό τμήμα Ιπποκράτειου ΓΝ Αθηνών

Σκοπός: Η μελέτη της αποτελεσματικότητας του αποκλεισμού του αστεροειδούς γαγγλίου στη ανακούφιση του πόνου ασθενή με ερπητική νευραλγία του δεξιού άνω άκρου

Παρουσίαση περιστατικού: γυναίκα 75 ετών προσήλθε στο Ιατρείο Πόνου πάσχουσα από ερπητική νευραλγία δεξιού άνω άκρου από μηνός. Είχε λάβει αντιική θεραπεία για μία εβδομάδα με την εμφάνιση του εξανθήματος. Η ασθενής ανέφερε καυσαλγία, αιμωδία και αίσθηση βελονών στην περιοχή κατανομής του εξανθήματος. Λάμβανε αγωγή με γκαμπαπεντίνη 300mg x2 και παρακεταμόλη 1gr x2 χωρίς σημαντική ανακούφιση. Ανέφερε πόνο σύμφωνα με την αριθμητική κλίμακα NRS 7-10 (η μείωση εμφανιζόταν 1ώρα μετά τη λήψη των αναλγητικών). Η καταγραφή του ερωτηματολογίου DN4 έδωσε 6/10 επιβεβαιώνοντας την παρουσία νευροπαθητικού πόνου. Συνεστήθη αύξηση της γκαμπαπεντίνης σε 300mgx3 και το συνδυασμό παρακεταμόλης 325mg+τραμαδόλης 37.5 mg σταδιακά έως 1x3 σχήμα που δεν έγινε ανεκτό από την ασθενή λόγω ανεπιθύμητων ενεργειών (ζάλη, ναυτία, έμετος). Αποφασίστηκε η εφαρμογή αποκλεισμού του αστεροειδούς γαγγλίου με τη χρήση οδηγών σημείων (εγκάρσια απόφυση Α6 φύμα του chassaignac) με ροπιβακαΐνη 0.5% με αδρεναλίνη και δεξαμεθαζόνη 8 mg. Μετά την πρώτη συνεδρία η ασθενής παρουσίασε σημαντική μείωση του πόνου NRS 3 ενώ παράλληλα διέκοψε εντελώς τα αναλγητικά τα οποία δεν μπορούσε να ανεχθεί. Ακολούθησε δεύτερη εφαρμογή 48 ώρες μετά την πρώτη με τοπικό αναισθητικό μόνο και η ασθενής παρουσίασε πλήρη ύφεση του πόνου NRS 0 αναφέροντας ήπια αιμωδία. Η ασθενής εξακολουθεί να παρακολουθείται από το ιατρείο μας και ήδη 6 μήνες μετά είναι ελεύθερη συμπτωμάτων και δεν λαμβάνει αναλγητικά.

Συζήτηση-Συμπάρασμα: Ο αποκλεισμός του αστεροειδούς γαγγλίου αποτελεί θεραπευτική επιλογή για πολλά σύνδρομα χρόνιου πόνου ,ενώ παράλληλα η πρώιμη εφαρμογή του προλαμβάνει την εμφάνιση μεθερπητικής νευραλγίας. Στην ασθενή μας με τη δεύτερη εφαρμογή του αποκλεισμού επιτεύχθηκε πλήρης ύφεση του πόνου με παράλληλη διακοπή των αναλγητικών έως και 6 μήνες μετά. Η παρακολούθηση της ασθενούς συνεχίζεται.

ΒΙΒΛΙΟΓΡΑΦΙΑ:

1 Hyun Jung Kim1et allEffects of applying nerve blocks to prevent postherpetic neuralgia in patients with acute herpes zoster: a systematic review and meta-analysis Korean J Pain 2017 January; Vol. 30, No. 1: 3-17

2 Younghoon Jeon Therapeutic potential of stellate ganglion block in orofacial pain: a mini review J Dent Anesth Pain Med 2016;16(3):159-163

3 Makharita MY, Amr YM, El-Bayoumy Y. Effect of early stellate ganglion blockade for facial pain from acute herpes zoster and incidence of postherpetic neuralgia. Pain Physician 2012; 15: 467-74.

A26

ΠΕΡΙΟΧΙΚΗ ΑΝΑΙΣΘΗΣΙΑ ΣΕ ΠΕΡΙΦΕΡΕΙΑΚΟ ΝΟΣΟΚΟΜΕΙΟ: ΕΝΑ ΠΕΡΙΣΤΑΤΙΚΟ ΓΙΑ ΣΚΕΨΗ

Γεώργιος Παπαγεωργίου, Νέλη Αλεξιάδου, Γεώργιος Καφούτης, Γεώργιος Κουμαραμπής, Μαρίνα Σπύρου, Αικατερίνη Αστροπεκάκη, Ελπίδα Αντωνοπούλου
Αναισθησιολογικό Τμήμα, Γενικό Νοσοκομείο Ξάνθης, Ελλάδα

Σκοπός: Στην παρούσα εργασία περιγράφουμε το διασκαληνικό αποκλεισμό ως αποκλειστική αναισθητική τεχνική για χειρουργική αποκατάσταση κατάγματος βραχονίου οστού σε ασθενή υψηλού κινδύνου. Με αφορμή το περιστατικό ανασκαλεύουμε τη βιβλιογραφία για συστάσεις αναφορικά με την εκπαίδευση στην Περιοχική Αναισθησία στη διαρκεια της ειδικοτητας.

Παρουσίαση περιστατικού: Ασθενής 69 ετών με κάταγμα διάφυσης βραχιονίου οστού οδηγείται για έκτακτο χειρουργείο. Με βάση το ιστορικό και την κλινική εξέταση χαρακτηρίστηκε ως ASA IV. Με δεδομένο ότι δεν υπάρχει ΜΕΘ στο Γενικό Νοσοκομείο Ξάνθης οι επιλογές μας ήταν διακομιδή σε τριτοβάθμιο νοσοκομείο είτε αποκλειστική Περιοχική Αναισθησία.

Πραγματοποιήσαμε διασκαληνικό αποκλεισμό με υπερήχο στην αίθουσα ανάνηψης. Το μπλοκ κρίθηκε επιτυχημένο και προχωρήσαμε στο χειρουργείο χωρίς αερομετρική ή αιμοδυναμική επιδείνωση, ενώ η ασθενής παρέμεινε καθόλη τη διάρκεια του χειρουργείου σταθερή, χωρίς πόνο και ανάγκη συμπληρωματικής ενδοφλέβιας καταστολής. Το χειρουργείο ήταν επιτυχές και η μετεγχειρητική πορεία της ασθενούς ομαλή χωρίς επιπλοκές.

Συμπάρασμα: Ο διασκαληνικός αποκλεισμός έχει πολλές συχνές και δυνητικά σοβαρές επιπλοκές ωστόσο στην προκειμένη περίπτωση το όφελος υπερείχε των κινδύνων με βάση τις περιορισμένες επιλογές του επαρχιακού νοσοκομείου. Η γνώση της Περιοχικής Αναισθησίας είναι αποδεδειγμένα απαραίτητη και ενίοτε ζωτικής σημασίας όπως στην περίπτωσή μας. Στη βιβλιογραφία προτείνεται ισχυρά η εκπαίδευση των νέων αναισθησιολόγων σε κάποιους κύριους νευρικούς αποκλεισμούς ως βασικό κομμάτι της ειδικότητας. Στην Ελλάδα φαίνεται ότι με τις προσπάθειες των φορέων Περιοχικής Αναισθησίας έχουμε κάνει βήματα προς τα εμπρός ωστόσο υπάρχει ακόμα δρόμος για βελτίωση.

Η Περιοχική Αναισθησία είναι μία ασφαλής και αποτελεσματική αναισθητική τεχνική σε ασθενείς υψηλού κινδύνου σε περιφερειακά νοσοκομεία με περιορισμένους πόρους, με πολλαπλά οφέλη για τον ασθενή καθώς και οικονομοτεχνικά οφέλη για το ΕΣΥ. Οι συστάσεις των εταιρειών Περιοχικής Αναισθησίας για ενσωμάτωση στην εκπαίδευση των ειδικευομένων ιατρών απαραίτητων τεχνικών Περιοχικής Αναισθησίας είναι προς τη σωστή κατεύθυνση με την προϋπόθεση της ορθής και συστηματικής εκπαίδευσής τους.

A27

Η ΕΠΙΔΡΑΣΗ ΜΙΑΣ ΠΕΡΙΕΓΧΕΙΡΗΤΙΚΗΣ ΣΤΡΑΤΗΓΙΚΗΣ ΑΝΑΛΓΗΣΙΑΣ ΧΩΡΙΣ Η ΜΕ ΕΛΑΧΙΣΤΑ ΟΠΙΟΕΙΔΗ ΣΤΟΝ ΟΞΥ ΜΕΤΕΓΧΕΙΡΗΤΙΚΟ ΠΟΝΟ ΣΕ ΑΣΘΕΝΕΙΣ ΠΟΥ ΥΠΟΒΛΗΘΗΚΑΝ ΣΕ ΑΝΟΙΚΤΗ ΘΩΡΑΚΟΤΟΜΗ: ΑΝΑΔΡΟΜΙΚΗ ΜΕΛΕΤΗ ΠΑΡΑΤΗΡΗΣΗΣ

Παναγιώτης Βαρδάκης[1], Βασιλεία Νύκταρη[1,2], Γεώργιος Στεφανάκης[1], Ελένη Διαμαντάκη[1], Εμμανουέλα Κουτουλάκη[1], Περικλής Βασιλός[1], Γεώργιος Παπαστρατηγάκης[1], Αλεξάνδρα Παπαϊωάννου[1,2]
1 Αναισθησιολογική Κλινική, Πανεπιστημιακό Γενικό Νοσοκομείο Ηρακλείου (ΠαΓΝΗ)
2 Ιατρική Σχολή, Πανεπιστήμιο Κρήτης

Σκοπός: Πρόκειται για αναδρομική μελέτη σύγκρισης της έντασης του οξέος μετεγχειρητικού πόνου σε ασθενείς που υποβλήθηκαν σε ανοικτή θωρακοτομή, λαμβάνοντας αναισθησία /αναλγησία είτε βασισμένη στα οπιοειδή (OBA-A) είτε χωρίς ή με ελάχιστα οπιοειδή (OFA-A/OSA-A).

Υλικό & Μέθοδος: Από την ανασκόπηση των διαγραμμάτων αναισθησίας και οξέος μετεγχειρητικού πόνου το διάστημα 1/11/2015-01/02/2021 αναγνωρίστηκαν 100 ασθενείς, 22-85 ετών, που υποβλήθηκαν σε ανοικτή θωρακοτομή. Η χρήση επισκληριδίου ή άλλης τεχνικής περιοχικής αναισθησίας/αναλγησίας ήταν κριτήριο αποκλεισμού. Η μετεγχειρητική αναλγησία στην ομάδα OBA-A περιλάμβανε PCA μορφίνης και συμπληρωματική αναλγησία με ενδοφλέβια παρακεταμόλη-ΜΣΑΦ. Οι ασθενείς στην ομάδα OFA-A/OSA-A μετεγχειρητικά έλαβαν συστηματικά παρακεταμόλη-ΜΣΑΦ και τραμαδόλη ως αναλγησία διάσωσης.

Αποτελέσματα: Πρωτόκολλο OFA-A/OSA-A εφαρμόστηκε σε 60 ασθενείς και OBA-A σε 40 ασθενείς. Διεγχειρητικά, στους ασθενείς της ομάδας OFA-A/OSA-A ήταν πιο συχνή η διήθηση τραύματος με τοπικό αναισθητικό στο τέλος της επέμβασης ($p=0.0111$). Στην μονάδα μετα-αναισθητικής φροντίδας οι ασθενείς της ομάδας OFA-A/OSA-A χρειάστηκαν λιγότερη αναλγησία διάσωσης ($p=0.001$) και παρέμειναν λιγότερο σε αυτήν ($p<0.0001$). Την ημέρα της επέμβασης και την 1η μετεγχειρητική ημέρα οι ασθενείς της ομάδας OFA-A/OSA-A εμφάνιζαν στατιστικά σημαντικά μικρότερη ένταση πόνου [NRS ηρεμίας, κίνησης και βήχα ($p<0.0001$)]. Σημαντική διαφορά στον πόνο υπήρχε και τη 2η μετεγχειρητική ημέρα, με την ομάδα OFA-A/OSA-A να εμφανίζει μικρότερη ένταση πόνου [NRS ηρεμίας: $p=0.00435$, NRS κίνησης: $p=0.00019$ και NRS βήχα: $p=0.0002$). Δεν παρατηρήθηκε διαφορά στην ανάγκη χορήγηση αναλγησίας διάσωσης την 1η και 2η μετεγχειρητική ημέρα. Οι ασθενείς της ομάδας OFA-A/OSA-A εμφάνιζαν πιο συχνά κινητοποίηση εντέρου την 1η ($p<0.0001$) και την 2η ($p<0.0001$) μετεγχειρητική ημέρα σε σύγκριση με την OBA-A ομάδα. Τέλος, οι ασθενείς της ομάδας OFA-A/OSA-A εμφάνιζαν λιγότερη ναυτία την 1η ($p=0.0363$) και τη 2η ($p=0.0204$) μετεγχειρητική ημέρα.

Συμπεράσματα: Οι ασθενείς που υποβλήθηκαν σε ανοικτή θωρακοτομή υπό OFA-A/OSA-A εμφάνισαν μετεγχειρητικά σημαντική μείωση στην ένταση του πόνου. Επιπρόσθετα, εμφάνισαν σημαντικά λιγότερες ανεπιθύμητες ενέργειες που σχετίζονται με τα οπιοειδή, όπως ναυτία και μείωση της γαστρεντερικής κινητικότητας.

A28

Η ΕΠΙΔΡΑΣΗ ΤΟΥ ΗΛΕΚΤΡΟΒΕΛΟΝΙΣΜΟΥ ΣΤΗΝ ΠΟΙΟΤΗΤΑ ΖΩΗΣ ΑΣΘΕΝΩΝ ΜΕ ΙΝΟΜΥΑΛΓΙΑ: ΑΝΑΛΥΣΗ ΑΡΧΙΚΩΝ ΣΤΟΙΧΕΙΩΝ ΜΙΑΣ ΠΡΟΟΠΤΙΚΗΣ ΜΕΛΕΤΗΣ ΠΑΡΑΤΗΡΗΣΗΣ

Εμμανουέλα Κουτουλάκη[1], Παναγιώτης Βαρδάκης [1],Βασιλεία Νύκταρη[1,2], Χριστίνα Καλπαδάκη[2,3], Γεώργιος Στεφανάκης[1], Γεώργιος Παπαστρατηγάκης[1], Περικλής Βασιλός[1], Ελένη Διαμαντάκη, Αλεξάνδρα Παπαϊωάννου[1,2]

1 Αναισθησιολογική Κλινική, Πανεπιστημιακό Γενικό Νοσοκομείο, Ηράκλειο Κρήτης, 2 Ιατρική Σχολή Πανεπιστημίου Κρήτης
3 Αιματολογική Κλινική, Πανεπιστημιακό Γενικό Νοσοκομείο, Ηράακλειο Κρήτης

Σκοπός: Η ινομυαλγία αποτελεί επώδυνη πολυσυμπτωματική κλινική οντότητα, που χαρακτηρίζεται από δυσλειτουργία του νευροενδοκρινικού συστήματος και της βιολογικής διαδικασίας της αλγαισθησίας. Στα κύρια συμπτώματα του συνδρόμου ανήκουν ο χρόνιος διάχυτος πόνος, η κόπωση, οι διαταραχές ύπνου, η παρουσία ευερέθιστου εντέρου, οι διαταραχές του συναισθήματος και η γνωσιακή δυσλειτουργία, με επίδραση στην ποιότητα ζωής των ασθενών. Παρουσιάζεται η ανάλυση μέρους των αρχικών στοιχείων μιας προοπτικής μελέτης παρατήρησης, που στοχεύει στη διερεύνηση της επίδρασης του ηλεκτροβελονισμού στην ποιότητα ζωής, τον πόνο και την κατάθλιψη των ασθενών με ινομυαλγία.

Υλικό & Μέθοδος: Για την εισαγωγή στη μελέτη απαραίτητα κριτήρια ήταν η ενυπόγραφη συγκατάθεση του ασθενούς, η ηλικία >18 ετών, η διάγνωση πρωτοπαθούς ινομυαλγίας και η ύπαρξη χρόνιου διάχυτου πόνου >6 μήνες. Όλοι οι ασθενείς ενημερώθηκαν για τη φύση της νόσου τους και τις επιλογές διαχείρισης του πόνου. Το θεραπευτικό πρωτόκολλο περιλάμβανε 12 συνεδρίες βελονισμού σε περίοδο 6 εβδομάδων και επαναληπτικές συνεδρίες ανά 15 ημέρες μέχρι την ολοκλήρωση περιόδου 6 μηνών. Η εκτίμηση του πόνου βασιζόταν στην αυτοαναφορά σε αριθμητική κλίμακα (NRS) 0-10. Η ποιότητα ζωής εκτιμήθηκε με την χρήση του ερωτηματολογίου επίπτωσης της ινομυαλγίας (FIQR) και του ερωτηματολόγιου βαρύτητας της ινομυαλγίας (FSS). Για την εκτίμηση της κατάθλιψης χρησιμοποιήθηκε το ερωτηματολόγιο PHQ9. Η ανάλυση και των 3 ερωτηματολογίων και της βαθμολογίας στην NRS κλίμακα έγινε με RM one-way ANOVA.

Αποτελέσματα: Αναλύθηκαν στοιχεία από τους 10 πρώτους ασθενείς. Παρατηρήθηκε βελτίωση της ποιότητας ζωής των ασθενών (p=0,001), μείωση των συμπτωμάτων της ινομυαλγίας (p=0,0003), της κατάθλιψης (p=0,0002) και της έντασης του πόνου (p=0,0003) στο διάστημα των 3 πρώτων μηνών.

Συμπεράσματα: Ο ηλεκτροβελονισμός φαίνεται ότι μειώνει την ένταση του πόνου, βελτιώνει την ποιότητα ζωής και το συναίσθημα των ασθενών με ινομυαλγία σε διάστημα 3 μηνών από την έναρξη της θεραπείας.

ΒΙΒΛΙΟΓΡΑΦΙΑ:

1 Bennett RM, Friend R, Jones KD, Ward R, Han BK, Ross RL. The Revised Fibromyalgia Impact Questionnaire (FIQR): validation and psychometric properties. Arthritis Res Ther. 2009;11(4):R120. doi: 10.1186/ar2783. Epub 2009 Aug 10. Erratum in: Arthritis Res Ther. 2009;11(5):415. PMID: 19664287; PMCID: PMC2745803.

1 Berger AA, Liu Y, Nguyen J, Spraggins R, Reed DS, Lee C, Hasoon J, Kaye AD. Efficacy of acupuncture in the treatment of fibromyalgia. Orthop Rev (Pavia). 2021 Jun 22;13(2):25085. doi: 10.52965/001c.25085. PMID: 34745475; PMCID: PMC8567806.

A29

ΑΣΘΕΝΗΣ ΜΕ ΚΑΡΔΙΑΚΗ ΑΜΥΛΟΕΙΔΩΣΗ ΚΑΙ ΣΟΒΑΡΗ ΣΤΕΝΩΣΗ ΑΟΡΤΙΚΗΣ ΒΑΛΒΙΔΑΣ ΣΕ ΑΝΑΜΟΝΗ ΓΙΑ TAVI ΠΟΥ ΥΠΕΒΛΗΘΗ ΣΕ ΕΠΕΙΓΟΥΣΑ ΑΓΓΕΙΟΧΕΙΡΟΥΡΓΙΚΗ ΕΠΕΜΒΑΣΗ, ΜΕ ΥΠΕΡ-ΒΟΥΒΩΝΙΚΗ ΠΡΟΣΠΕΛΑΣΗ ΑΠΟΚΛΕΙΣΜΟΥ ΤΟΥ ΔΙΑΜΕΡΙΣΜΑΤΟΣ ΤΗΣ ΛΑΓΟΝΙΑΣ ΠΕΡΙΤΟΝΙΑΣ

Ελευθερία Σουλιώτη, Δημήτριος Αντωνόπουλος, Δημήτριος Μανίκης, Παρασκευή Ματσώτα
Β' Πανεπιστημιακή Κλινική Αναισθησιολογίας, Ιατρική Σχολή ΕΚΠΑ, ΠΓΝ «Αττικόν», Αθήνα

Σκοπός: Παρουσίαση της αναισθησιολογικής διαχείρισης ασθενή με καρδιακή αμυλοείδωση και σοβαρή αορτική στένωση, ο οποίος έχρηζε επείγουσας θρομβεκτομής και μηροϊγνυακής παράκαμψης λόγω οξείας ισχαιμίας κάτω άκρου. Στον συγκεκριμένο ασθενή εφαρμόστηκε αποκλεισμός του διαμερίσματος της λαγόνιας περιτονίας μέσω υπερ-βουβωνικής προσπέλασης για πρώτη φορά βιβλιογραφικά σε αγγειοχειρουργική επέμβαση.

Παρουσίαση Περιστατικού: Ασθενής άρρεν 86 ετών με οξεία ισχαιμία κάτω άκρου προγραμματίζεται για επείγουσα θρομβεκτομή και μυροϊγνυακή παράκαμψη. Στο ιστορικό αναφέρεται σημαντική καρδιαγγειακή επιβάρυνση λόγω στεφανιαίας νόσου και καρδιακής αμυλοείδωσης, με σοβαρή αορτική στένωση. Είχε αξιολογηθεί από την ομάδα καρδιάς του νοσοκομείου και βρισκόταν σε αναμονή για διαδερμική εμφύτευση αορτικής βαλβίδας (TAVI). Η καρδιακή αμυλοείδωση προκαλείται από την εναπόθεση πρωτεϊνών στον καρδιακό ιστό, στο μυοκάρδιο (οδηγώντας σε περιοριστική μυοκαρδιοπάθεια), και στις βαλβίδες, με κυριότερη την αορτική, συμμετέχοντας στην παθογένεση της αορτικής στένωσης. Όσον αφορά την αναισθησιολογική τεχνική, η νευραξονική αναισθησία αντενδείκνυτο τόσο λόγω λήψης κλοπιδογρέλης όσο και λόγω των παθοφυσιολογικών μηχανισμών που διέπουν την καρδιακή αμυλοείδωση. Η γενική αναισθησία επίσης θα εξέθετε τον ασθενή σε κίνδυνο καρδιαγγειακής αστάθειας. Συνεπώς, ασφαλέστερη επιλογή στο συγκεκριμένο περιστατικό θεωρούνται οι περιφερικοί νευρικοί αποκλεισμοί, η εφαρμογή των οποίων έχει περιγραφεί βιβλιογραφικά σε ανάλογες επεμβάσεις.1 Εφαρμόστηκε υπερηχογραφικά υπερ-βουβωνική προσπέλαση αποκλεισμού διαμερίσματος λαγόνιας περιτονίας, η οποία αν και δυσκολότερη τεχνικά, εξασφαλίζει καλύτερο αναλγητικό αποτέλεσμα και δεν έχει χρησιμοποιηθεί σε αγγειοχειρουργικές επεμβάσεις. Ταυτόχρονα χορηγήθηκε ρεμιφεντανύλη σε συνεχή έγχυση και διενεργήθηκε επεμβατική μέτρηση αρτηριακής πίεσης. Το χειρουργείο ολοκληρώθηκε και ο ασθενής ανένηψε πλήρως.

Συμπέρασμα: Η διαχείριση ασθενών με σοβαρές συννοσηρότητες αποτελεί ουσιαστική πρόκληση για τον αναισθησιολόγο, ενώ ταυτόχρονα καταδεικνύει την ανάγκη γνώσης της παθοφυσιολογίας νοσημάτων από διάφορα συστήματα. Η κατάρτιση σε τεχνικές περιοχικής αναισθησίας αυξάνει τις διαθέσιμες επιλογές που έχει στη φαρέτρα του για την βελτιστοποίηση της έκβασης αυτών των ασθενών.

ΒΙΒΛΙΟΓΡΑΦΙΑ:

1 O'Reilly N, Desmet M, Kearns R. Fascia iliaca compartment block. BJA Educ. 2019 Jun;19(6):191-197.

A30

ΠΕΡΙΕΓΧΕΙΡΗΤΙΚΗ ΔΙΑΧΕΙΡΙΣΗ ΑΣΘΕΝΟΥΣ ΜΕ ΧΡΟΝΙΑ ΛΗΨΗ ΒΟΥΠΡΕΝΟΡΦΙΝΗΣ ΚΑΙ ΠΟΛΛΑΠΛΑ ΚΑΤΑΓΜΑΤΑ

Elena Midvighi, Θεοδώρα Καπουράνη, Δημήτρης Κατσαρός, Αντωνία Δημακοπούλου
Αναισθησιολογικό τμήμα ΓΝΑ Γ. Γεννηματάς

Σκοπός: Η περιεγχειρητική διαχείριση ασθενούς με χρόνια λήψη βουπρενορφίνης που υποβλήθηκε σε ορθοπεδικό χειρουργείο. Η βουπρενορφίνη είναι ένας μερικός αγωνιστής των μ οπιοειδικών υποδοχέων και ανταγωνιστής των κ οπιοειδικών υποδοχέων και χρησιμοποιείται κατά κόρον στην αντιμετώπιση του χρόνιου πόνου και ως θεραπεία απεξάρτησης.

Παρουσίαση Περιστατικού: Άντρας 48 ετών, ASA II, πρώην χρήστης ηρωίνης, ο οποίος βρίσκεται σε πρόγραμμα απεξάρτησης από 6ετίας, λαμβάνοντας βουπρενορφίνη 10mg κάθε δεύτερη μέρα. Διακομίζεται μετά από αναφερόμενη παράσυρση για αντιμετώπιση διατροχαντήριου κατάγματος ΑΡ και κάταγμα πηχεοκαρπικής άρθρωσης ΔΕ. Από το παρόν ιστορικό εμφανίζει επιπλέον κάταγμα εγκάρσιας απόφυσης Ο5, κάταγμα ηβοισχιακού κλάδου ΑΡ, κάταγμα 9ης-10ης πλευράς ΔΕ, με συνοδό μικρό πνευμοθώρακα. Το πρωί του χειρουργείου ο ασθενής έλαβε την υπογλώσσια δόση βουπρενορφίνης κανονικά. Πραγματοποιήθηκε υπαραχνοειδής αναισθησία με την χορήγηση 2,5 ml ropivacaine 0.75% για την αποκατάσταση του διατροχαντήριου κατάγματος ΑΡ και στην συνέχεια διενεργήθηκε αποκλεισμός του μασχαλιαίου πλέγματος με χορήγηση 25 ml ropivacaine 0,5% για την αποκατάσταση του κατάγματος της πηχεοκαρπικής άρθρωσης. Διεγχειρητικά χορηγήθηκαν στον ασθενή παρακεταμόλη 2 mg, μαγνήσιο 2,5 gr, δεξαμεθαζόνη 8 mg, παρεκοξίμπη 40 mg και δεξμετομιδίνη 0,2-0,4 mcg/kg/h. Κατά την μετεγχειρητική παρακολούθηση στις 6 και 12 ώρες ο ασθενής αναφέρει NRS < 3/10. Στις 24h έγινε fascia iliaca compartment block με 15 ml ropivacaine 0,375% και 15 ml lidocaine 1,5 % για μετεγχειρητική αναλγησία και ο ασθενής αναφέρει NRS = 2.

Συμπέρασμα: Η ελαχιστοποίηση της χρήσης οπιοειδών αναλγητικών σε χρόνιους χρήστες βουπρενορφίνης αποτελεί μία αναισθησιολογική πρόκληση. Για αυτό τον σκοπό η χρήση κεντρικών και περιφερικών αποκλεισμών καθώς και η χρήση πολυπαραγοντικής αναλγησίας σε επεμβάσεις που το επιτρέπουν αποτελεί μία ελπιδοφόρα εναλλακτική τακτική.

A31

ΑΝΤΙΜΕΤΩΠΙΣΗ ΑΣΘΕΝΟΥΣ ΜΕ ΚΕΦΑΛΑΛΓΙΑ ΚΑΙ ΑΥΤΟΜΑΤΗ ΕΝΔΟΚΡΑΝΙΑ ΥΠΟΤΑΣΗ ΜΕ ΕΠΙΣΚΛΗΡΙΔΙΟ ΧΟΡΗΓΗΣΗ ΑΥΤΟΛΟΓΟΥ ΑΙΜΑΤΟΣ (EPIDURAL BLOOD PATCH)

Αθανάσιος Παπανικολάου, Μαρία Μανωλαράκη, Ελευθερία Γεωργαλή, Χρήστος Ανδριόπουλος, Ευαγγελία Λαζανάκη, Εμμανουήλ Γιαννακουδάκης, Βικτωρία Στυλιανάκη
Βενιζέλειο - Πανάνειο Γενικό Νοσοκομείο Ηρακλείου

Σκοπός: Η αξιολόγηση της αποτελεσματικότητας της τεχνικής epidural blood patch στην ανακούφιση της κεφαλαλγίας λόγω αυτόματης ενδοκράνιας υπότασης, επι αποτυχίας των συντηρητικών μεθόδων.

Παρουσίαση περιστατικού: Ασθενής, θήλυ, 68 ετών προσήλθε στο ΤΕΠ λόγω κεφαλαγίας από εβδομάδος, ινιακά με επέκταση μετωπιαία, σταδιακής έναρξης με επιδείνωση από 24ώρου και συνοδά επεισόδια ναυτίας και εμέτων. Από το ατομικό αναμνηστικό αναφέρει ΑΥ, ΔΛΔ, Οστεοπενία και Δυστονία ΔΕ άκρας χείρας για τα οποία λαμβάνει φαρμακευτική αγωγή. Από την κλινική εξέταση δεν προκύπτει κάποιο ιδιαίτερο εύρημα και η νευρολογική εξέταση δεν αναδεικνύει σημειολογία. Επιπρόσθετα από το ιστορικό δεν αναφέρεται πρόσφατος τραυματισμός. Πραγματοποιήθηκε CT κατά την εισαγωγή, η οποία ανέδειξε υποσκληρίδια υγρώματα άμφω και μικρό κοιλιακό σύστημα με σχισμοειδή 3η κοιλία. Επιπρόσθετα, από την οφθαλμολογική εξέταση με βυθοσκόπηση αναφέρεται ήπια περιθηλαία ατροφία κροταφικά άμφω, ενώ τα υπόλοιπα ευρήματα ήταν φυσιολογικά. Τέλος, από την νευροχειρουργική εκτίμηση δεν προέκυψε κάτι οξύ χειρουργικό. Ο παρακλινικός έλεγχος, το ιστορικό, η ένταση των συμπτωμάτων και ο αποκλεισμός άλλων επειγουσών νευρολογικών νόσων έθεσαν υψηλή κλινική υποψία αυτόματης ενδοκράνιας υπότασης. Έτσι, η ασθενής εισήχθη στην νευρολογική κλινική για παρακολούθηση και ετέθη σε επιθετική ενυδάτωση και συστηματική αναλγητική αγωγή που πριελάμβανε paracetamol 1g x3, tramandol 100mg επι πόνου, ondansetrone 4mg επι ζάλης και clexan 4.000 IU. Ακολούθησε επαναληπτική CT εγκεφάλου με σκιαγραφικό 4 ημέρες αργότερα, η οποία δεν κατέδειξε κάποια μεταβολή του μεγέθους των υγρωμάτων. Την 5η ημέρα μετά την εισαγωγή και λόγω αποτυχίας αντιμετώπισης των συμπτωμάτων συντηρητικά αποφασίστηκε η πραγματοποίηση epidural blood patch. Με άσηπτη τεχνική και προσπέλαση στο Ο1-Ο2 μεσοσπονδύλιο διάστημα πραγματοποιήθηκε χορήγηση αυτόλογου αίματος συνολικού όγκου 25 ml στον επισκληρίδιο χώρο. Μετά το πέρας της διαδικασίας η ασθενής τοποθετήθηκε σε ύπτια κατακεκλιμένη θέση με ήπια ανύψωση των κάτω άκρων κατά περίπου 15ο, χωρίς μαξιλάρι. Κατά τη διάρκεια της τεχνικής δεν παρατηρήθηκε κάποιο δυσφορικό ενόχλημα ή νευρολογική συμπτωματολογία. Η ασθενής αναχώρησε 1 ώρα αργότερα από την ΜΜΑΦ αιμοδυναμικά σταθέρη και ασυμπτωματική. Εδόθησαν οδηγίες για παραμονή σε κατακεκλειμένη, ελαφρά trendelemburg θέση για τουλάχιστον 6 ώρες.

Συμπέρασμα: Παρατηρήθηκε άμεση ύφεση των συμπτωμάτων με σταδιακή εξάλειψή τους. Ως εκ τούτου, η ασθενής ορθοστάτησε χωρίς συμπτωματολογία εντός του πρώτου 24ώρου μετά την διαδικασία. Στον απεικονιστικό έλεγχο που ακολούθησε υπήρξε ήπια βελτίωση. πρόκληση. Για αυτό τον σκοπό η χρήση κεντρικών και περιφερικών αποκλεισμών καθώς και η χρήση πολυπαραγοντικής αναλγησίας σε επεμβάσεις που το επιτρέπουν αποτελεί μία ελπιδοφόρα εναλλακτική τακτική.

ΒΙΒΛΙΟΓΡΑΦΙΑ:

1 D'Antona L, Jaime Merchan MA, Vassiliou A, Watkins LD, Davagnanam I, Toma AK, Matharu MS. Clinical Presentation, Investigation Findings, and Treatment Outcomes of Spontaneous Intracranial Hypotension Syndrome: A Systematic Review and Meta-analysis. JAMA Neurol. 2021 Mar 1;78(3):329-337. doi: 10.1001/jamaneurol.2020.4799. PMID: 33393980; PMCID: PMC7783594.

2 Masourou Z, Papagiannakis N, Mantzikopoulos G, Mitsikostas DD, Theodoraki K. Treating Spontaneous Intracranial Hypotension with an Anesthetic Modality: The Role of the Epidural Blood Patch. Life (Basel). 2022 Jul 23;12(8):1109. doi: 10.3390/life12081109. PMID: 35892911; PMCID: PMC9331680.

3 Shin HY. Recent update on epidural blood patch. Anesth Pain Med (Seoul). 2022 Jan;17(1):12-23. doi: 10.17085/apm.21113. Epub 2022 Jan 18. PMID: 35038855; PMCID: PMC8841262.

Α32

ΑΝΑΙΣΘΗΣΙΟΛΟΓΙΚΗ ΔΙΑΧΕΙΡΙΣΗ ΑΣΘΕΝΟΥΣ ΜΕ ΝΟΣΟΓΟΝΟ ΠΑΧΥΣΑΡΚΙΑ ΚΑΙ ΛΟΙΜΩΞΗ COVID-19 ΜΕ ΚΑΤΑΓΜΑ ΔΙΑΦΥΣΗΣ ΒΡΑΧΙΟΝΙΟΥ: ΧΡΗΣΗ ΔΙΑΣΚΑΛΗΝΙΚΟΥ ΚΑΙ ΜΑΣΧΑΛΙΑΙΟΥ ΑΠΟΚΛΕΙΣΜΟΥ

Δημήτριος Πίνας[1], Πολυξένη Ζωγραφίδου[1], Δημήτριος Σφυάκης[1], Μαριάνθη Βαρβέρη[1], Ελένη Κοράκη[1]
1 Αναισθησιολογικό τμήμα, Γενικό Νοσοκομείο Θεσσαλονίκης «Παπαγεωργίου»

Σκοπός: Η παχυσαρκία έχει αυξηθεί δραματικά τα τελευταία 20 χρόνια και μαζί με αυτήν και οι συννοσηρότητες που την συνοδεύουν. Η επιλογή της περιοχικής αναισθησίας έναντι της γενικής υπερτερεί αφού συνοδεύεται από ελάχιστη αναπνευστική επιβάρυνση καθώς και καλύτερο έλεγχο του περιεγχειρητικού άλγους. Στην παρακάτω εργασία παρουσιάζουμε μια περίπτωση ασθενούς με νοσογόνο παχυσαρκία που προσήλθε στο χειρουργείο για κάταγμα βραχιονίου.

Παρουσίαση περιστατικού: Ασθενής 43 ετών, ύψους 1,70 και βάρους 180 κιλών προσήλθε στο χειρουργείο για εσωτερική οστεοσύνθεση κατάγματος διάφυσης Αρ βραχιονίου. Όντας ψυχιατρική ασθενής, με αυξημένοBMI και με λοίμωξη SARS-COVID-19 κατατάχτηκε ως ASA III . Έγινε διασκαληνικός αποκλεισμός Αρ και μασχαλιαίος αποκλεισμός με dual guidance υπερηχογραφική καθοδήγηση, όπου με μεγάλη δυσκολία αναγνωρίζονταν οι ανατομικές δομές και τα νεύρα για τον αποκλεισμό τους. Στη συνέχεια τέθηκε σε ήπια καταστολή με Dexmedetomidine C.I.V. και ξεκίνησε το χειρουργείο. Καθ' όλη τη διάρκεια η ασθενής παρέμεινε αιμοδυναμικά και αερομετρικά σταθερή. ΈλαβεParacetamol για μετεγχειρητική αναλγησία. Το χειρουργείο τελείωσε χωρίς συμβάματα και ακολούθως η ασθενής μεταφέρθηκε στη ΜΜΑΦ. Η κλίμακα πόνου μέχρι και τη μεταφορά της στο θάλαμο της κλινικής παρέμεινε μηδενική. Η διενέργεια των αποκλεισμών αποδεικνύει πόσο σωτήρια είναι η περιοχική αναισθησία σε παχύσαρκους ασθενείς, διότι στη συγκεκριμένη περίπτωση θα έπρεπε η ασθενής να κάνει γενική αναισθησία και να μπει σε μηχανικό αερισμό. Όντας παχύσαρκη και με λοίμωξη Covid 19 ήταν αμφίβολο εάν θα αποδιασωληνωνόταν και θα έπρεπε να εξασφαλιστεί κρεβάτι στη Μ.Ε.Θ. .

Συμπεράσματα: Η περιεγχειρητική διαχείριση παχύσαρκων ασθενών είναι συχνά δύσκολη καθώς ο αναισθησιολόγος πρέπει να σταθμίσει όλους τους κινδύνους και τα οφέλη οποιασδήποτε τεχνικής πριν την εφαρμόσει. Ωστόσο ακόμη και η εφαρμογή περιοχικής αναισθησίας σε παχύσαρκο ασθενή αποτελεί πρόκληση για την οποία απαιτείται κατάλληλα εκπαιδευμένο προσωπικό.

Α33

ΑΠΟΚΛΕΙΣΜΟΣ ΙΣΧΙΑΚΟΥ ΚΑΙ ΜΗΡΙΑΙΟΥ ΝΕΥΡΟΥ ΣΕ ΧΕΙΡΟΥΡΓΕΙΟ ΑΚΡΩΤΗΡΙΑΣΜΟΥ ΚΑΤΩ ΑΚΡΟΥ ΣΕ ΑΣΘΕΝΗ ΜΕ ΤΕΛΙΚΟΥ ΣΤΑΔΙΟΥ ΚΑΡΔΙΑΚΗ ΑΝΕΠΑΡΚΕΙΑ ΚΑΙ ΕΜΦΥΤΕΥΜΕΝΟ ΑΠΙΝΙΔΩΤΗ

Αικατερίνη Βασιλείου[1], Νικόλαος Μπραζουκάκης[1], Βαΐα Τσαπάρα[1], Ζωή Στεργιούδα[1], Χρυσούλα Στάχταρη1, Ελένη Κοράκη2, Ελευθερία Δαλαμπίνη1
1 Γενικό Νοσοκομείο Θεσσαλονίκης "Γεώργιος Παπανικολάου", 2 Γενικό Νοσοκομείο Θεσσαλονίκης "Παπαγεωργίου"

Σκοπός: Οι περιφερικοί νευρικοί αποκλεισμοί εφαρμόζονται σε επεμβάσεις ακρωτηριασμού άκρων επειδή προσφέρουν ταυτόχρονα χειρουργική αναισθησία, μετεγχειρητική αναλγησία και αιμοδυναμική σταθερότητα. Τα χειρουργεία ακρωτηριασμού άκρων είναι υψηλού καρδιαγγειακού κινδύνου και η πλειονότητα των ασθενών που υποβάλλονται σε αυτά εμφανίζουν πολλές συννοσηρότητες. Στην παρούσα εργασία παρουσιάζουμε την περίπτωση ενός ασθενή με σοβαρή καρδιακή ανεπάρκεια και εμφυτευμένο απινιδωτή που υποβλήθηκε σε ακρωτηριασμό κάτωθεν του γόνατος με εφαρμογή περιφερικών νευρικών αποκλεισμών.

Παρουσίαση Περιστατικού: Ασθενής άρρεν 66 ετών, ASA IVE, με σοβαρή καρδιακή ανεπάρκεια (EF: 20%) με εμφυτευμένο απινιδωτή, ινσουλινοεξαρτώμενο σακχαρώδη διαβήτη και επηρεασμένη νεφρική λειτουργία (Cr: 1,61 mg/dl) προσήλθε με νεκρωτική φλεγμονή δεξιού άκρου ποδός προς ακρωτηριασμό κάτωθεν του γόνατος. Με την τοποθέτηση monitoring (EKG, IBP, SpO2 EtCO2) διαπιστώθηκε ότι ο ασθενής είχε ΑΠ: 139/65, HR: 41 και παρουσίαζε βραδυαρρυθμία, παρά τον προεγχειρητικό έλεγχο του βηματοδότη-απινιδωτή. Χορηγήθηκε ισοπροτερενόλη με σύσταση των καρδιολόγων. Οι αποκλεισμοί πραγματοποιήθηκαν με τον ασθενή σε ύπτια θέση, με βελόνα 80mm υπό υπερηχογραφική καθοδήγηση με τεχνική in plane υπό καταστολή. Πάνω από τον ιγνυακό βόθρο στο σημείο πριν το διχασμό του ισχιακού νεύρου σε κνημιαίο και κοινό περονιαίο έγινε έγχυση 15ml ροπιβακαΐνης 0,5% και 5ml λιδοκαΐνης 1%. Το μηριαίο νεύρο αναγνωρίστηκε στο βουβωνικό σύνδεσμο και δόθηκαν 15ml ροπιβακαΐνης 0,5% και 5ml λιδοκαΐνης 1%. Ο ασθενής ήταν αιμοδυναμικά και αερομετρικά σταθερός καθόλη τη διάρκεια του χειρουργείου και στη συνέχεια διεκομίσθηκε στη Στεφανιαία Μονάδα Εντατικής Θεραπείας για νοσηλεία δύο ημερών. Κατόπιν επέστρεψε στη χειρουργική κλινική για περαιτέρω αποκατάσταση. Ο ασθενής έλαβε εξιτήριο έξι ημέρες μετά το χειρουργείο και επιβίωσε για τουλάχιστον 30 ημέρες.

Συμπέρασμα: Η γενική αναισθησία παλαιότερα αποτελούσε μονόδρομο στη διαχείριση υψηλού καρδιολογικού κινδύνου ασθενών με δεδομένη την αιμοδυναμική επιβάρυνση και την πολυήμερη παραμονή τους σε Μονάδα Εντατικής Θεραπείας. Οι περιφερικοί νευρικοί αποκλεισμοί αποτελούν ένα σύγχρονο εργαλείο για τη διαχείριση αυτών των ασθενών και την αποφυγή της γενικής αναισθησίας.

Α34

ΑΡΙΣΤΕΡΗ ΠΝΕΥΜΟΝΕΚΤΟΜΗ ΜΕ ΧΡΗΣΗ ΕΞΩΣΩΜΑΤΙΚΗΣ ΚΥΚΛΟΦΟΡΙΑΣ

Νεφέλη Μοσχοβάκη, Δήμητρα Νιόκου, Παρασκευή Ματσώτα
Β' Πανεπιστημιακή Κλινική Αναισθησιολογίας, Ιατρική Σχολή ΕΚΠΑ, ΠΓΝ «Αττικόν», Αθήνα

Σκοπός: Η χρήση καρδιοπνευμονικής παράκαμψης (CPB) στη χειρουργική θώρακος αποτελεί σπάνια αλλά ανερχόμενη τεχνική, η οποία επιτρέπει την εκτομή προχωρημένων όγκων πνεύμονα που εφάπτονται με την καρδιά ή/και τα μεγάλα αγγεία, ενώ επίσης βοηθά στον έλεγχο σοβαρής διεγχειρητικής αιμορραγίας. Παρουσιάζουμε ασθενή με εκτεταμένο όγκο αριστερού άνω λοβού (ΑΑΛ) που υπεβλήθη σε αριστερή πνευμονεκτομή με χρήση CPB.

Παρουσίαση περιστατικού: Ασθενής 48 ετών με ιστορικό καπνίσματος και δυσλιπιδαιμίας υπό αγωγή προσήλθε στο νοσοκομείο με αναφερόμενο βράγχος φωνής. Από τον απεικονιστικό έλεγχο διαπιστώθηκε όγκος ΑΑΛ σε ευρεία επαφή με σύστοιχη πνευμονική πύλη, μεσοθωρακικό υπεζωκότα και ανώτερο περικάρδιο, με διόγκωση λεμφαδένων μεσοθωρακίου (ανεγχείρητο στάδιο TNM IIIC). Η βρογχοσκόπηση ανέδειξε πάρεση αριστερής φωνητικής χορδής και βλεννογόνια διήθηση με πλήρη απόφραξη αριστερού άνω λοβαίου βρόγχου και γλωσσίδας. Ο ασθενής υπεβλήθη σε χημειοθεραπεία και ακτινοθεραπεία με αποτέλεσμα συρρίκνωση του όγκου και υποχώρηση λεμφαδένων (επανασταδιοποίηση: εγχειρήσιμο στάδιο IIB). Προγραμματίστηκε διενέργεια αριστερής πνευμονεκτομής με χρήση CPB από θωρακοχειρουργούς και καρδιοχειρουργούς. Κατά τον προαναισθητικό έλεγχο οι λειτουργικές δοκιμασίες πνεύμονα ανέδειξαν: FVC=2,19L (52%), FEV1=1,87L (55%), FEV1/FVC=82,3%, DLCO=55%, ενώ η PpoFEV1 υπολογίστηκε 1,42L. Τα προεγχειρητικά ABGs ήταν: pH=7.49, PaO2=68, PaCO2=33, HCO3=25.1, BE=2.2, SpO2=95%. Χορηγήθηκε γενική αναισθησία με τοποθέτηση ενδοτραχειακού σωλήνα μονού αυλού, ενώ εξασφαλίστηκε κεντρική φλεβική γραμμή (quad-lumen catheter, θηκάρι). Διεγχειρητικά εφαρμόστηκε συνεχές monitoring (ΗΚΓ, IBP, SpO2, EtCO2, CVP, θερμοκρασία, ωριαία διούρηση) και πραγματοποιήθηκαν συστηματικές μετρήσεις ACT, ABGs. Χορηγήθηκε χημειοπροφύλαξη με βανκομυκίνη και πιπερακιλλίνη/ταζομπακτάμη, αιμοδυναμική υποστήριξη με νοραδρεναλίνη (0.01---0.7 γ/kg/min), αναλγησία με φαιντανύλη και μορφίνη και αιμοθεραπεία με pRBCs, FFPs, τρανεξαμικό οξύ και ινωδογόνο. Επιπλέον εδόθησαν ηπαρίνη, πρωταμίνη και αμιωδαρόνη. Μετά την επιτυχή διενέργεια πνευμονεκτομής (διάρκεια αναισθησίας: ~400', χειρουργείου: ~340', CPB: ~146') ο ασθενής μεταφέρθηκε διασωληνωμένος στη ΜΕΘ με ABGs: pH=7.21, PaO2=129, PaCO2=54, Lac=5.2, BE=-6.3, όπου παρέμεινε 10 ημέρες. Έλαβε εξιτήριο έπειτα από 25ήμερη συνολικά νοσηλεία.

Συμπέρασμα: Η CPB μπορεί να διαδραματίσει σημαντικό ρόλο σε εξαιρετικά επιβαρυμένες περιπτώσεις χειρουργικής καρκίνου πνεύμονα.

Α35

ΑΣΘΕΝΗΣ ΜΕ ΜΑΖΑ ΔΕΞΙΩΝ ΚΑΡΔΙΑΚΩΝ ΚΟΙΛΟΤΗΤΩΝ: ΑΝΑΙΣΘΗΣΙΟΛΟΓΙΚΗ ΠΡΟΣΕΓΓΙΣΗ ΚΑΙ ΔΙΑΧΕΙΡΙΣΗ

Απόστολος - Αλκιβιάδης Μένης, Βαΐα Τσαπάρα, Γέωργιος Πιστιώλας, Νικόλαος Μπραζουκάκης, Αικατερίνη Βασιλείου, Μαρίνα Αραπίδου, Ζωή Στεργιούδα, Ελευθερία Δαλαμπίνη
Γενικό Νοσοκομείο Θεσσαλονίκης «Γεώργιος Παπανικολάου»

Σκοπός: Παρουσίαση διαχείρισης περιστατικού με μάζα δεξιών κοιλοτήτων.

Παρουσίαση περιστατικού: 'Ανδρας 54 χρονών διακομίσθηκε από επαρχιακό νοσοκομείο λόγω αιφνίδιας δύσπνοιας από ημερών, υποξυγοναιμία και ανεύρεσης ευμεγέθους μορφώματος εντός του δεξιού κόλπου με επέκταση σε δεξιά κοιλία και κάτω κοίλη φλέβα από διαθωρακικό υπερηχοκαρδιογράφημα. Υποβλήθηκε σε διοισοφάγειο υπερηχοκαρδιογράφημα με όμοια ευρήματα, σε στεφανιογραφία χωρίς ανεύρεση κριτικών στένωσεων και CT θώρακος–κοιλίας με ανάδειξη μάζας μεγέθους 8.4x5.4x5cm. Αποφασίσθηκε η επείγουσα χειρουργική εξαίρεση του μορφώματος και έγινε εισαγωγή στη Στεφανιαία Μονάδα με αυξημένες ανάγκες σε οξυγόνο υπό BiPAP και σταδιακή αποκλιμάκωση σε απλή μάσκα (10lt/min). Η επέμβαση πραγματοποιήθηκε υπό γενική αναισθησία. Χρησιμοποιήθηκε βασικό monitoring κατά ASA, αρτηριακή γραμμή δεξιάς κερκιδικής αρτηρίας, ελάχιστα επεμβατικό αιμοδυναμικό monitoring, εγκεφαλική οξυμετρία και BiS. Η εισαγωγή πραγματοποιήθηκε με χορήγηση προποφόλης, μιδαζολάμης, φαιντανύλης, λιδοκαίνης και ροκουρονίου και η διατήρηση με συνεχή χορήγηση προποφόλης, ρεμιφαιντανύλης και ροκουρονίου. Η διασωλήνωση ήταν ανεπίπλεκτη. Τοποθετήθηκε διοισοφάγειος υπέρηχος, θηκάρι εισαγωγής, κεντρικός φλεβικός και Swan–Ganz καθετήρας, οι οποίοι αφέθηκαν στη συμβολή άνω κοίλης φλέβας και δεξιού κόλπου ώστε να μην τραυματιστεί το μόρφωμα. Προ της χειρουργικής τομής χορηγήθηκαν 2γραμμάρια τρανεξαμικού οξέος. Διεγχειρητικά, ο ασθενής είχε χαμηλό δείκτη οξυγόνωσης, PaO2/FiO2=75, και χαμηλό καρδιακό δείκτη, 1.5-2L/min/m2. Πραγματοποιήθηκε εξαίρεση του μορφώματος και αποκατάσταση του ελλείματος του μεσοκολπικού διαφράγματος. Ο ασθενής παρέμεινε σε εξωσωματική κυκλοφορία για 59λεπτά και αποδεσμεύθηκε με χαμηλές δόσεις αγγειοσυσπαστικών και ινότροπων. Κατόπιν αφαίρεσης του μορφώματος βελτιώθηκε η οξυγόνωση, PaO2/FiO2=270. Η χορήγηση των ινότροπων συνεχίστηκε καθώς παρουσιάστηκε δυσλειτουργία της δεξιάς κοιλίας. Μεταφέρθηκε στην Μονάδα Εντατικής Θεραπείας της Καρδιοχειρουργικής Κλινικής, όπου αποδιασωληνώθηκε την επομένη. Παρέμεινε τρείς επιπλέον ημέρες για παρακολούθηση στην κλινική και εξήλθε.

Συμπέρασμα: Οι όγκοι των δεξιών κοιλοτήτων χρήζουν ιδιαίτερης προσοχής καθώς δύναται να επηρεάσουν την οξυγόνωση στην αυτόματη αλλά και μηχανική αναπνοή καθώς και να προκαλέσουν αιμοδυναμικές διαταραχές.

A36

ΑΝΑΙΣΘΗΣΙΑ ΕΛΕΥΘΕΡΗ ΟΠΙΟΕΙΔΩΝ ΣΕ ΑΣΘΕΝΗ ΥΠΟ ΑΠΕΞΑΡΤΗΣΗ, ΚΑΤΑ ΤΗ ΔΙΑΡΚΕΙΑ ΘΩΡΑΚΟΣΚΟΠΙΚΗΣ ΕΠΕΜΒΑΣΗΣ

Κλεάνθη Μανίκα[1], Ελένη Ιορδανίδη[1], Άννα Γκιζλή[1], Περικλής Αμπού Χαντίτζι[1], Αντώνιος Σαρηγιάννης[1], Χαρίκλεια Παπαδούδη[1], Δήμητρα Παρασκευοπούλου[1], Βασιλική Δαυίδη[1], Σταματία Γεωργούδη[1], Πηνελόπη Κούκη[1]
1 Γενικό Νοσοκομείο Νίκαιας Πειραιά, Αναισθησιολογικό Τμήμα

Σκοπός: Η περιεγχειρητική αντιμετώπιση του άλγους χωρίς τη χρήση οπιοειδών (opioid free analgesia) σε ασθενή υπό απεξάρτηση που υποβάλλεται σε θωρακοσκοπική επέμβαση.

Παρουσίαση Περιστατικού: Άνδρας 51 ετών, με ιστορικό χρόνιας χρήσης οπιοειδών σε πρόγραμμα απεξάρτησης (βουπρενορφίνη 16mg και διαζεπάμη 5mg), HCV θετικός, με αναφερόμενο σύνδρομο Vogt-Koyanagi -Harada, προσήλθε για προγραμματισμένη θωρακοσκοπική εκτομή εμφυσηματωδών κύστεων δεξιού πνεύμονα. Το αναισθησιολογικό πλάνο περιελάμβανε πολυδύναμη (multimodal) προσέγγιση και preemptive αναλγησία. Πριν την εισαγωγή στην αναισθησία ο ασθενής έλαβε δεξαμεθαζόνη 8mg, θειϊκό μαγνήσιο 2,5gr (σε 100ml N/S στάγδην έγχυση) και δεξκετοπροφαίνη 50mg. Κατά την εισαγωγή στην αναισθησία χορηγήθηκαν προποφόλη 180mg και ροκουρόνιο 70mg και χρησιμοποιήθηκε ενδοτραχειακός σωλήνας διπλού αυλού 39Fr. Αμέσως μετά χορηγήθηκε κεταμίνη 100mg εφάπαξ και δεξμεδετομιδίνη (0,5μg/kg σε στάγδην έγχυση, εφάπαξ). Η διατήρηση της αναισθησίας ήταν με δεσφλουρανίου 4% - 6% (ροή <1L/min) και μείγμα O2/αέρα. Διεγχειρητικά χορηγήθηκαν λιδοκαΐνη (10mg/ml, στάγδην έγχυση 7ml/hr) και εσμολόλη σε στάγδην έγχυση ανάλογα με τις ενδείξεις του NOL και την αιμοδυναμική κατάσταση. Ως monitoring, διεγχειρητικά, χρησιμοποιήθηκαν τα κάτωθι: ΗΚΓ, παλμική οξυμετρία, τελοεκπνευστικό διοξείδιο, εντροπία, θερμοκρασία, άμεση αρτηριακή πίεση και NOL. Τοποθετήθηκε κεντρική φλεβική γραμμή. Τα ζωτικά σημεία του ασθενούς παρέμειναν σταθερά και ο δείκτης NOL παρέμεινε NOL≤25 στη μεγαλύτερη διάρκεια του χειρουργείου. Στο τέλος της επέμβασης χορηγήθηκε παρακεταμόλη 1gr ενδοφλέβια. Μετεγχειρητικά (για 3 ημέρες) τοποθετήθηκε αντλία PCIA (σύμφωνα με το πρωτόκολλο του Mulier) με διάλυμα λιδοκαΐνης 10mg/ml, δεξμεδετομιδίνης 1μg/ml και κεταμίνης 1mg/ml σε στάγδην έγχυση (3,5ml/h και 1ml δόση /15min). Μετά τη ΜΜΑΦ μεταφέρθηκε στην κλινική υπό βασικό monitoring. Συμπληρωματικά της PCIA χορηγήθηκε παρακεταμόλη 1gr/ 6 ώρες. Ο δείκτης VAS του ασθενούς κυμάνθηκε από 1 έως 3.

Συμπέρασμα: Η πολυδύναμη, ελεύθερη οπιοειδών αναλγησία, περιεγχειρητικά, αποτελεί εφικτή επιλογή σε ασθενείς υπό απεξάρτηση, που υποβάλλονται σε θωρακοσκοπικά χειρουργεία.

A37

ΑΝΑΙΣΘΗΣΙΟΛΟΓΙΚΗ ΠΡΟΣΕΓΓΙΣΗ ΤΗΣ ΟΛΙΚΗΣ ΘΕΡΑΠΕΥΤΙΚΗΣ ΠΛΥΣΗΣ ΠΝΕΥΜΟΝΑ ΣΕ ΑΣΘΕΝΗ ΜΕ ΠΝΕΥΜΟΝΙΚΗ ΚΥΨΕΛΙΔΙΚΗ ΠΡΩΤΕΪΝΩΣΗ

Ευανθία Δημητρίου, Στέλλα Αντωνίου, Θεανώ Μπέσκου, Σωτηρία Ριζοπούλου, Γρηγόρης Βογιατζής, Χρυσαυγή Παπαμιχαήλ, Αδαμαντία Αρέθα
Κλινική Αναισθησιολογίας και Εντατικής θεραπείας , Πανεπιστημιακό Γενικό Νοσοκομείο Πατρών

Σκοπός: Ασθενής με πνευμονική κυψελιδική πρωτεΐνωση (ΠΚΠ) και σοβαρή υποξαιμία που αντιμετωπίστηκε με ολική θεραπευτική πλύση πνεύμονα (ΟΘΠΠ) υπό γενική αναισθησία.

Παρουσίαση περιστατικού: Άνδρας, 60 ετών, καπνιστής, με επιδεινούμενη δύσπνοια από εξαμήνου και υποξαιμία. Μετά τη διάγνωση της ΠΚΠ, αποφασίστηκε διενέργεια ΟΘΠΠ. Πραγματοποιήθηκαν τέσσερις διαδοχικές συνεδρίες ΟΘΠΠ με διαφορά περίπου δύο εβδομάδων (δύο σε κάθε πνεύμονα). Πρώτη ΟΘΠΠ: Ασθενής με σοβαρό ARDS (PaO2/FiO2<120), Helmet 100%, PEEP 12 cm H2O, SpO2 92%, RR=27/min, αμφοτερόπλευρες πνευμονικές διηθήσεις (CT πνευμόνων). Έγινε εισαγωγή στην αναισθησία με 2 mg μιδαζολάμης, 100γ φεντανύλης, 100mg προποφόλης και 70mg ροκουρονίου. Τοποθετήθηκε αριστερός ενδοβρογχικός σωλήνας διπλού αυλού (ΣΔΑ) 41Fr με χρήση ινοπτικού βρογχοσκόπιου. Χρησιμοποιήθηκε ολική ενδοφλέβια αναισθησία με έγχυση προποφόλης και ρεμιφεντανύλης με στόχο BIS <60. Ο ασθενής ετέθη σε μηχανικό αερισμό (MV) ελεγχόμενης πίεσης (PC 100%, PEEP 10 cm H2O, RR 22-24/min). Υπό PC 20 cmH2O: TV 280-300 ml, MinV 6,5-7L, Paw 28-30cmH2O, EtCO2 40-50 cmH2O, PH 7.27-7.33, και πολύ χαμηλή Compliancedyn 15-17 mL/cmH2O. Το SpO2 διεγχειρητικά, και κατά τον αερισμό ενός πνεύμονα, παρέμεινε χαμηλό (88-94%). Η διαδικασία πραγματοποιήθηκε με επαναλαμβανόμενους κύκλους χορήγησης 1L NS 0.9% (37), από ύψος 30cm από το επίπεδο του ασθενούς, και στη συνέχεια ακολούθησε παθητική εκκένωση του υγρού. Αρχικά, το κυψελιδικό υγρό είχε έντονα γαλακτώδη όψη, ενώ γινόταν διαυγέστερο με την πρόοδο της διαδικασίας. Σε διάρκεια τριών ωρών χρησιμοποιήθηκαν περίπου 34 λίτρα ορού. Στο τέλος της διαδικασίας εφαρμόστηκε τεχνική σταδιακής στρατολόγησης των κυψελίδων (Recruitment). Έγινε αλλαγή του ΣΔΑ σε τραχειοσωλήνα (ID 8.5mm), ενώ μετά τη διακοπή της καταστολής ο ασθενής παρέμεινε σε υποβοηθούμενο MV για 15 λεπτά οπότε και αποδιασωληνώθηκε. Παρέμεινε σε HFNC 90% με 50 L/min στην ανάνηψη (3 ώρες) και στη συνέχεια στην πνευμονολογική κλινική. Οι επόμενες ΟΘΠΠ πραγματοποιήθηκαν με τον ίδιο τρόπο, με τον ασθενή να έχει βελτιωμένη ακτινολογική και κλινική εικόνα καθώς και ABGs.

Συμπεράσματα: Η ΟΘΠΠ είναι πολύ αποτελεσματική για την αντιμετώπιση της ΠΚΠ και της σοβαρής υποξαιμίας που την συνοδεύει. Χρησιμοποιείται ως συμπληρωματική θεραπεία αλλά και ως "γέφυρα" επιβίωσης των ασθενών μέχρι τη χρήση/δράση πιο ειδικών θεραπειών.

A38

ΟΞΥΣ ΔΙΕΓΧΕΙΡΗΤΙΚΟΣ ΔΙΑΧΩΡΙΣΜΟΣ ΚΑΤΙΟΥΣΗΣ ΘΩΡΑΚΙΚΗΣ ΑΟΡΤΗΣ ΣΕ ΕΠΕΜΒΑΣΗ ΑΝΤΙΚΑΤΑΣΤΑΣΗΣ ΑΝΕΥΡΥΣΜΑΤΙΚΗΣ ΑΝΙΟΥΣΗΣ ΑΟΡΤΗΣ

Βασιλική Γαλαριώτη, Μαρία Τζούφη, Μαρίνα Τσούμπα, Γεωργία Νταλαμάγκα, Παρασκευή Ματσώτα
Β' Πανεπιστημιακή Κλινική Αναισθησιολογίας, Ιατρική Σχολή ΕΚΠΑ, ΠΓΝ «Αττικόν», Αθήνα

Σκοπός: Ο οξύς διεγχειρητικός διαχωρισμός της κατιούσης θωρακικής αορτής σε εκλεκτικές καρδιοχειρουργικές επεμβάσεις αποτελεί σπάνια, αλλά δυνητικά θανατηφόρα επιπλοκή.

Παρουσίαση περιστατικού: Ασθενής, θήλυ, 74 ετών, βραχύσωμη υπεβλήθη σε προγραμματισμένη καρδιοχειρουργική επέμβαση αντικατάστασης ανευρυσματικής ανιούσης αορτής. Εκ του ατομικού αναμνηστικού αναφέρεται αρτηριακή υπέρταση, δυσλιπιδαιμία, παροδικό ΑΕΕ. Η εισαγωγή στη γενική αναισθησία και η διατήρησή της ήταν ομαλή, υπό το ενδεδειγμένο monitoring και με χρήση διοισοφάγειου υπερηχοκαρδιογραφίας. Κατά τη διάρκεια της εξωσωματικής κυκλοφορίας παρατηρήθηκε αιφνίδια αύξηση της ΜΑΠ στην αριστερή κερκιδική αρτηρία και της πίεσης στην αρτηριακή κάνουλα που είχε τοποθετηθεί στη μεσότητα του αορτικού τόξου, που αντιμετωπίστηκε άμεσα με διόρθωση της θέσης αυτής. Ωστόσο, ετέθη η υπόνοια διαχωρισμού της αορτής, που επιβεβαιώθηκε υπερηχοκαρδιογραφικά, περιφερικότερα της έκφυσης της αριστερής υποκλειδίου αρτηρίας σε όλη την έκταση της απεικονιζόμενης κατιούσης θωρακικής αορτής. Η διεγχειρητική απουσία ευρημάτων συστηματικής υποάρδευσης οδήγησε στη συντηρητική αντιμετώπιση, με αυστηρό έλεγχο της αρτηριακής πίεσης και ολοκλήρωση της επέμβασης. Η ασθενής μεταφέρθηκε στη ΜΕΘ, παρουσίασε προοδευτική σταθεροποίηση της κλινικής κατάστασης και αποδιασωληνώθηκε τη 3η μετεγχειρητική ημέρα. Μετά από ιατρικό συμβούλιο αποφασίστηκε η συντηρητική αντιμετώπιση του εκτεταμένου, περιφερικού θωρακοκοιλιακού διαχωρισμού (Stanford τύπου Β σε Αξονική Υπολογιστική Αγγειογραφία Αορτής). Την 8η μετεγχειρητική ημέρα, η ασθενής εμφάνισε παροδική συμπτωματολογία περιφερικής υποάρδευσης (σπλάχνων - νεφρών - κάτων άκρων), που επαναλήφθηκε την 19η ημέρα με ραγδαία επιδείνωση της κλινικής κατάστασης. Μετά από αγγειοχειρουργική εκτίμηση αποφασίστηκε η ενδοαγγειακή αποκατάσταση του συμπτωματικού διαχωρισμού της θωρακοκοιλιακής αορτής με εμφύτευση ενδομοσχεύματος (TEVAR). Η επέμβαση πραγματοποιήθηκε επειγόντως, υπό γενική αναισθησία, με επιτυχία και η ασθενής είχε μακρά, αλλά ανεπίπλεκτη μετεγχειρητική πορεία.

Συμπέρασμα: Η υψηλή κλινική υποψία, η έγκαιρη διάγνωση με τη χρήση διοισοφάγειου υπερηχοκαρδιογραφίας και η πολυεπιστημονική συνεργασία συνέβαλλαν στην επιτυχή διαχείριση αυτής της σπάνιας ιατρογενούς επιπλοκής, απουσίας σαφών κατευθυντήριων οδηγιών.

ΒΙΒΛΙΟΓΡΑΦΙΑ:

H. Ram et al. Iatrogenic Aortic Dissection Associated With Cardiac Surgery: A Narrative Review. J Cardiothorac Vasc Anesth 2021;35(10):3050-3066.

3 Shin HY. Recent update on epidural blood patch. Anesth Pain Med (Seoul). 2022 Jan;17(1):12-23. doi: 10.17085/apm.21113. Epub 2022 Jan 18. PMID: 35038855; PMCID: PMC8841262.

A39

ΑΝΑΙΣΘΗΣΙΟΛΟΓΙΚΗ ΠΡΟΣΕΓΓΙΣΗ ΚΑΙ ΔΙΑΧΕΙΡΙΣΗ ΑΣΘΕΝΟΥΣ ΜΕ ΕΥΜΕΓΕΘΗ ΟΓΚΟ ΤΟΥ ΠΡΟΣΘΙΟΥ ΜΕΣΟΘΩΡΑΚΙΟΥ ΠΟΥ ΥΠΟΒΛΗΘΗΚΕ ΣΕ ΧΕΙΡΟΥΡΓΙΚΗ ΕΞΑΙΡΕΣΗ ΤΟΥ ΟΓΚΟΥ

Βαΐα Τσαπάρα, Απόστολος - Αλκιβιάδης Μένης, Γεώργιος Πιστιώλας, Μελτέμ Περεντέ Μεμέτ, Ραφαήλ Ιωαννίδης, Ζωή Στεργιούδα, Ελευθερία Δαλαμπίνη
Γενικό Νοσοκομείο Θεσσαλονίκης «Γεώργιος Παπανικολάου»

Σκοπός: Παρουσίαση ενδιαφέροντος περιστατικού με ευμεγέθη όγκο του πρόσθιου μεσοθωρακίου που υποβλήθηκε σε χειρουργική εξαίρεση αυτού.

Παρουσίαση περιστατικού: Πρόκειται για ασθενή άρρεν 56 ετών, BMI 33 Kg/m2. Προσήλθε ασυμπτωματικός προς προγραμματισμένο χειρουργείο εξαίρεσης όγκου του πρόσθιου μεσοθωρακίου, πιθανό θύμωμα, το οποίο αποτελούσε τυχαίο εύρημα σε ακτινογραφία θώρακος που πραγματοποιήθηκε στα πλαίσια follow up έπειτα από νόσηση με SARS- CoV-2 προ τριμήνου. Στην προεγχειρητική αξονική τομογραφία θώρακος απεικονιζόταν ο εν λόγω όγκος χωρίς ωστόσο να υπάρχουν σημεία πίεσης της τραχείας ή μεγάλων αγγείων. Ο ασθενής εισήχθη στο χειρουργείο και αφού τέθηκε σε βασικό και ελάχιστα επεμβατικό monitoring, έγινε εισαγωγή σε γενική αναισθησία με χρήση φεντανύλης, προποφόλης και ροκουρονίου. Τέθηκε σε μηχανικό αερισμό και καταστολή με ενδοφλέβια αναισθητικά χωρίς να παρουσιάζει σημεία απόφραξης του αεραγωγού και παραμένοντας αιμοδυναμικά σταθερός. Υπό μηχανικό αερισμό η οξυγόνωση του ασθενούς ήταν άριστη, με λόγο PaO2/FiO2 > 300. Καθ' όλη τη διάρκεια του χειρουργείου οι μέγιστες πιέσεις των αεραγωγών δεν ξεπέρασαν τα 22 cmH2O. Πραγματοποιήθηκε μέση στερνοτομή και ανεύρεση μάζας του πρόσθιου μεσαυλίου με επέκταση δεξιά παρακαρδιακά. Μετά την αφαίρεσή της, οι διαστάσεις της μετρήθηκαν ως 10 cm x 8 cm. Ο χειρουργικός χρόνος ήταν 100 λεπτά. Ο ασθενής αφυπνίστηκε και αποσωληνώθηκε ευχερώς. Παρέμεινε στο χώρο μεταναισθητικής φροντίδας χωρίς να αναφέρει πόνο και διατηρώντας ικανοποιητική ανταλλαγή αερίων

Συμπέρασμα: Η λεπτομερής λήψη ιστορικού και η μελέτη της προεγχειρητικής αξονικής τομογραφίας θώρακος είναι μείζονος σημασίας για την αναισθησιολογική διαχείριση ασθενών με όγκους του πρόσθιου μεσοθωρακίου. Ευμεγέθεις όγκοι που αποφράσσουν μερικώς τον αεραγωγό ή μεγάλα αγγεία, μπορεί να προκαλέσουν αδυναμία αερισμού και αιμοδυναμική κατάρριψη, ειδικά κατά την εισαγωγή στη γενική αναισθησία.

ΒΙΒΛΙΟΓΡΑΦΙΑ:

John W.W. Gothard,Anesthetic Considerations for Patients with Anterior Mediastinal Masses, Anesthesiology Clinics, Volume 26, Issue 2, 2008, Pages 305-314

Hensley's Practical Approach to Cardiothoracic Anesthesia, sixth edition

A40

Ο ΡΟΛΟΣ ΤΗΣ ΔΙΟΙΣΟΦΑΓΕΙΟΥ ΥΠΕΡΗΧΟΓΡΑΦΙΑΣ ΣΑΝ ΕΡΓΑΛΕΙΟ ΛΗΨΗΣ ΑΠΟΦΑΣΕΩΝ ΣΧΕΤΙΚΑ ΜΕ ΤΗΝ ΕΠΙΛΟΓΗ ΧΕΙΡΟΥΡΓΙΚΗΣ ΠΡΟΣΕΓΓΙΣΗΣ ΚΑΤΑ ΤΗΝ ΚΑΡΔΙΟΧΕΙΡΟΥΡΓΙΚΗ ΑΠΟΚΑΤΑΣΤΑΣΗΣ ΑΟΡΤΗΣ

Γεώργιος Πιστιώλας[1], Πηνελόπη Σαρρή-Φλωρίδου[1], Ζήσης Κατσάκης-Γιαννάκης, Στέλλα Μπαγντασαριάν[1], Μελτέμ Περεντέ[1], Άννα Γκιουλιάβα, Γιακουμής Μήτος[2], Θεοδώρα Αστέρη[1] , Δέσποινα Σαρρίδου[2]
1 Αναισθησιολογικό Τμήμα, Γ.Ν.Θ. «Γεώργιος Παπανικολάου»
1 Κλινική Αναισθησιολογίας και Εντατικής Θεραπείας, Π.Γ.Ν.Θ. «ΑΧΕΠΑ»

Σκοπός: Η διαχείριση περίπλοκων καρδιοθωρακοχειρουργικών επεμβάσεων που περιλαμβάνουν την ρίζα της αορτής και την ανιούσα αορτή μπορεί να αποδειχθεί ιδιαίτερα απαιτητική. Λεπτομερής προγραμματισμός και κατάλληλη επιλογή χειρουργικής προσέγγισης οδηγεί σε μείωση της νοσηρότητας και θνητότητας. Διεγχειρητική χρήση Διοισοφάγειου Υπερηχογραφίας (Transesophageal Echocardiography – TEE) χρησιμοποιείται καθημερινά κατά τις επεμβάσεις αορτής (1). Σκοπός μας είναι να αναγνωρίσουμε κατά πόσο η χρήση TEE μπορεί να επηρεάσει τη διεγχειρητική λήψη αποφάσεων στο νοσοκομείο μας.

Υλικό & Μέθοδος: Πραγματοποιήθηκε ανασκόπηση όλων των μελετών TEE σε επεμβάσεις αορτής για μία εξάμηνη περίοδο. Καταγράφηκε η προεγχειρητικά προγραμματισμένη χειρουργική προσέγγιση και συγκρίθηκε με την τεχνική που τελικά εφαρμόστηκε με βάση τα διεγχειρητικά ευρήματα από την καθοδήγηση μέσω TEE. Συλλέχθηκαν δεδομένα σχετικά με τους χρόνους εξωσωματικής κυκλοφορίας και aortic cross clamp, όπως και ο συνολικός χειρουργικός χρόνος και η τελική έκβαση.

Αποτελέσματα: Καταγράφηκαν 30 περίπλοκες ανοιχτές επεμβάσεις αορτής. 22 αποτελούσαν προγραμματισμένη αποκατάσταση ανευρύσματος, ενώ 8 ήταν επείγουσες επεμβάσεις αποκατάστασης διαχωρισμού αορτής τύπου Α. 4 από τις επεμβάσεις αντιστοιχούσαν σε περιπλεγμένη αντικατάσταση αορτικής ρίζας με διατήρηση της αορτικής βαλβίδας. Τεχνική Yacoub εφαρμόστηκε σε 3 ασθενείς και τεχνική David σε έναν, ενώ ένας ασθενής υπεβλήθη σε αποκατάσταση θωρακοκοιλιακού ανευρύσματος. TEE πραγματοποιήθηκε σε όλες τις ανωτέρω επεμβάσεις με διεγχειρητικά ευρήματα που οδήγησαν σε τεχνική διατήρησης αορτικής βαλβίδας σε πολλαπλά περιστατικά παρά τον αρχικό χειρουργικό σχεδιασμό. Η διοισοφάγειος υπερηχογραφία αποτελεί σημαντικό διαγνωστικό εργαλείο. Βοηθά στην ακριβή απεικόνιση της ανατομίας και τον ασφαλή υπολογισμό των διαστάσεων σε διάφορα σημεία. Η TEE μπορεί να καθοδηγήσει την τοποθέτηση των κανουλών κατά τις επεμβάσεις αποκατάστασης αορτικού διαχωρισμού (2). Επιπρόσθετα μπορεί να αξιολογηθεί η δομή και λειτουργικότητα της αορτικής βαλβίδας που μπορεί να δράσει επικουρικά στη διεγχειρητική λήψη αποφάσεων (3).

Συμπεράσματα: Η διοισοφάγειος υπερηχογραφία προκρίνει εξατομικευμένη χειρουργική αποκατάσταση μαζί με συντομότερους χρόνους εξωσωματικής κυκλοφορίας και aortic cross clamp. Συνεισφέρει στην ελάττωση διεγχειρητικών και μετεγχειρητικών επιπλοκών, οδηγώντας σε καλύτερη έκβαση.

ΒΙΒΛΙΟΓΡΑΦΙΑ:

1 Nowak-Machen M. The role of transesophageal echocardiography in aortic surgery. Best Pract Res Clin Anaesthesiol. 2016 Sep;30(3):317-29. doi: 10.1016/j.bpa.2016.05.003. Epub 2016 May 14. PMID: 27650342.

2 Ma H, Xiao Z, Shi J, Liu L, Qin C, Guo Y. Aortic arch cannulation with the guidance of transesophageal echocardiography for Stanford type A aortic dissection. J Cardiothorac Surg. 2018 Oct 11;13(1):106. doi: 10.1186/s13019-018-0779-5. PMID: 30309362; PMCID: PMC6182824.

3 Akiyama K, Arisawa S, Ide M, Iwaya M, Naito Y. Intraoperative cardiac assessment with transesophageal echocardiography for decision-making in cardiac anesthesia. Gen Thorac Cardiovasc Surg. 2013 Jun;61(6):320-9. doi: 10.1007/s11748-013-0208-6. Epub 2013 Feb 13. PMID: 23404310.

A41

ΕΝΔΙΑΦΕΡΟΝ ΠΕΡΙΣΤΑΤΙΚΟ ΑΣΘΕΝΟΥΣ ΜΕ ΠΟΛΛΑΠΛΟΥΝ ΜΥΕΛΩΜΑ ΚΑΙ ΧΡΟΝΙΑ ΝΕΦΡΙΚΗ ΝΟΣΟ ΠΟΥ ΕΠΙΒΙΩΣΕ ΜΕΤΑ ΑΠΟ ΛΟΒΕΚΤΟΜΗ ΛΟΓΩ ΚΑΡΚΙΝΟΕΙΔΟΥΣ ΟΓΚΟΥ ΠΝΕΥΜΟΝΑ ΠΟΥ ΕΠΕΠΛΑΚΗ ΜΕ ΕΝΔΟΝΟΣΟΚΟΜΕΙΑΚΗ SARS-COV-2 ΛΟΙΜΩΞΗ

Γεώργιος Πιστιώλας[1], Πηνελόπη Σαρρή-Φλωρίδου, Ζήσης Κατσάκης-Γιαννάκης, Στέλλα Μπαγντασαριάν, Αφροδίτη Μπούτου[3], Μαρία Κωνσταντινίδου4, Γιακουμής Μήτος[2], Θεοδώρα Αστέρη[1], Δέσποινα Σαρρίδου[2]

1 Αναισθησιολογικό Τμήμα, Γ.Ν.Θ. «Γεώργιος Παπανικολάου», 2 Κλινική Αναισθησιολογίας και Εντατικής Θεραπείας, Π.Γ.Ν.Θ. «ΑΧΕΠΑ», 3 Τμήμα Πνευμονολογίας, Π.Γ.Ν.Θ. «Ιπποκράτειο», 4 Τμήμα Πνευμονολογίας, Γ.Ν.Θ. «Γεώργιος Παπανικολάου»

Σκοπός: Πρόκειται για παρουσίαση ασθενούς υψηλού κινδύνου που εκτέθηκε στον SARS-COV-2 μετά από λοβεκτομή πνεύμονα λόγω καρκινοειδούς όγκου. Η νοσηλεία επεπλάκη περαιτέρω με επείγουσα παροχέτευση αιματώματος θώρακα.

Παρουσίαση Περιστατικού: Ασθενής άρρεν 59 ετών, ASA III, προσήλθε με καρκινοειδή όγκο δεξιού μέσου λοβού και προγραμματίστηκε για χειρουργική εξαίρεση. Συννοσηρότητες περιλάμβαναν πολλαπλούν μυέλωμα, υπέρταση, χρόνια νεφρική νόσο και αναιμία. Το προεγχειρητικό μοριακό τεστ για SARS-COV-2 ήταν αρνητικό. Ο ασθενής υπεβλήθη σε ανοιχτή δεξιά μέση λοβεκτομή και λεμφαδενικό καθαρισμό υπό γενική αναισθησία. Η διασωλήνωση και ο αερισμός ενός πνεύμονα ήταν ανεπίπλεκτα. Πραγματοποιήθηκε μεσοπλεύριος νευρικός αποκλεισμός. Ο ασθενής αφυπνίστηκε και αποσωληνώθηκε ευχερώς. Την πρώτη μέρα χρησιμοποιήθηκε ενδοφλέβια αναλγησία με οπιοειδή (PCA). Τη δεύτερη ημέρα, αναγνωρίστηκε μέσω αξονικής τομογραφίας αιμάτωμα θωρακικού τοιχώματος που προοδευτικά επεκτεινόταν. Την τρίτη ημέρα πραγματοποιήθηκε επείγουσα παροχέτευση του αιματώματος χωρίς επιπλοκές. Την πέμπτη ημέρα ο ασθενής βρέθηκε θετικός στον SARS-COV-2. Μεταφέρθηκε στην πνευμονολογική κλινική με ήπια συμπτωματολογία, με ανάγκη οξυγονοθεραπείας (ημέρα έξι). Τη δέκατη ημέρα αφαιρέθηκε ο θωρακοσωλήνας. Ο ασθενής έβαινε βελτιούμενος με κλινικά σημεία που οδήγησαν σε εξιτήριο από το νοσοκομείο τη δέκατη έκτη ημέρα. Η επιπλοκή νοσηλείας με SARS-COV-2 ήταν αρκετά πιθανή κατά την πανδημία (1). Η γενική αναισθησία οδηγεί σε μειωμένη απάντηση στο stress με αναγνωρισμένα ανοσοκατασταλτικά αποτελέσματα που διαρκούν ως και 6 εβδομάδες (2). Στην περίπτωσή μας αυτό περιπλέκεται περαιτέρω από τις συννοσηρότητες του ασθενούς. Η ανοιχτή θωρακοτομή συχνά επιπλέκεται με σοβαρό πόνο, ατελεκτασία και παρατεταμένη νοσηλεία. Συχνά παρουσιάζεται ενδονοσοκομειακή λοίμωξη αναπνευστικού (3). Παρόλο που χρησιμοποιήθηκε πολυπαραγοντική αναλγησία με χρήση περιοχικής αναισθησίας, το θωρακικό αιμάτωμά περιόρισε τις διαθέσιμες επιλογές κατά την επανεπέμβαση.

Συμπέρασμα: Ο ασθενής μας παρουσίαζε πλειάδα παραγόντων που αυξάνουν νοσηρότητα και θνητότητα, ειδικά μετά από SARS-COV-2 λοίμωξη. Γενική αναισθησία και ανοιχτή θωρακοτομή δεν ευνοούν γρήγορη αποθεραπεία και επιπλέκονται συχνά από αναπνευστικές λοιμώξεις. Παρόλα αυτά, ο ασθενής μας ανένηψε και έλαβε εξιτήριο σε καλή κατάσταση.

ΒΙΒΛΙΟΓΡΑΦΙΑ:

1 Villena-Vargas J, Lutton EM, Mynard N, Nasar A, Voza F, Chow O, Lee B, Harrison S, Stiles BM, Port JL, Altorki NK. Safety of lung cancer surgery during COVID-19 in a pandemic epicenter. J Thorac Cardiovasc Surg. 2022 Aug;164(2):378-385. doi: 10.1016/j.jtcvs.2021.11.092. Epub 2022 Mar 1. PMID: 35459540; PMCID: PMC8885108.

2 Chalkias A, Barreto EF, Laou E, Kolonia K, Scheetz MH, Gourgoulianis K, Pantazopoulos I, Xanthos T. A Critical Appraisal of the Effects of Anesthetics on Immune-system Modulation in Critically Ill Patients With COVID-19. Clin Ther. 2021 Mar;43(3):e57-e70. doi: 10.1016/j.clinthera.2021.01.004. Epub 2021 Jan 9. PMID: 33549310; PMCID: PMC7833032.

3 Stoleriu MG, Gerckens M, Hetrodt J, Heiß-Neumann M, Koch I, Stacher-Priehse E, Dinkel J, Behr J, Grützner U, Hatz R. Clinical Course of Three Postoperative Symptomatic COVID-19 Cases in Patients After Lung Lobectomy. Ann Thorac Surg. 2020 Dec;110(6):e461-e463. doi: 10.1016/j.athoracsur.2020.06.001. Epub 2020 Jun 6. PMID: 32522632; PMCID: PMC7833962.

A42

ΓΕΝΙΚΗ ΑΝΑΙΣΘΗΣΙΑ Η ΕΝΣΥΝΕΙΔΗΤΗ ΚΑΤΑΣΤΟΛΗ ΣΤΗ ΔΙΕΝΕΡΓΕΙΑ TAVI

Στάμω Ματιάτου, Μαρίνα Τσούμπα, Ευσταθία Πιστιώλη, Χριστίνα Τάλλιου, Παναγιώτα Γρίβα, Νεφέλη Μοσχοβάκη, Κωνσταντίνα Παναγούλη, Παρασκευή Ματσώτα
Β΄ Πανεπιστημιακή Κλινική Αναισθησιολογίας, Ιατρική Σχολή ΕΚΠΑ, ΠΓΝ «Αττικόν», Αθήνα

Σκοπός: Η διενέργεια διαδερμικής εμφύτευσης αορτικής βαλβίδας (TAVI) αποτελεί θεραπεία εκλογής για τους υπερήλικες ασθενείς με αυξημένο περιεγχειρητικό κίνδυνο. Η βαρύτητα των συγκεκριμένων ασθενών εγείρει πολλαπλά ερωτήματα όσον αφορά την αναισθησιολογική διαχείρισή τους. Η πραγματοποίηση των επεμβάσεων TAVI μπορεί να γίνει υπό γενική αναισθησία ή υπό ενσυνείδητη καταστολή. Στη διεθνή βιβλιογραφία, ωστόσο, δεν υπάρχουν επαρκή στοιχεία από τυχαιοποιημένες προοπτικές μελέτες που να συγκρίνουν τις δύο τεχνικές. Σκοπός είναι να παρουσιάσουμε την εμπειρία μας με τις δύο διαφορετικές αναισθητικές τεχνικές όσον αφορά τη διεγχειρητική και την μετεγχειρητική πορεία των ασθενών που υποβλήθηκαν σε TAVI στο νοσοκομείο μας.

Παρουσίαση περιστατικών: Στο νοσοκομείο μας, πραγματοποιήθηκαν 40 επεμβάσεις TAVI το χρονικό διάστημα 2022-2023, αρχικά, κυρίως υπό γενική αναισθησία, στην πορεία όμως και με ενσυνείδητη καταστολή. Το εφαρμοζόμενο monitoring περιλάμβανε, πέραν του ελάχιστα απαιτούμενου, και επεμβατική μέτρηση της αρτηριακής πίεσης, χρήση συστημάτων pulse contour analysis (CO, CI, SV, SVV, SVI) και παρακολούθηση του διφασματικού δείκτη BIS. Οι δύο τεχνικές εμφάνισαν τόσο πλεονεκτήματα, όσο και μειονεκτήματα. Η γενική αναισθησία παρείχε καλύτερες διεγχειρητικές συνθήκες όπως ακινησία του ασθενούς, ελεγχόμενο αερισμό και διευκόλυνση της χρήσης της διοισοφάγειας υπερηχοκαρδιογραφίας. Όμως, απαιτούσε μεγαλύτερο χρόνο προετοιμασίας των ασθενών και σχετίσθηκε με αυξημένο κίνδυνο υπότασης και αυξημένη ανάγκη χορήγησης αγγειοσυσπαστικών. Από την άλλη, η ενσυνείδητη καταστολή, λόγω δυσκολίας στην τιτλοποίηση των αναισθητικών παραγόντων, ενείχε τον κίνδυνο να μην παρέχονται οι βέλτιστες δυνατές συνθήκες διεγχειρητικά. Όμως, είχε το πλεονέκτημα της άμεσης επικοινωνίας με τον ασθενή, ενώ παρείχε αιμοδυναμική σταθερότητα και ταχύτερη διακίνηση των ασθενών, καθώς και μικρότερο χρόνο παραμονής τους στην καρδιολογική ΜΕΘ.

Συμπέρασμα: Λόγω των πλεονεκτημάτων της κάθε μιας από τις δύο τεχνικές διαπιστώνεται ότι, η γενική αναισθησία αποτέλεσε τεχνική εκλογής στην έναρξη του προγράμματος TAVI, ενώ με την πάροδο του χρόνου και την εξοικείωση με την τεχνική της ενσυνείδητης καταστολής, τα πλεονεκτήματά της την καθιστούν προτιμητέα μέθοδο.

A43

ΔΙΑΧΕΙΡΙΣΗ ΑΣΘΕΝΩΝ ΣΕ ΘΩΡΑΚΟΣΚΟΠΙΚΕΣ ΕΠΕΜΒΑΣΕΙΣ (VATS) ΜΕ ΑΥΤΟΜΑΤΗ ΑΝΑΠΝΟΗ ΚΑΙ ΚΑΤΑΣΤΟΛΗ ΜΕ TCI REMIFENTANIL: ΣΕΙΡΑ ΠΕΡΙΣΤΑΤΙΚΩΝ

Μαριάνθη Περτσικάπα[1], Θωμάς Καντερές[2], Δέσποινα Σαρρίδου[1,3], Έλενα Αργυριάδου[1,3]
1 Τμήμα Αναισθησιολογίας και Εντατικής Θεραπείας ΠΓΝΘ, ΑΧΕΠΑ, 2 Τμημα Καρδιοθωρακοχειρουργικής ΠΓΝΘ, ΑΧΕΠΑ,
3 ΤΜΗΜΑ ΙΑΤΡΙΚΗΣ ΑΠΘ

Σκοπός: Ο σκοπός αυτής της εργασίας είναι η παρουσίαση υψηλού κινδύνου ασθενών που υποβλήθηκαν σε θωρακοσκοπικές επεμβάσεις με αυτόματη αναπνοή και καταστολή.

Παρουσίαση περιστατικών: Πέντε ασθενείς, ASA 4, ηλικίας 70 +/- 15 (τρείς άνδρες και δύο γυναίκες), υπεβλήθησαν σε θωρακοσκοπική επέμβαση (VATS). Αυτές οι επεμβάσεις περιλάμβαναν λήψη βιοψίας υπεζωκότα, λήψη βιοψίας περικαρδίου, και τμηματεκτομή δεξιού κάτω λοβού πνεύμονα. Κατά την άφιξη στην αίθουσα, εφαρμόστηκε το βασικό monitoring, BIS, καπνογράφος, επεμβατική αρτηριακή πίεση και η οξυγόνωση επετεύχθη με απλή μάσκα οξυγόνου στα 15 L/h. Στους ασθενείς αυτούς, η καταστολή (BIS 100-80) με αυτόματη αναπνοή πραγματοποιήθηκε με iv midazolam 1 mg και TCI Remifentanil με τιτλοποίηση από 0.5 ng/ml έως 3 ng/ml. Πολυπαραγοντική αναλγησία χορηγήθηκε με iv Paracetamol 1g και τοπική διήθηση τραύματος με 10 ml 0.75% Ropivacaine σε όλους τους ασθενείς και σε αυτούς που δεν υπήρχε αντένδειξη, χορηγήθηκε επιπλέον iv 40 mg Parecoxib. Η θωρακοσκοπική παρέμβαση ολοκληρώθηκε με επιτυχία στους τέσσερις ασθενείς χωρίς μετατροπή της αναισθησιολογικής τεχνικής σε γενική αναισθησία και μηχανικό αερισμό. Ένας ασθενής διασωληνώθηκε λόγω προυπάρχουσας ταχύπνοιας που δυσχέραινε την χειρουργική τεχνική, παρά το γεγονός οτι ανεχόταν ικανοποιητικά την διαδικασία και ήταν αερομετρικά και αιμοδυναμικά σταθερός. Ο ασθενής αποσωληνώθηκε στην χειρουργική αίθουσα με αιμοδυναμική και αερομετρική σταθερότητα μετά την διόρθωση των παραμέτρων ανταλλαγής αερίων.

Συμπέρασμα: Η τεχνική αυτόματης αναπνοής με καταστολή σε θωρακοσκοπικές επεμβάσεις οδηγεί στην μείωση των επιπλοκών του αναπνευστικού. Επίσης, αποτελεί καλή εναλλακτική λύση για υψηλού κινδύνου ασθενείς που υποβάλλονται σε μικρής βαρύτητας θωρακοσκοπικές επεμβάσεις, με αποφυγή της γενικής αναισθησίας και όλων των επακόλουθων επιπλοκών της. Η μετατροπή σε γενική αναισθησία και εφαρμογή μηχανικού αερισμού σε αυτές τις επεμβάσεις κυμαίνεται από 2% έως 11%. Ένα ενδελεχές αναισθητικό πλάνο με συγκεκριμένα κριτήρια είναι απαραίτητο για την εφαρμογή μιας τέτοιας τεχνικής.

Α44

ΠΕΡΙΕΓΧΕΙΡΗΤΙΚΗ ΔΙΑΧΕΙΡΙΣΗ ΑΣΘΕΝΟΥΣ ΜΕ ΠΝΕΥΜΟΝΙΚΗ ΙΝΩΣΗ ΚΑΙ ΧΡΟΝΙΑ ΝΕΦΡΙΚΗ ΑΝΕΠΑΡΚΕΙΑ, Ο ΟΠΟΙΟΣ ΥΠΕΒΛΗΘΗ ΣΕ ΑΝΑΤΟΜΙΚΗ ΤΜΗΜΑΤΕΚΤΟΜΗ ΔΕΞΙΟΥ ΚΑΤΩ ΛΟΒΟΥ ΠΝΕΥΜΟΝΑ

Μαριάνθη Περτσικάπα[1],Θωμάς Καντερές[2], Ειρήνη Γρουσουζάκου[4], Δέσποινα Σαρρίδου[1,3], Έλενα Αργυριάδου[1,3]
1 Τμήμα Αναισθησιολογίας και Εντατικής Θεραπείας ΠΓΝΘ, ΑΧΕΠΑ, 2 Τμημα Καρδιοθωρακοχειρουργικής ΠΓΝΘ, ΑΧΕΠΑ
3 Τμήμα Ιατρικής ΑΠΘ, 4 Τμήμα Αναισθησιολογίας Α.Ν.Θ Θεαγένειο

Σκοπός: Σκοπός αυτής της εργασίας αποτελεί η παρουσίαση της αναισθησιολογικής διεγχειρητικής διαχείρισης ασθενούς με πνευμονική ίνωση που υπεβλήθη σε ανατομική τμηματεκτομή δεξιού κάτω λοβού.

Παρουσίαση περιστατικού: Άνδρας 73 ετών, ASA 4, με ιστορικό πνευμονικής ίνωσης, αρτηριακής υπέρτασης, στεφανιαίας νόσου, χρόνιας νεφρικής νόσου, παναγγειοπάθειας (stent κοιλιακής αορτής, αγγειοπλαστική δεξιάς κνημιαίας αρτηρίας) και διάγνωση μάζας δεξιού κάτω λοβού πνεύμονα, προγραμματίστηκε για δεξιά κάτω λοβεκτομή πνεύμονα. Προεγχειρητικά έγιναν σπιρομέτρηση (FVC 85 % pred, FEV1 99% pred), διαθωρακικός υπέρηχος καρδιάς (LVEF 63%, ήπια MR), σπινθηρογράφημα καρδιάς (ήπιου βαθμού ισχαιμία πρόσθιου τοιχώματος) και εργαστηριακός έλεγχος (Creatinine 2 mg/dl, K 5.4 mmol/L). Κατά την άφιξη στην χειρουργική αίθουσα, τέθηκε το βασικό monitoring, επεμβατική αρτηριακή πίεση, κεντρικός φλεβικός καθετήρας, BIS και καθετήρας κύστεως. Η εισαγωγή στην αναισθησία έγινε με TCI Propofol/ Remifentanil και iv Rocuronium. Τοποθετήθηκε δίαυλος σωλήνας (λαρυγγοσκοπική εικόνα GRADE 2b κατά Cormack-Lehane). Κατά την διάρκεια της επέμβασης, η αναισθησία διατηρήθηκε με TCI Propofol/ Remifentanil 3/2 ng/ml και η αναλγησία καλύφθηκε με iv 0.5 mg Fentanyl. Ο μηχανικός αερισμός ενός πνεύμονα διήρκησε περίπου δύο ώρες με εφαρμογή Tidal Volume 350 ml, RR 14, FiO2 60%. Ο ασθενής εμφάνισε υπερκαλιαιμία έως 5.8 mmol/L και έλλειμα βάσης -7, τα οποία διορθώθηκαν σύμφωνα με τα τοπικά πρωτόκολλα (φουροσεμίδη, ινσουλίνη, γλυκονικό ασβέστιο). Ο ασθενής κατά την διάρκεια της επέμβασης διατήρησε αιμοδυναμική σταθερότητα και εμφάνισε υπερκαπνία (max PCO2 72 mmHg), για την οποία απαιτήθηκε μηχανικός αερισμός διάρκειας 90 λεπτών στην Μονάδα Εντατικής Θεραπείας. Για μετεγχειρητική αναλγησία χορηγήθηκε iv Paracetamol 1g και τοπική διήθηση τραύματος με 20 ml Ropivacaine 0.375%.

Αποτέλεσμα: Οι ασθενείς με πνευμονική ίνωση αποτελούν μεγάλη πρόκληση, όπου σημαντική είναι η χορήγηση χαμηλού FiO2, χαμηλών αναπνεόμενων όγκων και η περιορισμένη χορήγηση υγρών. Ειδικότερα, το περιστατικό αποτέλεσε πρόκληση λόγω της διεγχειρητικής υπερκαλιαιμίας και των περιορισμών στην μετεγχειρητική αναλγησία, διότι η μορφίνη και τα μη στεροειδή αντιφλεγμονώδη αποτελούν αντένδειξη σε χρόνια νεφρική νόσο.

Α45

ΔΙΕΠΙΣΤΗΜΟΝΙΚΗ ΠΡΟΣΕΓΓΙΣΗ ΤΩΝ ΑΣΘΕΝΩΝ ΣΤΗ ΠΕΡΙΕΓΧΕΙΡΗΤΙΚΗ ΠΕΡΙΟΔΟ

Μιχαηλίδου Ευαγγελία[1], Κούση Κωνσταντίνα[5], Ταπρατζή Ντορίνα[2], Καλουδιώτη Μαρία[2], Βλάχου Μαρία[3], Κουτσίκου Ευαγγελία[3], Φραγκούλης Αλέξανδρος[4]
1 Διευθύντρια ΜΕΘ Ν.Μ. Αγρινίου, 2 Διευθύντριες Αναισθησιολογικού Τμήματος Ν.Μ. Αγρινίου,
3 Επιμελήτριες Ά Αναισθησιολογικού Τμήματος Ν.Μ. Αγρινίου, 4 Ειδικευόμενος Αναισθησιολογικού Τμήματος Ν.Μ. Αγρινίου

Εισαγωγή: Η διεπιστημονική ομάδα στην υγειονομική περίθαλψη, δηλαδή η ομάδα των επαγγελματιών υγείας που συνεργάζονται από κοινού και με ισότιμο τρόπο για την παροχή υπηρεσιών έχει καθιερωθεί πλέον από τους διεθνείς Οργανισμούς (όπως ο Παγκόσμιος Οργανισμός Υγείας) και κρατικούς φορείς σε μια πλειάδα χωρών ως ένας αποτελεσματικός τρόπος για την βελτίωση των υπηρεσιών υγείας.

Σκοπός: Η θεσμοθέτηση συστημάτων εσωτερικής και εξωτερικής αξιολόγησης, βάσει μετρήσιμων στοιχείων, θεωρείται αναγκαία για την περαιτέρω ανάπτυξή της και για τον σκοπό αυτόν έχουν παραχθεί διάφορα μοντέλα Παρέμβασης. Παρόμοια αξιολογείται και η διεπιστημονική εκπαίδευση, που αποτελεί το κύριο προαπαιτούμενο για την προετοιμασία των επαγγελματιών υγείας στον τομέα αυτόν. Οι μηχανισμοί που την επηρεάζουν αφορούν είτε την Εκπαιδευτική Διαδικασία είτε το Πρόγραμμα Εργασίας

Μεθοδολογία: Χρησιμοποιήθηκε και έγινε ανάλυση περιεχομένου - στατιστικών και συγκριτική ιστορική έρευνα διεθνών μελετών δημοσιευμένων τη τελευταία πενταετία στο PUBMED

Αποτελέσματα: Ανευρέθηκαν 73 άρθρα σχετικά με τη διεπιστημονική προσέγγιση στη περιεγχειρητική περίοδο που δημοσιεύθηκαν τη τελευταία πενταετία. Εντέλλει χρησιμοποιήθηκαν 57 από αυτά για την ανασκόπηση μας. Ο λόγος που επιλέχθηκαν τα συγκεκριμένα άρθρα ήταν η στοχευμένη αναφορά τους σε ασθενείς περιεγχειρητικά και απορρίφθηκαν τα υπόλοιπα διότι είτε δεν αφορούσαν τη συγκεκριμένη κατηγορία ασθενών είτε αφορούσαν στοχευμένα άλλα τμήματα του νοσοκομείου. Η μετάβαση από ένα ιατροκεντρικό σύστημα υγείας σε μια νέας μορφής οργάνωση των υπηρεσιών υγείας, που θα δίνει ιδιαίτερη βαρύτητα σε όλες τις παραμέτρους που περιέχει η έννοια της υγείας είναι το στοίχημα της επόμενης δεκαετίας

Συμπεράσματα: Η ανάδειξη της διεπιστημονικής αντίληψης και συνεργασίας σε σημαντική προτεραιότητα για την καλύτερη κατανόηση των φαινομένων της υγείας και της αρρώστιας αλλά και τον αναπροσανατολισμό των υπηρεσιών υγείας έχει τη δυνατότητα να φέρει θεαματικά αποτελέσματα σε όλους τους τομείς και τα επίπεδα του Εθνικού Συστήματος Υγείας.

A46 ΑΝΑΠΤΥΞΗ & ΕΚΠΑΙΔΕΥΣΗ ΜΗ ΤΕΧΝΙΚΩΝ ΔΕΞΙΟΤΗΤΩΝ ΣΤΗΝ ΙΑΤΡΙΚΗ ΚΑΤΑΣΤΡΟΦΩΝ

Μιχαηλίδου Ευαγγελία[1], Μαρούκα Σταματία[4], Ταπρατζή Ντορίνα[2], Καλουδιώτη Μαρία[2], Δήμου Ευγενία[3] & Αγγελόπουλος Παναγιώτης[3]
1 Διευθύντρια ΜΕΘ Ν.Μ. Αγρινίου, 2 Διευθύντριες Αναισθησιολογικού Τμήματος Ν.Μ. Αγρινίου, 3 Ειδικευόμενοι Αναισθησιολογικού Τμήματος Ν.Μ. Αγρινίου, 4 Νοσηλεύτρια ΜΕΘ Ν.Μ. Αγρινίου

Εισαγωγή: Εξαιτίας του δυναμικού περιεχομένου και της φύσης της ιατρικής καταστροφών απαιτείται η κατοχή πολλών και σύνθετων μη τεχνικών δεξιοτήτων οι οποίες μπορούν τόσο να διδαχθούν στη βασική τους μορφή, όσο και να εξασκηθούν, με τη βοήθεια των τεχνολογιών προσομοίωσης. Οι μη τεχνικές δεξιότητες στην ιατρική καταστροφών αφορούν διάφορες κατηγορίες, όπως πχ η αντίληψη της εκάστοτε κρίσιμης κατάστασης, η ταχύτητα λήψης αποφάσεων, η συντονισμένη ομαδική εργασία και ικανότητα άσκησης ηγεσίας. Σκοπός της συγκεκριμένης εργασίας είναι η συγκέντρωση των διαθέσιμων δεδομένων στην ανάπτυξη και εκπαίδευση των μη τεχνικών δεξιοτήτων στην ιατρική καταστροφών κυρίως μέσω προγραμμάτων προσομοίωσης .

Υλικό - Μέθοδοι : Πραγματοποιήθηκε συστηματική αναζήτηση της βιβλιογραφίας της τελευταίας δεκαετίας και συστηματική αξιολόγηση αυτής.

Συμπεράσματα: Με τη ραγδαία εξέλιξη της τεχνολογίας, η διάδοση και εφαρμογή της προσομοίωσης για την τελειοποίηση – ανάπτυξη μη τεχνικών δεξιοτήτων αναμένεται να είναι συνεχώς αυξανόμενη μέχρι στιγμής δεν υπάρχει ξεκάθαρη απόδειξη ότι η εκπαιδευτική προσομοίωση μπορεί να ανατρέψει πλήρως λανθασμένες συμπεριφορές, δεξιότητες, αποφάσεις ή και επιδόσεις. Οι θετικές ερευνητικές ενδείξεις που υπάρχουν καταδεικνύουν την ανάγκη για περισσότερη έρευνα τα επόμενα χρόνια σε αυτήν την κατεύθυνση.

Λέξεις κλειδιά: Προσομοίωση, Μη Τεχνικές Δεξιότητες, ιατρική Καταστροφών, Εκπαίδευση.

A47 Η ΠΕΡΙΕΓΧΕΙΡΗΤΙΚΗ ΙΑΤΡΙΚΗ ΚΑΙ ΤΟ ΦΑΙΝΟΜΕΝΟ DUNNING - KRUGER

Μιχαηλίδου Ευαγγελία[1], Χρυσαυγή Ελένη[4], Βλάχου Μαρία2, Κουτσίκου Ευαγγελία[2], Φραγκούλης Αλέξανδρος[3], Δήμου Ευγενία[3] & Αγγελόπουλος Παναγιώτης[3]
1 Διευθύντρια ΜΕΘ Ν.Μ. Αγρινίου, 2 Επιμελήτριες Ά Αναισθησιολογικού Τμήματος Ν.Μ. Αγρινίου, 3 Ειδικευόμενοι Αναισθησιολογικού Τμήματος Ν.Μ. Αγρινίου, 4 Νοσηλεύτρια ΜΕΘ Ν.Μ. Αγρινίου

Εισαγωγή: Το φαινόμενο Ντάνινγκ–Κρούγκερ είναι μια πολύ συχνή γνωστική διαταραχή στην οποία άτομα περιορισμένων δεξιοτήτων αποκτούν μια ψευδαίσθηση ανωτερότητας, εκτιμώντας εσφαλμένα ότι οι τεχνικές και γνωστικές τους ικανότητες, είναι υψηλές. Αντιθέτως, άνθρωποι με ικανότητες, που γνωρίζουν διεξοδικά ένα ζήτημα είναι γεμάτοι αμφιβολίες, διστάζουν να εκφραστούν και έχουν την τάση να υποτιμούν τις ικανότητές τους. Η λήψη αποφάσεων είναι γενικότερα μια γνωστική διαδικασία επιλογής και δράσης μεταξύ πολλαπλών εναλλακτικών. Ωστόσο, στη περιεγχειρητική ιατρική, η πίεση χρόνου, η κρισιμότητα των κλινικών περιστατικών και τα απροσδόκητα γεγονότα μπορούν να οδηγήσουν σε μια κατάσταση όπου μια φαινομενικά παράλογη επιλογή υπερέχει της ορθολογικής, με καταστρεπτικά αποτελέσματα στην έκβαση της εκάστοτε ιατρικής αποστολής. Κύριος στόχος των εμπλεκόμενων στη περιεγχειρητική ιατρική σε περίοδο ηρεμίας, οφείλει να είναι η προετοιμασία για την τελική διαχείριση της κρίσης διότι αφορά τη ζωή και τον θάνατο. Η ορθότερη γνώση της αποστολής δημιουργεί μικρότερο στρες στους εμπλεκόμενους (Interpol, 2009) και μικρότερη επίδραση του φαινομένου Ντάνινγκ–Κρούγκερ σε προϊστάμενους και υφισταμένους. Οι ηγέτες μπορούν να αναπτύξουν δεξιότητες και να διαχειριστούν το φαινόμενο Ντάνινγκ–Κρούγκερ μέσα από την εκπαίδευση, εμπειρίες, την επίλυση προβλημάτων - διαμάχεων και τη λήψη αποφάσεων με το βέλτιστο αποτέλεσμα και με το μικρότερο κοινωνικό τίμημα.

Συμπεράσματα: Οι επικεφαλείς που θέλουν να είναι όσο το δυνατόν πιο αποτελεσματικοί κατά τη διάρκεια μιας κρίσης και η ομάδα τους να είναι αποτελεσματική , μπορούν να αναπτύξουν τις απαραίτητες δεξιότητες διαχείρισης του φαινομένου Ντάνινγκ–Κρούγκερ όταν οι καιροί είναι ήρεμοι και οι λειτουργίες είναι φυσιολογικές. Απαιτούνται περαιτέρω μελέτες για τον καθορισμό της εκπαίδευσης, για την εξήγηση των μεταβλητών αποτελεσμάτων και για την επιβεβαίωση του κλινικού οφέλους, μέσω της περαιτέρω ανάλυσης του φαινομένου, στοχευμένα στο τομέα της περιεγχειρητικής ιατρικής.

A48

Η ΓΝΩΣΗ, Η ΣΤΑΣΗ ΚΑΙ Η ΑΠΟΨΗ ΤΩΝ ΤΕΤΑΡΤΟΕΤΩΝ ΕΛΛΗΝΩΝ ΦΟΙΤΗΤΩΝ ΙΑΤΡΙΚΗΣ ΓΙΑ ΤΗΝ ΤΕΧΝΗΤΗ ΝΟΗΜΟΣΥΝΗ

Αλεξία Παπαδοπούλου[1], Αθανάσιος Χατζής[1], Διαμάντω Αρέθα[2], Αικατερίνη Τσιάκα[1], Μεταξία Μπαρέκα[1], Μαρία Π. Νταλούκα[1], Ελένη Αρναούτογλου[1]
1 Αναισθησιολογική Κλινική, Πανεπιστημιακό Γενικό Νοσοκομείο Λάρισας, Τμήμα Ιατρικής, Σχολή Επιστημών Υγείας, Πανεπιστήμιο Θεσσαλίας, Λάρισα, 2 Πανεπιστημιακό Νοσοκομείο Πάτρας, Τμήμα Αναισθησιολογίας και Εντατικής Θεραπείας, Ρίο Πάτρα Ελλάδα

Σκοπός: Σκοπό της μελέτης αποτέλεσε η εκτίμηση και η ανάλυση της γνώσης και της στάσης των τεταρτοετών φοιτητών Ιατρικής του Πανεπιστημίου Θεσσαλίας για την τεχνητή νοημοσύνη.

Υλικό και Μέθοδος: Πραγματοποιήθηκε μία ανώνυμη έρευνα στο πλαίσιο των προπτυχιακών μαθημάτων της Αναισθησιολογίας στο τέταρτο έτος στην Ιατρική Σχολή του Πανεπιστημίου Θεσσαλίας (Οκτώβριος 2022). Εκτός από τα βασικά δημογραφικά δεδομένα, η έρευνα περιελάμβανε 19 ερωτήσεις βαθμονομημένες με βάση τους 5 πόντους της κλίμακας Likert. Για τη στατιστική ανάλυση χρησιμοποιήθηκε η περιγραφική στατιστική με τη χρήση συχνοτήτων κατανομής. Τα δεδομένα συνοψίστηκαν σε κανονικές κατανομές με σταθερές αποκλίσεις και παρουσιάστηκαν ως αριθμοί και ποσοστά. Η στατιστική ανάλυση πραγματοποιήθηκε με τα προγράμματα SPSS έκδοση 27 και GraphPad έκδοση 9.4.1.

Αποτελέσματα: Συνολικά 64 φοιτητές συμπλήρωσαν τη μελέτη (ποσοστό ανταπόκρισης 74%). Από αυτούς, 59.4% (n=38) ήταν άνδρες και 40.6% (n=26) ήταν γυναίκες, με μέση ηλικία τα 21.6 έτη. Ο συντελεστής Cronbach's alpha υπολογίστηκε στο 0.75. Παρόλο που οι μισοί φοιτητές (40.6%) δήλωσαν πως «έχουν επαρκείς γνώσεις σχετικά με την τεχνητή νοημοσύνη», η πλειονότητα αυτών διαφώνησαν (42.2%) ή δήλωσαν αναποφάσιστοι (32.8%) σχετικά με το αν «ακολουθούν τις αναδυόμενες τεχνολογίες». Ενδιαφέρον αποτελεί το γεγονός ότι 59.4% των φοιτητών διαφώνησαν ότι «η τεχνητή νοημοσύνη παρέχει χρήσιμες εφαρμογές στο πεδίο της ιατρικής» και 46.9% ότι «η τεχνητή νοημοσύνη θα οδηγήσει σε δραστικές αλλαγές σε κάθε πεδίο της ιατρικής». Κλείνοντας, παρόλο που το 37.5% των φοιτητών συμφώνησαν ότι «η ικανότητα της τεχνητής νοημοσύνης να καταλήγει σε διάγνωση μπορεί να υπερνικήσει την κλινική εμπειρία των ειδικών», 45.3% από αυτούς δήλωσαν αναποφάσιστοι σχετικά με το αν «θα χρησιμοποιούν την τεχνητή νοημοσύνη σε όλες τις ιατρικές αποφάσεις που θα λαμβάνουν στο άμεσο μέλλον».

Συμπεράσματα: Οι φοιτητές ιατρικής φαίνεται να έχουν επαρκείς γνώσεις σχετικά με την τεχνητή νοημοσύνη. Παρόλαυτα δεν ακολουθούν αναδυόμενες τεχνολογίες και δεν πιστεύουν ότι η τεχνητή νοημοσύνη θα επιφέρει δραστικές αλλαγές στο άμεσο μέλλον.

A49

Η IN SITU ΕΚΠΑΙΔΕΥΣΗ ΟΜΑΔΑΣ ΣΕ ΜΗ ΤΕΧΝΙΚΕΣ ΔΕΞΙΟΤΗΤΕΣ ΚΑΙ ΕΡΓΑΛΕΙΑ ΕΠΙΚΟΙΝΩΝΙΑΣ ΜΕ ΤΗ ΜΕΘΟΔΟ «TEA TROLLEY»

Στέλα Αναστασία Άρχοντα, Αμαλία Ντούμα, Παναγιώτης Χατζησταυρίδης, Δημήτρης Κατσαρός, Guram Devadze, Ευφημία Αμπατζιάδη, Αντωνία Δημακοπούλου
ΓΝΑ «Γ. Γεννηματάς»

Σκοπός: Το «Tea Trolley Training» (1) είναι μια καινοτόμος μέθοδος εκπαίδευσης ομάδων κατά το χρόνο και στον χώρο εργασίας (in situ training). Σύμφωνα με τις πρόσφατες οδηγίες των DAS/AAGBI(2) για την εφαρμογή του ανθρώπινου παράγοντα/εργονομίας στην Αναισθησιολογία, συστήνεται εκπαίδευση με μέθοδο «Tea Trolley» στις μη τεχνικές δεξιότητες και τα εργαλεία επικοινωνίας της ομάδος. Σκοπός της μελέτης είναι η διερεύνηση της δυνατότητας εφαρμογής των παραπάνω σε ελληνικό νοσοκομείο.

Υλικό και Μέθοδος: Το ανθρώπινο δυναμικό του τμήματος συμμετείχε στην εκπαίδευση σε μικρές ομάδες. Παρουσιάσθηκαν αναλυτικά και συζητήθηκαν με παραδείγματα οι μη τεχνικές δεξιότητες αναισθησιολόγων (ANTS) και νοσηλευτών αναισθησιολογικού (N-ANTS), επισημάνθηκε η σημασία της εργονομίας στην ασφάλεια των ασθενών, επεξηγήθηκαν και χρησιμοποιήθηκαν τα εργαλεία επικοινωνίας «SBAR», «CUSS», «Closed loop communication» μεταφρασμένα και προσαρμοσμένα στην ελληνική κουλτούρα. Επιπλέον συζητήθηκε η λειτουργία αρχηγού και μελών ομάδος και τα βήματα στην αντιμετώπιση μια κρίσης. Τέλος, οι εκπαιδευόμενοι συμπλήρωσαν ερωτηματολόγιο αξιολόγησης.

Αποτελέσματα: Συμμετείχαν 32 άτομα, 10 ειδικευόμενοι, 11 ειδικευμένοι, 11 νοσηλευτές. 84% αξιολόγησαν ως εξαιρετική την εκπαίδευση, το υλικό, τον εκπαιδευτή και 90% θεώρησαν εξαιρετικά χρήσιμη την παρουσίαση. 22% θεωρεί σχετικά δύσκολη την εφαρμογή των γνώσεων στην κλινική πράξη ενώ 65% αρκετά εφικτή. Συμφώνησαν 100% στη χρήση των νέων εργαλείων επικοινωνίας «CUSS», «Closed loop communication» και στην προσπάθεια εφαρμογής στην πράξη. 47% απάντησε ότι θα εφαρμόσει το "SBAR" σίγουρα μελλοντικά και 37.5% με πολύ μεγάλη πιθανότητα. Ως συχνότερο αίτιο λάθους θεωρήθηκε η κακή επικοινωνία (47%). Ακολουθούν η κόπωση (12.5%), η μη επίγνωση της κατάστασης (9%), η δυσλειτουργική συνεργασία (9%) και η διάσπαση προσοχής (9%).

Συμπεράσματα: Το «Tea Trolley» δίνει τη δυνατότητα να εκπαιδεύσουμε γρήγορα, ευχάριστα, με μικρότερο κόστος, μεγάλο αριθμό ατόμων, ομάδες που δουλεύουν μαζί, στον ρόλο του ανθρώπινο παράγοντα, την βελτίωση της λειτουργία της ομάδας για την ασφάλεια των ασθενών.

ΒΙΒΛΙΟΓΡΑΦΙΑ:

1 O'Farrell, G., McDonald, M. and Kelly, F.E. (2014) "'tea trolley' difficult airway training," Anaesthesia, 70(1), pp. 104–104.

1 Kelly, F.E. et al. (2023) "Implementing human factors in anaesthesia: Guidance for clinicians, departments and Hospitals," Anaesthesia [Preprint]

A50

Η ΣΤΑΣΗ ΚΑΙ Η ΓΝΩΣΗ ΤΩΝ ΕΛΛΗΝΩΝ ΤΕΤΑΡΤΟΕΤΩΝ ΠΡΟΠΤΥΧΙΑΚΩΝ ΦΟΙΤΗΤΩΝ ΙΑΤΡΙΚΗΣ[1] ΓΙΑ ΤΗ ΔΩΡΕΑ ΑΙΜΑΤΟΣ

Αναστασία Κούρτη[1], Μαρία Νταλούκα[1], Αδαμαντία Αρέθα[2], Χριστόφορος Ράρρας[1], Κωνσταντίνος Σταμούλης[1], Μεταξία Μπαρέκα[1], Ελένη Αρναούτογλου[1]
1 Τμήμα Ιατρικής, Πανεπιστήμιο Θεσσαλίας, Πανεπιστημιακό Νοσοκομείο Λάρισας, Αναισθησιολογικό τμήμα, Λάρισα, Ελλάδα,
2 Πανεπιστημιακό Νοσοκομείο Πάτρας, Τμήμα Αναισθησιολογίας και Εντατικής θεραπείας, Ρίο, Πάτρα, Ελλάδα

Σκοπός: Η Ελλάδα δυσκολεύεται στην κάλυψη των υψηλών αναγκών της σε μεταγγίσεις, καθώς η προμήθεια αίματος προέρχεται από εθελοντικές, μη αμειβόμενες δωρεές αίματος (ΔΑ). Η κατάλληλη εκπαίδευση των φοιτητών Ιατρικής (ΦΙ) θα μπορούσε να συμβάλλει θετικά στις ΔΑ. Σκοπός της έρευνας ήταν να εκτιμήσει και να αναλύσει τη γνώση και τη στάση των προπτυχιακών τεταρτοετών φοιτητών ιατρικής του Πανεπιστημίου Θεσσαλίας στη ΔΑ.

Υλικό και μέθοδος: Μια ανώνυμη έρευνα (βασιζόμενη στο ερωτηματολόγιο των Arslaan J. et al.[1]), διενεργήθηκε κατά τη διάρκεια του πρώτου προπτυχιακού μαθήματος Αναισθησιολογίας (Οκτώβριος 2022), μετά τη λήψη συναίνεσης από τους συγγραφείς. Εκτός από τα δημογραφικά στοιχεία, το ερωτηματολόγιο αποτελούταν από 13 ερωτήσεις για τη γνώση των ΦΙ για τις ΔΑ και 11 ερωτήσεις για τη στάση τους απέναντι σε αυτές, με βαθμολόγηση σε κλίμακα Likert 3 βαθμών. Περιγραφικές στατιστικές και συχνότητες χρησιμοποιήθηκαν για στατιστική ανάλυση. Τα δεδομένα παρουσιάζονται ως αναλογία απαντήσεων.

Αποτελέσματα: Συνολικά 91 ΦΙ (65.5% γυναίκες), μέσης ηλικίας 22.6 ετών συμμετείχαν στην έρευνα (ανταπόκριση 82,7%). Περίπου οι μισοί γνώριζαν το κατάλληλο μεσοδιάστημα ανάμεσα σε δύο ΔΑ και την κατάλληλη ηλικία του δότη, όμως μόλις το 21.1% ήξερε τις προϋποθέσεις σωματικού βάρους για ΔΑ. Ενώ το 71.1% γνώριζε τη διαφορά μεταξύ παραγώγων αίματος και ολικού αίματος, μόνο οι μισοί ήταν εξοικειωμένοι με την έννοια της αυτόλογης μετάγγισης. Σε ό,τι αφορά τη στάση τους, η πλειοψηφία των ΦΙ θα δώριζε αίμα και θα ενθάρρυνε και τρίτους να το κάνουν. Το 88.9% επιθυμεί να εκπαιδευτεί στις ΔΑ, αλλά μόνο το 44.4% συμφωνεί με την τρέχουσα εθελοντική πολιτική ΔΑ στην Ελλάδα.

Συμπεράσματα: Οι ΦΙ εμφανίζουν θετική στάση απέναντι στη δωρεά αίματος, με κενά ωστόσο στις γνώσεις τους σχετικά με αυτές. Επομένως, ένα κατάλληλα δομημένο πρόγραμμα σπουδών ίσως βελτιώσει τις γνώσεις τους πάνω στις ΔΑ και συμβάλλει στην ενίσχυση της διάδοσής τους.

ΒΙΒΛΙΟΓΡΑΦΙΑ:

Javaeed, A., R. Kousar, A. Farooq, S. Hina, S. K. Ghauri and T. Tabbasum (2020). «Knowledge, Attitude, and Practice of Blood Donation Among Undergraduate Medical Students in Azad Kashmir.» Cureus 12(4): e7733.

A51

Η ΣΤΑΣΗ ΚΑΙ Η ΓΝΩΣΗ ΤΩΝ ΕΛΛΗΝΩΝ ΤΕΤΑΡΤΟΕΤΩΝ ΠΡΟΠΤΥΧΙΑΚΩΝ ΦΟΙΤΗΤΩΝ ΙΑΤΡΙΚΗΣ[1] ΓΙΑ ΤΗ ΔΩΡΕΑ ΟΡΓΑΝΩΝ

Αλεξία Παπαδοπούλου[1], Μαρία Νταλούκα[1], Αδαμαντία Αρέθα[2], Μαρία Μερμίρη[1], Δήμητρα Παπασπύρου[1], Μεταξία Μπαρέκα[1], Ελένη Αρναούτογλου[1]
1 Τμήμα Ιατρικής, Πανεπιστήμιο Θεσσαλίας, Πανεπιστημιακό Νοσοκομείο Λάρισας, Αναισθησιολογικό τμήμα, Λάρισα, Ελλάδα,
2 Πανεπιστημιακό Νοσοκομείο Πάτρας, Τμήμα Αναισθησιολογίας και Εντατικής Θεραπείας, Ρίο, Πάτρα, Ελλάδα

Σκοπός: Συγκριτικά με τις περισσότερες Ευρωπαϊκές χώρες, το ποσοστό μεταμόσχευσης οργάνων στην Ελλάδα είναι χαμηλό[1]. Η κατάλληλη εκπαίδευση των φοιτητών Ιατρικής (ΦΙ) θα μπορούσε να ενισχύσει τη δωρεά οργάνων (ΔΟ). Σκοπός της έρευνας ήταν να εκτιμήσει και να αναλύσει τη γνώση και τη στάση των προπτυχιακών τεταρτοετών φοιτητών Ιατρικής του Πανεπιστημίου Θεσσαλίας στη ΔΟ.

Υλικά και μέθοδοι: Μια ανώνυμη έρευνα (βασιζόμενη στους Robert P. et al.[2]), διενεργήθηκε κατά τη διάρκεια του πρώτου προπτυχιακού μαθήματος Αναισθησιολογίας (Οκτώβριος 2022), με τη συναίνεση των συγγραφέων. Εκτός από τα δημογραφικά στοιχεία των συμμετεχόντων, το ερωτηματολόγιο αποτελούταν από 17 ερωτήσεις σχετικά με τη γνώση τους για τις ΔΟ και 13 ερωτήσεις σχετικά με τη στάση τους απέναντι σε αυτές, με βαθμολόγηση σε κλίμακα Likert 3 βαθμών. Περιγραφικές στατιστικές και συχνότητες χρησιμοποιήθηκαν για στατιστική ανάλυση. Τα δεδομένα παρουσιάζονται με αναλογία απαντήσεων, ως αριθμοί και ποσοστά.

Αποτελέσματα: Συνολικά 91 ΦΙ (ανταπόκριση 82,7%), μέσης ηλικίας 22.6 ετών, συμμετείχαν στη μελέτη. Αν και το 57.3% γνώριζε πως ο εγκεφαλικά νεκρός ασθενής δεν μπορεί να «επανέλθει στη ζωή», το 67% αγνοούσε πως ο εγκεφαλικά νεκρός θεωρείται νεκρός παρά την καρδιακή λειτουργία. Ενώ οι περισσότεροι γνώριζαν πως κάποιος μπορεί να δώσει συναίνεση για ΔΟ, ωστόσο μόνο το 39.8% ήξερε ότι οι συγγενείς έχουν τον τελευταίο λόγο. Το 74.1% δε γνώριζε για τη ΔΟ μετά από κυκλοφορικό θάνατο. Σε ότι αφορά τη στάση των ΦΙ, το 57.1% θα επιθυμούσε να δωρίσει όργανα μετά το θάνατό του και το 83.5% θα δώριζε έναν νεφρό σε κάποιο αγαπημένο του πρόσωπο. Η πλειοψηφία των ΦΙ θεωρούν σημαντική την προπτυχιακή τους εκπαίδευση σχετικά με τη ΔΟ, όμως την κρίνουν ανεπαρκή.

Συμπεράσματα: Οι γνώσεις των ΦΙ για τη δωρεά οργάνων αποδεικνύονται ανεπαρκείς και εσφαλμένες. Φαίνεται αναγκαία η ανάπτυξη ενός κατάλληλου προγράμματος σπουδών προς βελτίωση της γνώσης και της στάσης των ΦΙ απέναντι στη δωρεά οργάνων.

ΒΙΒΛΙΟΓΡΑΦΙΑ:

1 EDQM. Newsletter Transplant: International figures on donation and transplantation 2021. EDQM 2022:(37)

2 Robert, P., Bégin, F., Ménard-Castonguay, S. et al. Attitude and knowledge of medical students about organ donation-training needs identified from a Canadian survey. BMC Med Educ 2021;21(1):368.

A52

ΠΡΟΛΗΠΤΙΚΗ ΕΝΑΝΤΙ ΠΡΟΦΥΛΑΚΤΙΚΗΣ ΧΟΡΗΓΗΣΗΣ ΟΝΔΑΣΕΤΡΟΝΗΣ ΣΕ ΑΣΘΕΝΕΙΣ ΠΟΥ ΥΠΟΒΑΛΛΟΝΤΑΙ ΣΕ ΛΑΠΑΡΟΣΚΟΠΙΚΗ ΧΟΛΟΚΥΣΤΕΚΤΟΜΗ: ΜΙΑ ΔΙΠΛΗ ΤΥΦΛΗ ΤΥΧΑΙΟΠΟΙΗΜΕΝΗ ΜΕΛΕΤΗ

Πολυξένη Θεοδοσοπούλου[1], Χρυσούλα Στάικου[1], Αργυρώ Φασουλάκη
1 Αρεταίειο Νοσοκομείο

Σκοπός: Προηγούμενες μελέτες έχουν δείξει την αποτελεσματικότητα της ονδασετρόνης έναντι της μετεγχειρητικής ναυτίας και εμέτου (ΜΝΕ). Όμως τα δεδομένα σχετικά με τη χρονική στιγμή χορήγησής σε σχέση με τη χειρουργική επέμβαση παραμένουν ασαφή

Υλικό & Μέθοδος: 121 ασθενείς που υποβλήθηκαν σε λαπαροσκοπική χολοκυστεκτομή έδωσαν συγκατάθεση για συμμετοχή στη μελέτη. Τυχαιοποιημένα κατανεμήθηκαν στο προεγχειρητικό και στο διεγχειρητικό γκρουπ. Στο πρώτο λάμβαναν ενδοφλεβίως 4 mg ονδασετρόνης 1 ώρα προ χειρουργείου ενώ στο δεύτερο λάμβαναν την ίδια ποσότητα 30 λεπτά προ της λήξης του χειρουργείου. Πρωτογενές καταληκτικό σημείο της μελέτης ήταν η ΜΝΕ στις 24 ώρες

Αποτελέσματα: Καμία διαφορά δε βρέθηκε ανάμεσα στις δύο ομάδες ως προς την εμφάνιση ΜΝΕ στις 24 ώρες (1.7% στο προεγχειρητικό γκρουπ, 5.3% στο διεγχειρητικό γκρουπ, p=0.308), ούτε ως προς την εμφάνιση ναυτίας, εμέτου και τάσης προς έμετο στις 24 ώρες μετεγχειρητικά (5.3% στο προεγχειρητικό γκρουπ, 10.5% στο διεγχειρητικό γκρουπ, p= 0.297). Η ένταση του πόνου δε διέφερε στις 2 ομάδες στις χρονικές στιγμές μέτρησης στη ΜΜΑΦ, στις 4, 8 και 24 ώρες μετεγχειρητικά (τα p ήταν 0.961, 0.929, 0.748, 0.883 σε ηρεμία και 0.974, 0.220, 0.235,0.317 μετά από βήχα αντίστοιχα)

Συμπέρασμα: Με βάση το σχεδιασμό της συγκεκριμένης μελέτης, η χορήγηση ονδασετρόνης μια ώρα πριν την εισαγωγή στην αναισθησία δεν αποδείχθηκε ανώτερη της διεγχειρητικής χορήγησης

ΒΙΒΛΙΟΓΡΑΦΙΑ:

Gan TJ, Belani KG, Bergese S, et al. Fourth Consensus Guidelines for the Management of Postoperative Nausea and Vomiting. Anesth Analg 2020; 131:411–448.

Atashkhoei S, Bilehjani E, Fakhari S, et al. Postoperative nausea and vomiting prophylaxis with ondansetron in diagnostic gynecologic laparoscopy: preemptive versus preventive Method. Adv Reprod Sci 2017; 5:1–9

A53

Η ΕΠΙΔΡΑΣΗ ΤΗΣ ΑΛΚΑΛΟΠΟΙΗΜΕΝΗΣ ΛΙΔΟΚΑΪΝΗΣ ΣΤΙΣ ΕΠΙΠΛΟΚΕΣ ΜΕΤΑ ΤΗ ΔΙΑΣΩΛΗΝΩΣΗ, ΟΤΑΝ ΕΓΧΕΕΤΑΙ ΣΤΟΝ ΑΕΡΟΘΑΛΑΜΟ ΤΟΥ ΕΝΔΟΤΡΑΧΕΙΑΚΟΥ ΣΩΛΗΝΑ

Δημήτριος Ιωαννόπουλος, Στυλιανή Καραθανάση, Κλεάνθη Μανίκα, Γεώργιος Γκαντίνας, Ελένη-Ιουλία Τατάκη, Ροδόπη Σαΐτη, Παναγιώτα Μπαμπάλη, Μαρία Κουμπιάδου, Γεώργιος Φραγγεδάκης, Χρυσούλα Ζολινδάκη
Γενικό Νοσοκομείο Νίκαιας Πειραιά «Άγιος Παντελεήμων", Αναισθησιολογικό τμήμα

Σκοπός: Ο βήχας, η κυνάγχη, η δυσφωνία είναι συχνές επιπλοκές μετά από ενδοτραχειακή διασωλήνωση. Μελέτες έχουν δείξει ότι η έγχυση αλκαλοποιημένης λιδοκαΐνης εντός του αεροθαλάμου του ενδοτραχειακού σωλήνα (ΕΤΤ) μειώνει τη συχνότητα εμφάνισής τους. Σκοπός της μελέτης είναι η αξιολόγηση της επίδρασης της αλκαλοποιημένης λιδοκαΐνης στις επιπλοκές αυτές συγκριτικά με την έγχυση αέρα ή φυσιολογικού ορού (N/S).

Υλικό και Μέθοδος: Συμπεριλήφθηκαν 60 ασθενείς, ASA I-III, που υποβλήθηκαν σε προγραμματισμένες χειρουργικές επεμβάσεις υπό γενική αναισθησία (εν εξελίξει προοπτική, μονή-τυφλή, τυχαιοποιημένη, ελεγχόμενη κλινική μελέτη). Οι ασθενείς κατανεμήθηκαν τυχαία σε τρεις ομάδες εγχέοντας μετά τη διασωλήνωση στον αεροθάλαμο του ΕΤΤ αέρα (Ομάδα Α), N/S 0.9% (Ομάδα Β) ή 2ml υδροχλωρική λιδοκαΐνη συν NaHCO3 4,2% (Ομάδα Γ) μέχρι το σημείο όπου δεν υπήρχε διαφυγή αέρα (πίεση αεροθαλάμου 25-30 mmHg). Καταγράφηκε κυρίως η συχνότητα εμφάνισης βήχα κατά την αποδιασωλήνωση και 5' μετά. Καταγράφηκαν επίσης, επιπλέον επεισόδια βήχα, παρουσία κι ένταση κυνάγχης, δυσφωνίας, ναυτίας-εμέτου (PONV). Στη στατιστική ανάλυση χρησιμοποιήθηκαν STATA 13.1, ανάλυση παλινδρόμησης, ανάλυση διακύμανσης και x2test.

Αποτελέσματα: Η συχνότητα του βήχα αμέσως μετά την αποδιασωλήνωση στην Ομάδα Γ ήταν λιγότερο συχνή (Mean: 0.95±1.03) συγκριτικά με την Ομάδα Α (Mean: 1.25±0.97) και Β (Mean: 1.4±1.1), αλλά χωρίς στατιστικά σημαντική διαφορά. Στατιστικά σημαντική μείωση παρατηρήθηκε στην εμφάνιση κυνάγχης 60' [p:0.03, 95%CI: (-2.53, -0,12)] και 24h [p:0.01, 95%CI (0.16, 1.23)] και δυσφωνίας 15' [p:0.02, 95%CI (0.10, 1.08)] μετά την αποδιασωλήνωση στην ομάδα Γ. Καμία στατιστικά σημαντική διαφορά στην ύπαρξη PONV.

Συμπεράσματα: Η έγχυση αλκαλοποιημένης λιδοκαΐνης στον αεροθάλαμο του ΕΤΤ εμφανίζει μείωση της συχνότητας εμφάνισης μετεγχειρητικής κυνάγχης και δυσφωνίας, αλλά δεν έχει στατιστικά σημαντική διαφορά στο μετεγχειρητικό βήχα ή PONV. Μεγαλύτερα δείγματα ασθενών απαιτούνται για καλύτερη τεκμηρίωση.

A54

Η ΕΠΙΔΡΑΣΗ ΤΗΣ ΜΕΘΟΔΟΥ ΕΞΑΣΦΑΛΙΣΗΣ ΤΟΥ ΑΕΡΑΓΩΓΟΥ ΣΤΟ ΣΤΟΜΑΤΟΓΝΑΘΙΚΟ ΣΥΣΤΗΜΑ ΚΑΤΑ ΤΗ ΔΙΑΡΚΕΙΑ ΤΗΣ ΑΝΑΙΣΘΗΣΙΑΣ: ΠΡΟΟΠΤΙΚΗ ΜΕΛΕΤΗ ΠΑΡΑΤΗΡΗΣΗΣ. ΠΑΡΟΥΣΙΑΣΗ ΜΕΘΟΔΟΛΟΓΙΑΣ.

Χριστίνα Ορφανού[1], Μιχάηλ Κούτρης[2], Χρυσούλα Στάικου[1], Κασσιανή Θεοδωράκη[1], Αθανασία Τσαρουχά1
1 Α' Αναισθησιολογική Κλινική, Αρεταίειο Νοσοκομείο, Εθνικό και Καποδιστριακό Πανεπιστήμιο Αθηνών,
2 Clinic of Orofacial Pain and Dysfunction & Oral Health Science, Academic Center for Dentistry Amsterdam (ACTA)

Σκοπός: Η μέθοδος εξασφάλισης του αεραγωγού, κατά τη διάρκεια χορήγησης γενικής αναισθησίας, μπορεί να οδηγήσει σε ανάπτυξη σημείων και συμπτωμάτων κροταφογναθικών διαταραχών είτε βραχυπρόθεσμα είτε στην επιδείνωση της ήδη υπάρχουσας συμπτωματολογίας από το στοματογναθικό σύστημα. Η παρούσα μελέτη είναι μια προοπτική μελέτη παρατήρησης, που σχεδιάστηκε με σκοπό τη διερεύνηση της επίδρασης της κάθε μεθόδου εξασφάλισης του αεραγωγού στο στοματογναθικό σύστημα.

Υλικό & Μέθοδος: Στη μελέτη θα λάβουν μέρος άντρες και γυναίκες, ηλικίας 18-70 ετών, ASA I-III, που πρόκειται να υποβληθούν σε εκλεκτικές επεμβάσεις κοιλίας ή σε γυναικολογικές επεμβάσεις (ανοικτά ή λαπαροσκοπικά), υπό γενική ή περιοχική αναισθησία. Οι ασθενείς θα ταξινομούνται σε κατηγορίες, ως προς την μέθοδο εξασφάλισης του αεραγωγού: 1) αυτόματη αναπνοή, σε επεμβάσεις υπό περιοχική αναισθησία, 2) υποβοηθούμενη ελεγχόμενη αναπνοή, με διασωλήνωση από το στόμα με τη χρήση λαρυγγοσκοπίου Macintosh, 3) υποβοηθούμενη ελεγχόμενη αναπνοή, με διασωλήνωση από το στόμα με τη χρήση βιντεο-λαρυγγοσκοπίου C-Mac, 4) υποβοηθούμενη ελεγχόμενη αναπνοή, με τοποθέτηση λαρυγγικής μάσκας LMA supreme. Προεγχειρητικά και μετεγχειρητικά θα διενεργείται κλινική εξέταση βάσει των διαγνωστικών κριτηρίων για τις κροταφογναθικές διαταραχές (Diagnostic Criteria for Temporomandibular Disorders – DC/TMD) και θα καταγράφονται τα σχετικά σημεία και συμπτώματα που συσχετίζονται με την ανάπτυξη κροταφογναθικών διαταραχών. Σε 30 ημέρες θα διενεργείται τηλεφωνική επικοινωνία και θα καταγράφονται παράμετροι σχετικά με το στοματογναθικό σύστημα και τη λειτουργικότητα της κάτω γνάθου.

Αποτελέσματα: Το πρωτογενές καταληκτικό σημείο της μελέτης θα είναι ο αριθμός των ασθενών που θα αναπτύξουν σημεία και συμπτώματα κροταφογναθικών διαταραχών μετεγχειρητικά το πρώτο 24ωρο και, ειδικότερα, ο αριθμός των ασθενών που θα εμφανίσει ελαττωμένη διάνοιξη στόματος, χωρίς πόνο.

Συμπεράσματα: Τα αποτελέσματα της μελέτης αναμένεται να διαφωτίσουν την επίδραση της εκάστοτε μεθόδου εξασφάλισης του αεραγωγού στο στοματογναθικό σύστημα, που, εάν υπάρχει, θα μπορούσε τελικά και να καθορίσει αυτή καθαυτή την επιλογή της μεθόδου εξασφάλισης του αεραγωγού, όπου είναι εφικτό, ώστε να υπάρχει η λιγότερη δυνατή επιβάρυνση αυτού του συστήματος μετεγχειρητικά.

ΒΙΒΛΙΟΓΡΑΦΙΑ:

1 Akhtar N, Ungureanu N, Cakir S, et al. Temporomandibular joint dysfunction following the use of a supraglottic airway device during general anaesthesia: a prospective observational study. Anaesthesia. 2021;76(11):1511-1517.

2 Talaván-Serna J, Montiel-Company JM, Bellot-Arcís C, Almerich-Silla JM. Implication of general anaesthetic and sedation techniques in temporomandibular joint disorders - a systematic review. J Stomatol Oral Maxillofac Surg. 2017;118(1):40-44.

3 Martin MD, Wilson KJ, Ross BK, Souter K. Intubation risk factors for temporomandibular joint/facial pain. Anesth Prog. 2007;54(3):109-114.

A55

ΑΝΑΙΣΘΗΣΙΑ ΣΕ ΑΣΘΕΝΗ ΜΕ ΣΥΝΔΥΑΣΜΟ ΜΥΟΤΟΝΙΚΗΣ ΔΥΣΤΡΟΦΙΑΣ ΚΑΙ ΠΟΛΛΑΠΛΗΣ ΣΚΛΗΡΥΝΣΗΣ

Ευάγγελος Τσιμπίνος, Σταματίνα Νικολοπούλου, Αικατερίνα Σταματοπούλου, Ελένη Καλπούζου, Περικλής Γιαννακόπουλος, Κωνσταντίνα Ρωμανά
Γ.Ν. ΕΥΑΓΓΕΛΙΣΜΟΣ Αναισθησιολογικό τμήμα

Σκοπός: Η μελέτη της επίδρασης της Αναισθησίας σε ασθενή με μυοτονική δυστροφία

Περιγραφή Περιστατικού: Περιγράφεται η περίπτωση ασθενούς ηλικίας 55 ετών με συνδυασμό μυοτονικής δυστροφίας τύπου 1 και πολλαπλής σκλήρυνσης σε ύφεση ο οποίος υποβλήθηκε σε επέμβαση αποκατάστασης μεγάλης μετεγχειρητικής κοιλιοκήλης. Από το ιστορικό αναφέρεται καρκίνος παχέος εντέρου με μεταστάσεις στο ήπαρ, προηγηθείσα επέμβαση κολεκτομής κατά Hartman, με μόνιμη κολοστομία και λήψη χημειοθεραπείας την οποία διέκοψε ο ασθενής προκειμένου να αποκατασταθεί η κοιλιοκήλη. Η νευρολογική εκτίμηση έδειξε μυοτονική δυστροφία τύπου 1 χωρίς αναπνευστική ανεπάρκεια και πολλαπλή σκλήρυνση σε ύφεση μη χρήζουσα αγωγής. Κατά τον προεγχειρητικό έλεγχο αποφασίστηκε η εξασφάλιση κλίνης ΜΕΘ για μετεγχειρητική παρακολούθηση. Διεγχειρητικά τοποθετήθηκε στον ασθενή standard monitoring, φλεβικός καθετήρας, ηλεκτρόδια βηματοδότη-απινιδιστή, αρτηριακή γραμμή και χορηγήθηκε οντανσετρόνη, μετοκλοπραμίδη και εσομεπραζόλη και η εισαγωγή στην αναισθησία έγινε με προποφόλη (240 mg), φαιντανύλη (3μg/kg), ρεμιφεντανίλη (0.50 μg/kg/min) και ροκουρόνιο 50mg. Κατόπιν τοποθετήθηκε δίαυλος φλεβικός καθετήρας στην δεξιά έσω σφαγίτιδα και νευροδιεγέρτης στο δεξιό ωλένιο νεύρο. Να σημειωθεί ότι η νευροδιέγερση λόγω της μυοτονίας μπορεί να δείξει ψευδώς πάροδο μυοχάλασης. Η διατήρηση της αναισθησίας έγινε με δεσφλουράνιο, ρεμιφεντανίλη (0.25 μg/kg/min) και προποφόλη. Χορηγήθηκε επίσης παρακεταμόλη 1γρ, βαλδεκοξίμπη 40mg και μικρή δόση μορφίνης (3mg) για μετεγχειρητική αναλγησία. Η διασωλήνωση ήταν δύσκολη λόγω μικρού ανοίγματος στόματος, (Cormack Lehane 3) και επετεύχθη με video λαρυγγοσκόπιο. Η επέμβαση διήρκεσε 3.5 ώρες και μετά το τέλος της χορηγήθηκε suggamadex 200mg. Η ανάνηψη του ασθενούς ήταν βραδεία (>30 λεπτά) και ο ασθενής αποσωληνώθηκε μετά την επάνοδο της αναπνοής του και των αντανακλαστικών του φάρυγγα. Κατόπιν οδηγήθηκε στην ΜΕΘ όπου παρέμεινε ένα εικοσιτετράωρο από όπου και εξήλθε έχων καλώς.

Συμπέρασμα: Η μυοτονική δυστροφία DM είναι μια γενετική πάθηση που χαρακτηρίζεται από μυϊκή αδυναμία, μυοτονία (παράταση του χρόνου χαλάρωσης του μυός), διαταραχές κολποκοιλιακής αγωγιμότητας και δυνητικά θανατηφόρες αρρυθμίες, καρδιομυοπάθεια, καρδιακή ανεπάρκεια αναπνευστική ανεπάρκεια και πτωχή προστασία του αεραγωγού. Επίσης προκαλεί δυσφαγία, δυσκαταποσία, διαταραχή της κινητικότητας του γαστρεντερικού που οδηγεί μέχρι και σε ψευδοαπόφραξη, αδυναμία φαρυγγικών μυών με προδιάθεση για εισρόφηση, παράταση μυϊκής χαλάρωσης από τα μη αποπολωτικά μυοχαλαρωτικά, παρατεταμένη καταστολή από οπιοειδή και διαταραγμένη απάντηση στη σουκκινυλχολίνη που μπορεί να προκαλέσει εξεσημασμένη μυϊκή σύσπαση, λαρυγγόσπασμο και τρισμό. Επίσης αναφέρεται δυσκολία διασωλήνωσης. Διακρίνεται σε δύο τύπους 1 και 2 ανάλογα με την κλινική εμφάνιση της μυοτονίας. Ο τύπος 1 εμφανίζεται και σε ήπια μορφή. Οφείλεται σε διαταραχή του γονιδίου της κινάσης της μυοτονικής δυστροφίας (DMPK) στο χρωμόσωμα 19. Η συνύπαρξη μυοτονικής δυστροφίας και πολλαπλής σκλήρυνσης αναφέρεται πολύ σπάνια στην βιβλιογραφία. Στην περίπτωσή μας, η πολλαπλή σκλήρυνση ήταν σε ύφεση, η δε διάγνωση της μυοτονικής δυστροφίας έγινε προ 22 ετών. Οι κίνδυνοι από την χορήγηση αναισθησίας στην μυοτονική δυστροφία είναι πολλοί και απαιτείται η στενή συνεργασία του χειρουργού, αναισθησιολόγου, νευρολόγου και εντατικολόγου για την βέλτιστη αντιμετώπιση του ασθενούς.

ΒΙΒΛΙΟΓΡΑΦΙΑ:

1 Myotonic dystrophy and multiple sclerosis Journal of Neurology volume 213, pages 305–308 (1976), Myotonic Dystrophy Foundation myotonia.org

A56

Η ΕΠΙΔΡΑΣΗ ΤΟΥ ΔΙΕΓΧΕΙΡΗΤΙΚΟΥ ΒΕΛΟΝΙΣΜΟΥ ΤΟΥ ΣΗΜΕΙΟΥ ΠΕΡΙΚΑΡΔΙΟ 6 ΣΤΗ ΜΕΤΕΓΧΕΙΡΗΤΙΚΗ ΝΑΥΤΙΑ ΚΑΙ ΕΜΕΤΟ ΕΠΕΙΤΑ ΑΠΟ ΛΑΠΑΡΟΣΚΟΠΙΚΗ ΧΟΛΟΚΥΣΤΕΚΤΟΜΗ: ΜΙΑ ΤΥΧΑΙΟΠΟΙΗΜΕΝΗ ΔΙΠΛΑ ΤΥΦΛΗ ΜΕΛΕΤΗ.

Θεόφιλος Τσολερίδης[1], Γεώργιος Γεωργούδης[2]
1 Γενικό Νοσοκομείο Ρόδου, Τμήμα Αναισθησιολογίας και Θεραπείας Πόνου
2 Πανεπιστήμιο Δυτικής Αττικής, Σχολή Επιστημών Υγείας και Πρόνοιας, Τμήμα Φυσικοθεραπείας

Σκοπός: Η μετεγχειρητική ναυτία και ο έμετος (PONV), αποτελούν ένα συχνό φαινόμενο. Ο βελονισμός εφαρμόζεται εδώ και αιώνες τόσο για αναλγησία, όσο και για βελτίωση της ποιότητας ζωής του ασθενούς, συμπεριλαμβανομένων και της αντιμετώπισης της ναυτίας και του εμέτου. Αυτή η τυχαιοποιημένη διπλά τυφλή μελέτη, εξετάζει την αντιεμετική ικανότητα του βελονισμού όταν αυτός εφαρμοστεί διεγχειρητικά ως επιπρόσθετη θεραπεία σε συνδυασμό με ενδοφλεβίως χορηγούμενα αντιεμετικά φάρμακα, σε σύγκριση με ασθενείς που λαμβάνουν αποκλειστικά ενδοφλέβια αντιεμετική θεραπεία σε επεμβάσεις λαπαροσκοπικής χολοκυστεκτομής.

Υλικό και Μέθοδος: Επιλέχθηκαν εκατό ασθενείς οι οποίοι τοποθετήθηκαν τυχαιοποιημένα σε δυο ομάδες. Η ομαδοποίηση αυτή κρίθηκε ομοιογενής καθώς δεν υπήρχαν σημαντικές διαφορές όσο αφορά την ηλικία, το φύλο και τη συννοσηρότητα. Η εφαρμογή της αναισθησίας όπως και των χορηγούμενων αντιεμετικών φαρμάκων ήταν προσαρμοσμένη στο ιατρικό ιστορικό του κάθε ασθενή. Στην ομάδα μελέτης, μετά την χορήγηση αναισθησίας και πριν την εφαρμογή πνευμοπεριτονέου, τοποθετήθηκε αμφοτερόπλευρα μια βελόνα 0,25x25mm στο σημείο Περικάρδιο 6 (ΠΕ6) για 20 λεπτά με αρχικά δεξιόστροφη και έπειτα αριστερόστροφη μετακίνηση τους ανά 5 λεπτά και έπειτα εξαγωγή τους. Κύριο στοιχείο μετρήσιμου αποτελέσματος της μελέτης ήταν ο αριθμός των ασθενών που παρουσίασαν PONV εντός 24 ωρών μετά το χειρουργείο. Δευτερεύον στοιχείο μετρήσιμου αποτελέσματος, ήταν ο αριθμός των ασθενών που παρουσίασαν PONV και χρειάστηκαν αντιεμετική θεραπεία και στις δύο ομάδες. Για τη στατιστική μελέτη επιλέχθηκε το Fisher's exact test.

Αποτελέσματα: Παρουσιάστηκαν 8 επεισόδια PONV στην ομάδα μελέτης, έναντι 18 στην ομάδα ελέγχου (p-value=0.03). Σε 2 από τους ασθενείς της ομάδας μελέτης χορηγήθηκε αντιεμετική αγωγή, έναντι 13 της ομάδας ελέγχου (p-value=0.03).

Συμπεράσματα: Ο διεγχειρητικός βελονισμός του ΠΕ6, προσφέρει ένα στατιστικά σημαντικό επιπρόσθετο αντιεμετικό αποτέλεσμα όταν συνδυαστεί με ενδοφλέβια αντιεμετική αγωγή σε ασθενείς που υποβάλλονται σε λαπαροσκοπική χολοκυστεκτομή.

A57

ΝΕΥΡΟΓΕΝΗΣ ΑΝΟΡΕΞΙΑ ΚΑΙ ΧΡΟΝΙΟΣ ΠΟΝΟΣ

Μαρία Ζόζεφιν Νικολοπούλου, Ιωάννα Φραγκούλη, Βασίλειος Φλαμπουράρης Μαρία Κοκολάκη
Αναισθησιολογικό Τμήμα και Ιατρείο Πόνου Γ. Ν. Σισμανόγλειο-Αμαλία Φλέμινγκ Αττικης

Η νεκρογενής ανορεξία είναι μία σοβαρή και δυνητικά απειλητική για τη ζωή διατροφική διαταραχή. Τα αίτια της νευρογενούς ανορεξίας είναι : φάρμακα χημειοθεραπείας, χρήση ναρκωτικών ουσιών, ψυχιατρικά σύνδρομα, ορμονικές διαταραχές, γαστρεντερολογικά μεταβολικά νοσήματα. Τα συμπτώματα της νευρογενούς ανορεξίας είναι: απώλεια της μυϊκής μάζας, κόπωση, ζαλάδες, υποθερμία, αρθραλγίες, συμπτώματα αβιταμίνωσης (ξηροδερμία, θολερότητα επιπεφυκότων), διαταραχές της έμμηνου ρήσης, το αγχώδες σύνδρομο, κατάθλιψη.

Σκοπός: Σκοπός της μελέτης μας ήταν η αντιμετώπιση του χρόνιου πόνου σε άτομα με διάγνωση νευρογενούς ανορεξία.

Υλικό - Μέθοδος: Μελετήσαμε 5 ασθενείς ηλικίας 20-26 ετών, ASA I με χρόνιο πόνο και με διάγνωση νευρογενούς ανορεξία. Δύο ασθενείς έκαναν χρήση ναρκωτικών, δύο ασθενείς είχαν ψυχιατρικό σύνδρομο και ένας είχε κοιλιοκάκη. Οι ασθενείς προσήλθαν στο Ιατρείο Πόνου με έντονο μυοσκελετικό πόνο στις αρθρώσεις, στα χέρια και στη σπονδυλική στήλη. Ο πόνος εκτιμήθηκε με την κλίμακα VAS>9. Οι ασθενείς έλαβαν παρακεταμόλη, αντιφλεγμονώδες και πρεγκαμπαλίνη. Οι ασθενείς ελάμβαναν βενλαφαξίνη 37.5 mg.

Αποτελέσματα: Μετά από 2 εβδομάδες ο πόνος εκτιμήθηκε με την κλίμακα VAS >7 και έγινε τιτλοποίηση της πρεγκαμπαλίνης. Επίσης προστέθηκαν σκευάσματα βιταμινών και ιχνοστοιχείων. Μετά από τέσσερεις (4) εβδομάδες ο πόνος ήταν με την κλίμακα VAS < 5. Μετά από οκτώ (8) εβδομάδες, προστέθηκαν έξι (6) συνεδρίες βελονισμού με στόχο τη ψυχοσωματική ισορροπία.

Συμπεράσματα: Από την βιβλιογραφία φαίνεται πως η αντιμετώπιση του χρόνιου πόνου σε ασθενείς με νευρογενή ανορεξία είναι πολυπαραγοντική και περιλαμβάνει, φαρμακευτική αγωγή, ψυχοθεραπεία, οικογενειακή θεραπεία και διατροφική συμβουλευτική.

ΒΙΒΛΙΟΓΡΑΦΙΑ:

1 Camille Gosseaume,Marika Dicembre,Pauline Bemer,Jean-Claude Melchior,Mouna Hanachi . Somatic complications and nutritional management of anorexia nervosa .J Clin Nutr 2019,28 2-10

Jerome Franques,Laurent Chiche,Stephane Mathis. Sensory neuronopathy revealing severe vitamin deficiency in a patient with anorexia nervosa: an often-forgotten reversible cause. Nutrients 2017,9,281

A58

ΟΞΕΙΑ ΑΝΑΠΝΕΥΣΤΙΚΗ ΑΝΕΠΑΡΚΕΙΑ ΤΥΠΟΥ 2 ΣΕ ΕΔΑΦΟΣ ΣΤΕΝΩΣΗΣ ΤΡΑΧΕΙΑΣ ΜΕΤΑ ΑΠΟ ΤΡΑΧΕΙΟΣΤΟΜΙΑ ΛΟΓΩ ΣΟΒΑΡΗΣ COVID -19 ΛΟΙΜΩΞΗΣ

Μαρία Αναγνωστοπούλου[1], Εμμανουήλ Λιόλιος[2], Πανδώρα Μπέλεση[2], Κων/νος Ππαμιχαήλ[1], Νεκτάριος Αναγνωστόπουλος[3], Βασιλική Ανδρονάδη[4]
1 Αναισθησιολόγος Επιμ.Α ΓΝΝΘΑ «Η Σωτηρία», 2 Ειδικευόμενος Αναισθησιολόγος ΓΝΝΘΑ «Η Σωτηρία»
3 Πνεθμονολόγος Ακαδημαικός Υπότροφος ΓΝΝΘΑ «Η Σωτηρία», 4 Διευθύντρια Αναισθησιολογικού Τμήματος ΓΝΝΘΑ «Η Σωτηρία»

Σκοπός: Παρουσίαση περιστατικού οξείας αναπνευστικής ανεπάρκειας τύπου 2 σε έδαφος στένωσης τραχείας μετά από τραχειοστομία λόγω σοβαρής Covid -19 λοίμωξης

Παρουσίαση: Άνδρας 35 ετών, παθολογικά παχύσαρκος (BMI 40), με ιστορικό υποθυρεοειδισμού, επεισοδίων παροξυσμικής κολπικής μαρμαρυγής και σοβαρής νόσησης από Covid-19 παρουσίαζε από 2 μηνών εικόνα stridor, δύσπνοια προσπαθείας και οιδήματα κάτω άκρων άμφω με εντύπωμα. Εντός ολίγων ωρών από την εισαγωγή του στο νοσοκομείο παρουσίασε επιδείνωση της δύσπνοιας και αναπνευστική ανεπάρκεια. Ετέθη σε Bipap και προγραμματίστηκε επείγουσα άκαμπτη βρογχοσκόπηση υπό γενική αναισθησία. Πριν την έναρξη της βρογχοσκόπησης εμφάνισε ορθόπνοια, χρήση επικουρικών αναπνευστικών μυών, απώλεια ούρων και αποκορεσμό. Λόγω αναπνευστικού arrest έγινε ΚΑΡΠΑ για 1 min και διασωληνώθηκε με boujie με τραχειοσωλήνα No 7,0 (Cormack Lehane 3). Στην ακρόαση του θώρακα διαπιστώθηκαν υγροί ρόγχοι, από τον τραχειοσωλήνα αναρροφήθηκαν αφρώδεις εκκρίσεις και η ακτινογραφία θώρακος είχε εικόνα διηθημάτων άμφω ως επί ΟΠΟ/ARDS. Χορηγήθηκαν 80 mg φουροσεμίδης όπου απέδωσαν 1400ml ούρα. Μετά τη σταθεροποίησή πραγματοποιήθηκε άκαμπτη βρογχοσκόπηση όπου διαπιστώθηκε σοβαρού βαθμού στένωση (>80%) σε απόσταση 2 cm από τις φωνητικές χορδές στο επίπεδο του κρικοειδούς χόνδρου μήκους 2 cm. Η στένωση προκλήθηκε από κάταγμα και πρόπτωση χόνδρινου ημικρικίου στο εσωτερικό του τραχειακού αυλού. Με τη βοήθεια προοδευτικά αυξανόμενης διαμέτρου άκαμπτων σωλήνων έγινε σταδιακή διάνοιξη της στένωσης. Μετά τη διάνοιξη παρατηρήθηκε αστάθεια της τραχείας με τοπική δυναμική σύγκλειση λόγω τραχειομαλάκυνσης στο ύψος της προηγηθείσας τραχειοστομίας. Λόγω της σοβαρής αναπνευστικής ανεπάρκειας αποφασίστηκε η μη τοποθέτηση stent και μετά το πέρας της βρογχοσκόπησης ο ασθενής επαναδιασωληνώθηκε με τραχειοσωλήνα No 8,5 χορηγήθηκε καταστολή, μυοχάλαση και μικρή δόση αγγειοσυσπαστικών. Ο ασθενής τελικά μεταφέρθηκε σε ΜΕΘ για περαιτέρω αντιμετώπιση και παρακολούθηση.

Συμπέρασμα: Η στένωση της τραχείας αποτελεί σοβαρότατη απώτερη επιπλοκή παρατεταμένης διασωλήνωσης και τραχειοστομίας σε ασθενείς μετά από βαριά νόσηση από Covid-19 λοίμωξη.

A59

PROGNOSTIC ROLE OF SIMPLE INFLAMMATORY BIOMARKERS IN PATIENTS WITH SEVERE COVID-19: AN OBSERVATIONAL STUDY

Maria P Ntalouka[1], Ioannis Pantazopoulos[2,3], Alexandros G Brotis[4], Athanasios Pagonis[3], Athanasios Chatzis[1], Paraskevi Kotsi[5], Konstantinos I Gourgoulianis[3], Eleni M Arnaoutoglou[1]
1 Department of Anesthesiology, 2 Department of Emergency Medicine, 3 Department of Respiratory Medicine, 4 Department of Neurosurgery, 5 Department of Transfusion Medicine, Faculty of Medicine, School of Health Sciences, University Hospital of Larissa

Aim: We investigated the utility of on admission inflammatory biomarkers in predicting the outcome in patients suffering from severe COVID-19 infection.

Material and methods: A retrospective study was performed to assess the role of C-reactive protein (CRP), NLR (N/L), dv (derived variation of)-NLR (N/WBC-L), LNR (L/N) and CLR (CRP/L), in predicting the need for high-flow nasal cannula (HFNC) use, admission to Intensive Care Unit (ICU) and death in adult patients with severe COVID-19 who were admitted to the Department of Respiratory Medicine of our hospital from April to September 2021.

Results: One-hundred and fifteen patients (60% males) with a mean age of 57.7 years (±16.3 years) were included. Thirty seven patients (32.2%) required escalation with HFNC, eight patients (7%) were admitted to the ICU and nine patients (7.8%) died. Based on univariate analysis CRP, LNR, dv-NLR, CLR, length of hospitalization (LOH), dyspnoea at presentation and PaO2/FiO2 on admission were independent predictors for oxygen requirements. However, multivariate analysis showed that LNR (OR, 1.686e0-4; 95% CU 6.441e00-8 - 0.441), PaO2/FiO2 on admission (OR, 0.965; 95% CU 0941 - 0.989) and LOH (OR, 1.717; 95% CU 1.274 - 2.314) were the most important predictor for HFNC use. Nasal congestion (OR, 11.5; 95% CI, 1.61 - 82.8) was a unique and independent predictor for ICU admission. As far as death is concerned, univariate analysis identified elevated CRP, high CLR, age, BMI over 30, PaO2/FiO2 on admission and nasal congestion as independent predictors. However, the multivariate analysis pinpointed that obesity (OR, 10.498; 95% CI, 1.107-99.572) remained the most important predictor for death.

Conclusions: LNR and PaO2/FiO2 on admission could be used to timely identify patients requiring HFNC during hospitalization, while obesity could serve as an independent predictor of death. Nasal congestion seems to be a unique predictor for ICU admission.

Συμπέρασμα: Η στένωση της τραχείας αποτελεί σοβαρότατη απώτερη επιπλοκή παρατεταμένης διασωλήνωσης και τραχειοστομίας σε ασθενείς μετά από βαριά νόσηση από Covid-19 λοίμωξη.

A60

ΑΝΑΙΣΘΗΣΙΟΛΟΓΙΚΗ ΔΙΑΧΕΙΡΗΣΗ ΑΣΘΕΝΟΥΣ ΜΕ ΟΜΟΚΥΣΤΕΪΝΑΙΜΙΑ ΣΕ ΕΠΕΜΒΑΣΗ ΟΛΙΚΗΣ ΑΡΘΡΟΠΛΑΣΤΙΚΗΣ ΓΟΝΑΤΟΣ

Στέλα Αναστασία Άρχοντα, Χαρίδημος Τσιμπιδάκης, Δημήτρης Κατσαρός, Άννα Παναγιώτου
ΓΝΑ «Γ. Γεννηματάς»

Σκοπός: Η ομοκυστεϊναιμία είναι νόσος που χαρακτηρίζεται από αυξημένα επίπεδα ομοκυστεΐνης στον ορό και σχετίζεται με αυξημένο κίνδυνο θρομβοεμβολών και αρτηριοσκλήρυνσης. Τα αίτια της νόσου συμπεριλαμβάνουν γενετικούς παράγοντες, νοσήματα όπως η νεφρική ανεπάρκεια και ο υποθυρεοειδισμός, φάρμακα όπως είναι τα από του στόματος αντισυλληπτικά και η μεθοτρεξάτη και τέλος συνήθειες όπως το κάπνισμα. Θεωρείται λοιπόν χρήσιμη η παρουσίαση της αναισθησιολογικής διαχείρισης ασθενούς με ομοκυστεϊναιμία καθώς διατρέχει αυξημένο κίνδυνο για περιεγχειρητικές και διεγχειρητικές θρομβώσεις που μπορούν να μειωθούν με σωστή αναισθησιολογική τεχνική.

Παρουσίαση περιστατικού: Ασθενής 52 ετών, θήλυ, 94 κιλά, METS>4, προσήλθε για χειρουργείο ολικής αρθροπλαστικής γόνατος. Στο ατομικό της ιστορικό καταγράφονται ομοκυστεϊναιμία και δύο επεισόδια εν τω βάθει φλεβοθρόμβωσης στο δεξί κάτω άκρο. Αναφέρονται επίσης επεισόδια ταχυκαρδίας, πλήρως ελεγχόμενα κατά την προσέλευση στον προεγχειρητικό έλεγχο. Η ασθενής προσκόμισε επίσης καρδιολογικό έλεγχο, όπου θεωρήθηκε υψηλού θρομβωτικού κινδύνου και μετρίου κινδύνου για καρδιαγγειακά συμβάματα. Στο χειρουργικό της ιστορικό είχε τρεις καισαρικές επεμβάσεις. Η φαρμακευτική της αγωγή περιλάμβανε: apixaban 5mg (1*2), bisoprolol 25mg (1-0-0), omeprazol 20mg. Περιεγχειρητικά το eliquis αντικαταστάθηκε με enoxaparin 0.8 IU. Διεγχειρητικά ζητήθηκε από τους ορθοπεδικούς χειρούργους η αποφυγή χρήσης tourniquet κατά τη διάρκεια του χειρουργείου. Αναισθησιολογικά, επιπλέον του standard monitoring, χρησιμοποιήσαμε αρτηριακή γραμμή και Flotrac/Vigileo. Αποφεύχθηκε η χρήση N2O καθώς φαίνεται να αυξάνει τα επίπεδα της ομοκυστεΐνης. Τοποθετήθηκαν κάλτσες διαβαθμισμένης συμπίεσης. Χορηγήθηκαν κρυσταλλοειδή διαλύματα με στόχο την διατήρηση καλής ενυδάτωσης, πίεσης και καλής καρδιακής παροχής. Αποφεύχθηκαν τα μακράς δράσης οπιοειδή με στόχο την γρήγορη κινητοποίηση της ασθενούς. Με το πέρας του χειρουργείου διενεργήθηκε ισχιακός περιφερικός αποκλεισμός για μετεγχειρητική αναλγησία και αγγειοδιαστολή. Η ασθενής παρουσίασε ομαλή μετεγχειρητική πορεία, χωρίς θρομβοεμβολικά επεισόδια.

Συμπέρασμα: Η περιεγχειρητική περίοδος για τους ασθενείς με ομοκυστεϊναιμία θεωρείται περίοδος αυξημένου θρομβοεμβολικού κινδύνου. Οι ασθενείς αυτοί μπορούν να έχουν ομαλή ανάρρωση αν κατανοήσουμε τους μηχανισμούς της νόσου, προετοιμάσουμε σωστά τον ασθενή και προσαρμόσουμε κατάλληλα την αναισθησιολογική μας τεχνική.

A61

ΚΑΚΟΗΘΕΣ ΝΕΥΡΟΛΗΠΤΙΚΟ ΣΥΝΔΡΟΜΟ ΣΕ ΑΣΘΕΝΗ ΜΕΤΕΓΧΕΙΡΗΤΙΚΑ

Τομαρά Ελένη[1], Γκίκα Αθανασία[2], Γεωργιτσογιαννάκος Πέτρος[3]
1 Επιμελήτρια Β Αναισθησιολογικού Τμήματος ,Ιπποκράτειο Γ.Ν.Α.,Αθήνα, 2 Ειδικευόμενη Αναισθησιολογικού Τμήματος, Ιπποκράτειο Γ.Ν.Α.,Αθήνα, 3 Επιμελητής Β Αναισθησιολογικού Τμήματος,Ιπποκράτειο Γ.Ν.Α.,Αθηνών

Σκοπός: Το κακόηθες νευροληπτικό σύνδρομο, είναι ένα σπάνιο σύνδρομο που σχετίζεται με τη χρήση αντιψυχωσικών παραγόντων και άλλων αντιντοπαμινεργικών ουσιών. Η έγκαιρη διάγνωση είναι πρόκληση, αν λάβουμε υπ' όψην την αύξηση των ασθενών που λαμβάνουν θεραπεία με αντιψυχωσικούς παράγοντες και χρίζουν αναισθησιολογικής υποστήριξης.

Υλικό & Μέθοδος: Ασθενής ηλικίας 58 ετών προσήλθε για ερευνητική λαπαροτομία με όγκο πυέλου. Από το ατομικό ιστορικό η ασθενής λάμβανε θεραπεία για υποθυρεοειδισμό (ήταν ευθυρεοειδική) και για διπολική διαταραχή. Σε συνεννόηση με τον ψυχίατρο που την παρακολουθούσε, έγινε η τροποποίηση της αγωγής της. Έτσι την μέρα πριν το χειρουργείο έλαβε stedon 5mg, Villamos (olanzapine) 2,5 mg, depakine 200mg και akineton (biperiden) 5mg το βράδυ. Η ασθενής ήταν καπνίστρια 30pys ενώ είχε υποβληθεί δεν είχε λάβει ξανά αναισθησία. Η επικοινωνία κατά τον προεγχειρητικό έλεγχο ήταν δυσχερής. Από τον εργαστηριακό έλεγχο δεν υπήρχαν ιδιαίτερα ευρήματα εκτός από την χαμηλή αιμοσφαιρίνη (hct 27%). Για μετεγχειρητική αναλγησία, αποφασίσαμε να τοποθετήσουμε επισκληρίδιο καθετήρα, ώστε να περιορίσουμε τη χρήση οπιοειδών. Κατά την προετοιμασία χορηγήθηκε μετοκλοπραμίδη 10mg iv και σιμετιδίνη 200mg iv. Η εισαγωγή στην αναισθησία έγινε με fentanyl 100mcg, propofol 150mg και esmeron 60mg. Αφού έγινε η διασωλήνωση ετέθη αρτηριακός καθετήρας, στην αριστερή κερκιδική αρτηρία για συνεχή παρακολούθηση της Α.Π., κεντρική γραμμή, στη δεξιά σφαγίτιδα και θερμόμετρο στον οισοφάγο. Κατά την εισαγωγή η Α.Π. ήταν 140/85mmHg, 85bpm, 99% spO2 και θερμοκρασία 36,9 βαθμούς κελσίου. Δύο ώρες αργότερα αφού η ασθενής είχε λάβει μια μονάδα RBC λόγω πτώσης της αιμοσφαιρίνης και ετέθη σε στάγδην χορήγηση φαινυλεφρίνης λόγω πτώσης της Α.Π. κι ενώ είχε ικανοποιητική διούρηση και στα γαλακτικό οξύ στο 1,5, συνέχιζε να έχει θερμοκρασία περίπου 37,2 βαθμού κελσίου. Η επέμβαση ολοκληρώθηκε στις δύο και μισή ώρες. Κατά την αφύπνιση, η ασθενής αντιδρούσε στα λεκτικά ερεθίσματα με άνοιγμα των οφθαλμών χωρίς όμως να έχει δική της αναπνοή και γι'αυτό μεταφέρθηκε διασωληνωμένη στη ΜΑΦ. Την επόμενη μέρα αποσωληνώθηκε και για αναλγησία έλαβε 1mg μορφίνης επισκληριδίως και 3 ml N/R 0,1%. Η ασθενής ήταν αιμοδυναμικά σταθερή και μεταφέρθηκε στο θάλαμο. Τη δεύτερη μετεγχειρητική μέρα η ασθενής παρουσίασε υπερθερμία (38 βαθμούς κελσίου), αυχενική δυσκαμψία με οπισθότονο, δυσκολία στην αναπνοή λόγω muscle rigidity και μειωμένο επίπεδο συνείδησης. Ακολούθησε οσφυονωτιαία παρακέντηση και λήψη εγκεφαλονωτιαίου για καλλιέργεια, η οποία ήταν αρνητική, ενώ στον απεικονιστικό έλεγχο με αξονική εγκεφάλου, δεν υπήρχαν ευρήματα. Από τα εργαστηριακά ευρήματα η ασθενής παρουσίασε ήπια μεταβολική οξέωση. Έγινε διακοπή της αγωγής που λάμβανε η ασθενής και της μετοκλοπραμίδης που λάμβανε για αντιεμετική αγωγή και υποστήριξη με υγρά και αντιπυρετική αγωγή. Η ασθενής παρουσίασε σταδιακά βελτίωση χωρίς να χρειαστεί περαιτέρω υποστήριξη. Η διάγνωση τέθηκε αποκλείοντας άλλους παράγοντες υπεύθυνους για τη συγκεκριμένη κλινική εικόνα και από την κλινική βελτίωση όταν αποσύραμε τους παράγοντες έκλυσης.

Συμπεράσματα: Το κακόηθες νευροληπτικό σύνδρομο είναι μια σπάνια κλινική εικόνα, η οποία χρειάζεται υψηλό δείκτη υποψίας καθώς δεν υπάρχουν ειδικές εξετάσεις κάτι που κάνει δύσκολη τη διάγνωσή του. Η θεραπεία του είναι η χορήγηση δαντρολενίου.

ΒΙΒΛΙΟΓΡΑΦΙΑ:

1 Rev Esp Anestesiol Reanim (Engl Ed). 2022 Jun-Jul;69(6):364-367. doi: 10.1016/j.redare.2022.06.004. Epub 2022 Jun 24.

2 J Psychoactive Drugs. 2022 Jul-Aug;54(3):284-293. doi: 10.1080/02791072.2021.1957188. Epub 2021 Aug 2.

3 Nursing. 2020 Apr;50(4):32-38. doi: 10.1097/01.NURSE.0000657056.57969.11.PMID: 32195873

A62

ΠΕΡΙΕΓΧΕΙΡΗΤΙΚΗ ΔΙΑΧΕΙΡΙΣΗ ΑΣΘΕΝΟΥΣ ΜΕ ΑΝΑΙΜΙΑ ΚΑΙ ΨΥΧΡΟΣΥΓΚΟΛΛΗΤΙΝΕΣ ΠΟΥ ΠΡΟΣΕΡΧΕΤΑΙ ΓΙΑ ΧΕΙΡΟΥΡΓΙΚΗ ΕΞΑΙΡΕΣΗ ΧΩΡΟΚΑΤΑΚΤΗΤΙΚΗΣ ΕΞΕΡΓΑΣΙΑΣ Θ9 ΣΠΟΝΔΥΛΟΥ ΚΑΙ ΣΠΟΝΔΥΛΟΔΕΣΙΑ

Μυρτώ Πηλακούτα Δεπασκουάλε[1], Δημήτριος Κατσαρός[1], Γεώργιος Γεωργουλής[2], Αντωνία Δημακοπούλου[1]
1 Αναισθησιολογικό Τμήμα, Γ.Ν.Α Γ. Γεννηματάς, Αθήνα, 2 Νευροχειρουργική Κλινική, Γ.Ν.Α Γ.Γεννηματάς, Αθήνα

Σκοπός: Ανάδειξη της αναισθησιολογικής διαχείρισης ασθενούς με ψυχροσυγκολλητίνες που πρόκειται να υποβληθεί σε μεγάλης διάρκειας και υψηλού αιμορραγικού κινδύνου χειρουργική επέμβαση.

Παρουσίαση περιστατικού: Ασθενής 55 ετών με χωροκατακτητική εξεργασία Θ9 σπονδύλου και πιεστικά φαινόμενα επί του νωτιαίου σάκου αξιολογήθηκε προεγχειρητικά με σκοπό να υποβληθεί σε χειρουργική εξαίρεση της εξεργασίας και σπονδυλοδεσία. Η νόσος άρχεται από 2 μηνών με αιμωδίες κάτω άκρων ενώ από 20ημέρου εμφάνισε παραπάρεση και διαταραχές ούρησης και κενώσεων. Από έλεγχο με MRI αναδείχθηκαν πολλαπλές οστεολυτικές αλλοιώσεις στους Θ9,Ο1,Ο2 και Ο3 σπονδύλους με πιθανότερη διάγνωση την αιμαγγειωμάτωση. Από το ατομικό αναμνηστικό καπνιστής (40py), αρτηριακή υπέρταση, και αναφερόμενη ετερόζυγη μεσογειακή αναιμία. Η πρώτη μέτρηση του αιματοκρίτη ήταν 6,2%. Στον επανέλεγχο διαπιστώθηκε από το αιματολογικό εργαστήριο η παρουσία ψυχροσυγκολλητινών (για την οποία ο ασθενής δεν είχε υποβληθεί σε καμία διερεύνηση) και χρησιμοποιήθηκε τροποποιημένη μέθοδος για την μέτρηση του αιματοκρίτη ο οποίος ήταν 34%, ενώ η υπηρεσία αιμοδοσίας αντιμετώπιζε δυσκολία στην διασταύρωση του αίματος του. Η αρχική σκέψη για χρήση συσκευής αυτομετάγγισης απορρίφθηκε λόγω του κινδύνου αιμόλυσης. Σχεδιάστηκε εκ νέου αναισθησιολογικό πλάνο το οποίο περιλάμβανε την εξασφάλιση 4 μονάδων συμπυκωμένων ερυθρών(ΜΣΕ) πριν την έναρξη του χειρουργείου κατόπιν συνεννόησης με τους θεράποντες νευροχειρουργούς και εκτίμησης του αιμορραγικού κινδύνου. Χορηγήθηκε 1g τρανεξαμικού οξέος. Η χορήγηση όλων των ενδοφλέβιων εγχύσεων έγινε αποκλειστικά μέσω συσκευής θέρμανσης υγρών ενώ ταυτόχρονα εφαρμόσθηκε θερμαινόμενη κουβέρτα στα εκτεθειμένα μέρη του σώματος του ασθενούς. Συνολικά χορηγήθηκαν 2 ΜΣΕ ενώ ο μετεγχειρητικός αιματοκρίτης διατηρήθηκε στο 31%. Μετά την ολοκλήρωση της μετεγχειρητικής παρακολούθησης παραπέμφθηκε άμεσα για διευρεύνηση πιθανού αιματολογικού νοσήματος.

Συμπέρασμα: Η ανεύρεση ψυχροσυγκολλητινών στον προεγχειρητικό έλεγχο ενός ασθενούς δεν είναι συχνή ωστόσο οφείλουμε να αναγνωρίζουμε τις κλινικές της προεκτάσεις και να λαμβάνουμε τα απαραίτητα μέτρα για την τροποποίηση του συνήθους αναισθησιολογικού πλάνου προς αποφυγή καταστροφικής αιμόλυσης αλλά και για άμεση παραπομπή του ασθενούς για αιματολογικό έλεγχο.

A63

ΠΕΡΙΕΓΧΕΙΡΗΤΙΚΗ ΔΙΑΧΕΙΡΙΣΗ ΠΟΛΥΤΡΑΥΜΑΤΙΑ ΑΣΘΕΝΟΥΣ ΜΕ ΔΙΑΤΟΜΗ ΝΩΤΙΑΙΟΥ ΜΥΕΛΟΥ ΛΟΓΩ ΣΥΝΤΡΙΠΤΙΚΟΥ ΚΑΤΑΓΜΑΤΟΣ Θ5-Θ6 ΣΠΟΝΔΥΛΟΥ ΚΑΙ ΑΝΑΠΝΕΥΣΤΙΚΗ ΑΝΕΠΑΡΚΕΙΑ.

Μυρτώ Πηλακούτα Δεπασκουάλε[1], Δημήτριος Κατσαρός, Κυριάκος Παπακωνσταντίνου[2], Νικόλαος Παιδακάκος[2], Αντωνία Δημακοπούλου[1]
1 Αναισθησιολογικό Τμήμα, Γ.Ν.Α Γ. Γεννηματάς, Αθήνα, 2 Νευροχειρουργική Κλινική, Γ.Ν.Α Γ.Γεννηματάς, Αθήνα

Σκοπός: Ανάδειξη της σημασίας της διεπιστημονικής προσέγγισης και του σχεδιασμού κατάλληλου θεραπευτικού πλάνου για τον πολυτραυματία ασθενή με τραυματική κάκωση σπονδυλικής στήλης.

Παρουσίαση περιστατικού: Πολυτραυματίας 47ετών εισάγεται στην Νευροχειρουργική Μονάδα Αυξημένης Φροντίδας μετά από τροχαίο ατύχημα με δίκυκλο. Η ασθενής εμφάνιζε παραπληγία, αδυναμία κοιλιακών μυών, απουσία τόνου σφιγκτήρων. Από τον απεικονιστικό έλεγχο διαπιστώθηκε συντριπτικό κάταγμα Θ5-Θ6 σπονδύλου με παρεκτόπιση και διατομή του νωτιαίου μυελού, πνευμοθώρακας άμφω και πνευμομεσοθωράκιο τα οποία παροχετεύθηκαν με 2 bullau. Η ασθενής έχρηζε χειρουργικής σταθεροποίησης της σπονδυλικής της στήλης ώστόσο από την απεικόνιση προέκυπτε ότι οστικές παρασχίδες βρίσκονταν πολύ κοντά στην κατιούσα θωρακική αορτή με υπαρκτό τον κίνδυνο του τραυματισμού της σε κάθε μετακίνηση. Αποφασίσθηκε η τοποθέτηση stent από καρδιοχειρουργό πριν την διενέργεια της σπονδυλοδεσίας. Εν τω μεταξύ η ασθενής εμφάνιζε προοδευτικά επιδεινούμενη αναπνευστική λειτουργία PO2=66mmHg σε μάσκα μη επανεισπνοής. Μεταφέρθηκε στο χειρουργείο διασωληνώθηκε και τοποθετήθηκε σε πρηνή θέση. Εφαρμόσθηκε προχωρημένο αιμοδυναμικό monitoring με Hemosphere HPI για πρόβλεψη και έγκαιρη αντιμετώπιση της διεγχειρητικής υπότασης. Χορηγήθηκε 1g τρανεξαμικού οξέος για πρόληψη της διεγχειρητικής αιμορραγίας. Έγινε ολική ενδοφέβια αναισθησια με TCI προποφόλη, ρεμιφεντανύλη και προσθήκη δεξμεδετομιδίνης λόγω αυξημένων αναγκών με βάση το PSI. Για την επίτευξη προστατευτικού αερισμού χρησιμοποιήθηκε PCV μοντέλο με DPmax=15cmH2O, Pplateaumax=30cmH2O. Σταδιακά βελτιώθηκε αναπνευστικά και το FIO2 μειώθηκε στο 40% ενώ η compliance στην πρηνή θέση ήταν 45ml/cmH2O. Σε συνολικό χρόνο χειρουργείου 11,5ώρες, η ασθενής έλαβε 5λίτρα κρυσταλλοειδών και 3μονάδες συμπυκνωμένων ερυθρών. Παρέμεινε αιμοδυναμικά σταθερή χωρίς χρήση αγγειοσυσπαστικών ενώ το τελευταίο της αέριο αίματος pH=7.38, pO2=130mmHg, pCO2=41mmHg, HCO3-=24mmol/L, lac 0.8mmol/L, hct=32%. Μεταφέρθηκε διασωληνωμένη στην Μονάδα Εντατικής θεραπείας για σταδιακό απογαλακτισμό από τον αναπνευστήρα.

Συμπέρασμα: Η διεπιστημονική προσέγγιση είναι απαραίτητη ώστε να τεθούν προτεραιότητες στην αντιμετώπιση της παθολογίας του πολυτραυματία ασθενούς ενώ παράλληλα η αναισθησιολογική διαχείριση είναι καθοριστική για την βελτιστοποίηση της κλινικής κατάστασης του ασθενούς τόσο διεγχειρητικά όσο και για την μετέπειτα μετεγχειρητική του πορεία.

A64

A PROTOCOL FOR LAPAROSCOPIC LIVER SURGERY ACCORDING TO THE GUIDELINES OF THE ERAS SOCIETY – INITIAL EXPERIENCE FROM IASO THESSALIAS

Despoina Liotiri[1], Alexandros Diamantis[2], Eleni Sioka[2], Georgia Stamatiou[1], Dimitrios Zacharoulis[3]
1 Department of Anaesthesiology, IASO Thessalias, Larissa, Greece, 2 Department of Surgery, IASO Thessalias, Larissa, Greece
3 Department of Surgery, University of Thessaly, Larissa, Greece

Purpose: Since the first publication of Enhanced Recovery After Surgery (ERAS) guidelines for liver surgery in 2016, several publications have shown that implementation of ERAS guidelines in liver surgery improves outcomes1. ERAS society has also published separate guidelines for the anaesthesia practice.2 We combined and transferred these recommendations to the perioperative care of our laparoscopic liver patients, and we present our initial experience.

Case presentation: An ERAS protocol for laparoscopic liver surgery was developed according to ERAS society recommendations. This protocol (Figure 1) was applied to 3 consecutive patients undergoing laparoscopic liver metastasectomy. A multimodal and multidisciplinary approach was followed. Informed consent obtained from all patients. All patients tolerated liquid diet and were able to mobilise and cooperate with respiratory physiotherapy on the same day after the operation. Median length of stay was 2 (range 2 - 4) days. None of the patients re-admitted to the hospital within 30 days of the operation. None of the patients experienced any postoperative complications. All patients were very satisfied with the care they received. Compliance with the protocol was 100% for all patients.

Conclusion: The transfer of the principles of Enhanced Recovery to liver surgery is feasible with the potential to improve patient outcomes. Key to the successful implementation of a new ERAS protocol is a multidisciplinary approach with involvement of all different team members.

REFERENCES

1 Melloul E, Hübner M, Scott M et al. Guidelines for Perioperative Care for Liver Surgery: Enhanced Recovery After Surgery (ERAS) Society Recommendations. World Journal of Surgery 2016; 40: 2425–2440.

2 Feldheiser E, Aziz O, Baldini G et al. Enhanced Recovery After Surgery (ERAS) for gastrointestinalsurgery, part 2: consensus statement for anaesthesia practice. Acta Anaesthesiologica Scandinavica 2016; 60: 289–334.

Figure 1.
ERAS protocol for laparoscopic liver surgery
TIVA:Total Intravenous Anaesthesia, DOA: Depth of Anaesthesia Monitor, CVP: Central Venous Pressure, SVV: Stroke Volume Variation, IVC: Inferior Vena Cava, POCUS: Point of Care Ultrasound, NGT: Nasogastric Tube

A65

ERAS FOR PANCREATIC SURGERY – INITIAL EXPERIENCE FROM TWO CENTERS IN LARISSA

Despoina Liotiri[1], Ismini Paraskeva[2], Alexandros Diamantis[3], Eleni Sioka[3], Arnaoutoglou Eleni[4], Dimitrios Zacharoulis[5]

1 Department of Anaesthesiology, IASO Thessalias, Larissa, Greece, 2 Department of Surgery, Larissa University Hospital, Larissa, Greece, 3 Department of Surgery, IASO Thessalias, Larissa, Greece, 4 Department of Anaesthesiology, University of Thessaly, Larissa, Greece, 5 Department of Surgery, University of Thessaly, Larissa, Greece

Purpose: Implementation of Enhanced Recovery After Surgery (ERAS) programs for pancreatic surgery is challenging. However, recent evidence suggests that overall compliance with ERAS protocol ³ 70% is associated with decreased complications and length of stay.1 We introduced a new ERAS protocol for pancreatic surgery, and we aimed to evaluate the impact of compliance to this program on patient outcomes.

Method: We introduced a new ERAS program for the perioperative management of patients undergoing pancreatic surgery in two centers in Larissa, Greece (Figure 1). This is a quality improvement initiative approved by ethics committees in both centers. We collect data on patient demographics, surgical and anaesthetic techniques, functional recovery, complications, and length of stay (LOS). We report our experience with the first 15 patients we have audited.

Results: Overall compliance was ³ 70% in 11 patients and < 70% in 4 patients. 90% of patients with compliance ³ 70% achieved mobilisation and nutrition targets compared to only 50% of patients with compliance < 70%. Median LOS was 3.5 days lower (7 versus 10.5 days) in patients with compliance ³ 70% compared to < 70% respectively. Only 40% of patients with compliance ³ 70% developed complications compared to 100% of patients with lower compliance. The higher compliance group experienced less severe complications (Clavien-Dindo grade I - II) compared to the lower compliance group (Clavien-Dindo grade II-V).

Conclusion: ERAS protocols can be safely implemented in the perioperative management of patients undergoing pancreatic surgery. Our initial results show that LOS and morbidity of these patients may decrease with higher compliance to the ERAS program, which is consistent to the outcomes reported in the literature.

REFERENCES

1 Roulin D, Melloul E, Wellg BE et al. Feasibility of an Enhanced Recovery Protocol for Elective Pancreatoduodenectomy: A Multicenter International Cohort Study. World Journal of Surgery 2020; 44: 2761–2769.

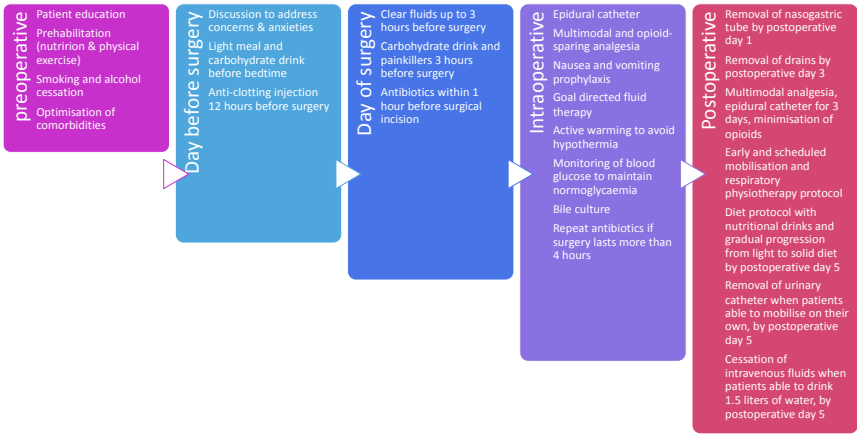

Figure 1.
ERAS protocol for pancreatic surgery

A66

A CASE REPORT OF LOW BIS VALUE AND DELAYED RECOVERY AFTER GENERAL ANESTHESIA DUE TO HYPOGLYCEMIA

Orestis Milionis, Dimitris Manikis, Paraskevi Matsota
2nd Department of Anesthesiology, «Attikon» University Hospital, National and Kapodistrian University of Athens, Athens, Greece

Purpose: Hypoglycemia is one of the most severe complications during perioperative period. General anesthesia can mask hypoglycemia related symptoms of altered mental status. Herein we present a case of BIS values correlating blood glucose fluctuation.

Case Presantation: An 83-year-old female (BMI 20.8 Kg/m2) was scheduled for emergency amputation of the right leg, above the knee. She had a medical history of hypothyroidism, dyslipidemia, heart failure under treatment. She had undergone stenting of the right internal carotid artery (2021) and TURBT (2020) due to bladder carcinoma with general anesthesia. Apart from anemia and renal insufficiency all other biochemical parameters were in normal range. The patient was well oriented upon entering the operating room with heart rate of 106 Bpm, blood pressure 99/61mmHg and SpO2 99%. Anesthetic management included general anesthesia with TIVA and monitoring with ECG, SpO2, EtCO2, invasive blood pressure and BIS. BIS value was kept 40-50 despite low TIVA doses. The operation lasted 75minutes and was uneventful. However, the patient had no response after 25 minutes of anesthesia cessation with BIS ranging between 63-71. Considering intraoperative declining of blood glucose values, hypoglycemia was suspected. Arterial sampling for blood glucose showed a value of 58 mg/dl. A solution of 50% dextrose 20ml was given bolus. She fully recovered within less than one minute and was fully responsive while BIS score ascended to 92 rapidly. The patient was extubated and transferred to PACU. There were no signs neurological abnormalities documented during in-hospital stay.

Conclusion: In this respect, BIS may reflect severe hypoglycemia during maintenance of and recovery from general anesthesia to some extent. When the intraoperative BIS value is abnormally low and anesthesia drug overdose is excluded, testing for low blood glucose levels should be done immediately to identify an easy-to-correct potentially life-threatening complication.for anaesthesia practice. Acta Anaesthesiologica Scandinavica 2016; 60: 289–334.

A67

ΧΑΜΗΛΟΥ ΚΙΝΔΥΝΟΥ ΕΠΕΜΒΑΣΕΙΣ: ΥΠΑΡΧΟΥΝ ΤΕΛΙΚΑ; ΨΕΥΔΟ-ΥΠΟΞΙΚΟ ΚΑΚΟΗΘΕΣ ΕΓΚΕΦΑΛΙΚΟ ΟΙΔΗΜΑ, ΜΙΑ ΚΑΤΑΣΤΡΟΦΙΚΗ ΕΠΙΠΛΟΚΗ ΑΜΕΣΑ ΜΕΤΑ ΑΠΟ ΚΡΑΝΙΟΠΛΑΣΤΙΚΗ

Ελευθερία Σουλιώτη, Καλλιόπη Χριστοδουλάκη, Μαρία Γιασαφάκη, Ελένη Πουλογιαννοπούλου, Παρασκευή Ματσώτα
Β΄ Πανεπιστημιακή Κλινική Αναισθησιολογίας, Ιατρική Σχολή ΕΚΠΑ, ΠΓΝ «Αττικόν», Αθήνα

Σκοπός: Η κρανιοπλαστική θεωρείται χαμηλού κινδύνου νευροχειρουργική επέμβαση. Στόχος είναι να γίνει γνωστή μια σπανιότατη, δυνητικά θανατηφόρα επιπλοκή, και να τονιστεί η ανάγκη συνεχούς επαγρύπνησης της χειρουργικής ομάδας, ανεξάρτητα από τη βαρύτητα της επέμβασης.

Παρουσίαση περιστατικού: Άρρεν ασθενής 36 ετών, υποβλήθηκε σε κρανιοπλαστική υπό γενική αναισθησία. Προ 4μήνου είχε υποβληθεί σε επείγουσα αποσυμπιεστική κρανιεκτομή και αφαίρεση επισκληριδίου αιματώματος, λόγω κρανιοεγκεφαλικής κάκωσης από τροχαίο. Έκτοτε, βρισκόταν κλινήρης σε κέντρο αποκατάστασης με σπαστικότητα άκρων, επιδεινούμενο επίπεδο επικοινωνίας, αυτόματη αναπνοή μέσω τραχειοστομίας, υπό αντιεπιληπτική αγωγή. Το χειρουργείο διήρκησε 110 λεπτά, ο ασθενής αφυπνίστηκε ομαλά και οδηγήθηκε στη ΜΜ-ΑΦ. Δύο ώρες μετά, εμφάνισε ταχυκαρδία και υπέρταση και στη συνέχεια σημαντική υπόταση, βραδύπνοια και μυδρίαση άμφω. Υποστηρίχθηκε άμεσα αιμοδυναμικά και τέθηκε σε μηχανικό αερισμό αναπνοής. Επείγουσα CT εγκεφάλου ανέδειξε διάχυτο εγκεφαλικό οίδημα. Οδηγήθηκε εκ νέου στο χειρουργείο για ευρεία αμφοτερόπλευρη αποσυμπιεστική κρανιεκτομή. Μετά το τέλος της επέμβασης οδηγήθηκε στη ΜΕΘ, όπου κατέληξε μετά από περίπου 20 ημέρες. Το κακόηθες ή ψευδο-υποξικό εγκεφαλικό οίδημα ως επιπλοκή κρανιοπλαστικής, πρωτοπαρουσιάστηκε στη διεθνή βιβλιογραφία το 2003 και έκτοτε έχουν αναφερθεί πάνω από 20 περιστατικά. Αν και ο παθογενετικός μηχανισμός δεν έχει ακόμα αποσαφηνιστεί, ενοχοποιούνται ως παράγοντες κινδύνου για την εκδήλωσή του η επακόλουθη διαταραχή της αυτορρύθμισης του εγκεφάλου μετά από τραυματική κάκωση, η χρήση παροχέτευσης κλειστού τύπου με αρνητική πίεση αναρρόφησης και το σύνδρομο βυθιζόμενου δερματικού κρημνού (sinking skin flap syndrome).1

Συμπέρασμα: Ελάχιστες είναι οι βιβλιογραφικές αναφορές αυτής της σπανιότατης επιπλοκής, που δύσκολα μπορεί να προβλεφθεί. Η ομάδα αναισθησιολόγων και χειρουργών θα πρέπει να είναι σε συνεχή επαγρύπνηση, καθώς η εμφάνισή της χρήζει επείγουσας αντιμετώπισης και συνοδεύεται από υψηλή θνητότητα. Η αναφορά ανάλογων περιστατικών είναι απαραίτητη, καθώς η βιβλιογραφική αναζήτηση σπανιότατων περιστατικών είναι ο μοναδικός τρόπος ενημέρωσης του αναισθησιολόγου.

ΒΙΒΛΙΟΓΡΑΦΙΑ

1 Shen L, et al. Malignant Cerebral Swelling After Cranioplasty: Case Report and Literature Review. World Neurosurg 2018;110:4-10.

A68

Η ΕΠΙΔΡΑΣΗ ΤΗΣ ΑΝΑΙΣΘΗΣΙΑΣ ΣΤΙΣ ΔΙΑΚΥΜΑΝΣΕΙΣ ΤΩΝ ΠΡΟΚΛΗΤΩΝ ΔΥΝΑΜΙΚΩΝ ΣΤΗ ΝΕΥΡΟΧΕΙΡΟΥΡΓΙΚΗ

Δημήτριος Δημόπουλος[2], Χρυσάνθη Μπάρμπα[1], Θέα Ραντουλέσκου[1], Αθανάσιος Βαϊόπουλος[1],Παπαδάκου Ελένη-Άννα[1], Βασιλική Σαμαρτζή[1] ,Κυριάζος Κυριάκος[1], Μαρία Μις[1], Κωνσταντίνος Παπαδόπουλος[2], Γεώργιος Στράντζαλης[2] , Κωνσταντίνα Ρωμανά[1]

1 Αναισθησιολογικό Τμήμα ΓΝΑ Ευαγγελισμός, 2 Νευροχειρουργική κλινική, Εθνικό και Καποδιστριακό Πανεπιστήμιο Αθηνών, ΓΝΑ Ευαγγελισμός

Σκοπός: Σκοπός της μελέτης ήταν η σύγκριση των επιδράσεων του σεβοφλουρανίου και της προποφόλης, με συγχορήγηση ρεμιφεντανίλης, στα κινητικά προκλητά δυναμικά (Motor-Evoked-Potentials-MEP's),στα σωματοαισθητικά προκλητά δυναμικά (Somatosensory-evoked-potentials-SSEPs) και στα φλοιοπρομηκικά κινητικά προκλητά δυναμικά (Corticobulbar-MEP's).

Υλικά -Μέθοδοι: 40 ασθενείς προγραμματισμένοι για χειρουργείο εγκεφαλικού στελέχους, τυχαιοποιήθηκαν σε δύο ομάδες και έλαβαν τις ελάχιστες δυνατές δόσεις σεβοφλουρανίου (GrS n=20) ή προποφόλης (GrP n=20) ώστε να κυμανθεί το βάθος αναισθησίας, με βαση το bispectral-index (BIS), σε τιμές 40-45. Η εισαγωγή στην αναισθησία έγινε με προποφόλη 2-3mg/kg, φεντανυλ 1mcg/kg, ροκουρόνιο 0,6 mg/kg, χωρίς διεγχειρητική επαναληπτική δόση. Χορηγήθηκε ρεμιφεντανιλ και στις δύο ομάδες με ρυθμό 0.25-0.35 μg/kg/min. Στην ομάδα GrP η δόση συντήρησης της προποφόλης ήταν 6 mg/kg/hr και στην GrS η αρχική συγκέντρωση σεβοφλουρανιου ήταν 1,5% και τιτλοποιήθηκε βάσει BIS. Για κινητικά προκλητά δυναμικά, οι καταγραφές πραγματοποιήθηκαν στο βραχύ απαγωγό μυ του αντίχειρα και στον απαγωγό του μεγάλου δακτύλου. Για φλοιοπρομηκικά κινητικά δυναμικά (Corticobulbar-MEP's) χρησιμοποιήθηκαν ο μασητήρας μυς, ο σφιγκτήρας των βλεφάρων, ο σφιγκτήρας του στόματος, ο κρικοθυρεοειδής, ο έσω θυρεοαρυταινοειδής και ο γλωσσικός μυς. Φλοιϊκά και περιφερικά σωματοαισθητικά δυναμικά (SSEPs) μετρήθηκαν μετά από διέγερση του μέσου και του οπίσθιου κνημιαίου νεύρου. Το εύρος και η λανθάνουσα περίοδος των δυναμικών καταγράφηκαν στα 30, 60 , 90, και 120 λεπτά μετά την εισαγωγή στην αναισθησία.

Αποτελέσματα: Το εύρος των διακρανιακών ηλεκτρικών κινητικών προκλητών δυναμικών-TceMEPs (Transcranial-electric-motor-evoked-potentials) ήταν σημαντικά υψηλότερο στη GrP ομάδα συγκριτικά με την GrS ($p<0.05$) σε όλα τα στάδια της μελέτης, ενώ η λανθάνουσα περίοδός τους ήταν μικρότερη στην GrP συγκριτικά με την GrS (135±15 vs 165±22, $p<0.05$). Δεν παρατηρήθηκε διαφορά στην λανθάνουσα περίοδο και στο εύρος των σωματοαισθητικών δυναμικών (SSEPs) μεταξύ των δύο ομάδων.

Συμπεράσματα: Η χορήγηση προποφόλης παρουσιάζει πιο ευνοϊκά αποτελέσματα συγκριτικά με το σεβοφλουράνιο κατά τη νευροπαρακολούθηση των TceMEPs, για το ίδιο βάθος αναισθησίας. Τα κινητικά προκλητά δυναμικά φάνηκαν ιδιαιτέρως ευαίσθητα στο σεβοφλουράνιο.

ΒΙΒΛΙΟΓΡΑΦΙΑ

Intraoperative neurophysiologic monitoringin neuroanaesthesia: R.Nunes. Curr.Op. in Anesthesiol.2018 Oct,31(5)532-538.

A69

ΜΕΤΑΒΟΛΕΣ ΤΟΥ ΔΙΦΑΣΜΑΤΙΚΟΥ ΔΕΙΚΤΗ (BIS) ΣΕ ΣΧΕΣΗ ΜΕ ΤΗΝ ΑΛΛΑΓΗ ΘΕΣΗΣ ΤΟΥ ΑΣΘΕΝΟΥΣ ΣΤΟ ΧΕΙΡΟΥΡΓΙΚΟ ΤΡΑΠΕΖΙ ΣΤΗ ΔΙΑΡΚΕΙΑ ΛΑΠΑΡΟΣΚΟΠΙΚΗΣ ΡΙΖΙΚΗΣ ΠΡΟΣΤΑΤΕΚΤΟΜΗΣ

Βιργινία Τανού, Φωτεινή Διαμαντοπούλου, Δέσποινα - Φανή Παπαδάκη, Mohamed Abdullah, Αθανασία Γεωργάκη, Αικατερίνη Τσιφτσή, Λουκία Πετρή και Παναγιώτης Γεωργάκης
Τμήμα Αναισθησιολογίας, Γ.Ν.Α. «Κοργιαλένειο-Μπενάκειο» Ε.Ε.Σ., Αθήνα

Σκοπός: Ο διφασματικός δείκτης (Bispectral index) είναι μία από τις μεθόδους που χρησιμοποιούνται για την εκτίμηση του βάθους αναισθησίας. Οι επιθυμητές τιμές του BIS κατά τη διάρκεια της αναισθησίας είναι 40-60. Στην παρούσα μελέτη συγκρίναμε τις αλλαγές στις ενδείξεις του BIS σε σχέση με την αλλαγή της θέσης του ασθενούς στο χειρουργικό τραπέζι.

Υλικό και Μέθοδος: Γενική αναισθησία (Propofol 1–2mg/kg, Fentanyl 5mcg/kg, Rocuronium 0,6mg/kg, Sevoflurane 1 MAC προσαρμοσμένη στην ηλικία (MAC-age) χορηγήθηκε σε 40 ασθενείς που υποβλήθηκαν σε λαπαροσκοπική ριζική προστατεκτομή. Η μέση τιμή ηλικίας των ασθενών ήταν 66±8 έτη, κατηγορίας κατά ASA II (22) ή ASA III (18) και η μέση διάρκεια της αναισθησίας ήταν 6,2 ώρες (από 3 έως 15ώρες). Παρέμειναν στην αρχική ουδέτερη ύπτια θέση επί 20 λεπτά. Στη συνέχεια τοποθετήθηκαν σε θέση Trendelenburgh με μεγάλη κλίση της κεφαλής του ασθενούς προς τα κάτω (>45°) για την επέμβαση. Στα τελευταία 20 λεπτά επανατοποθετήθηκαν στην ουδέτερη ύπτια θέση. Καταγράφηκαν οι τιμές της αρτηριακής πίεσης (ΑΠ), της καρδιακής συχνότητας (ΚΣ), του τελικοεκπνευστικού CO_2 ($EtCO_2$), της MAC-age και του BIS ανά 5 min μετά την εισαγωγή και την σταθεροποίηση του επιπέδου της αναισθησίας, καθώς και στα 5 min μετά την τοποθέτηση του ασθενούς στην θέση Trendelenburgh, ανά 10 min στη διάρκεια της επέμβασης και ανά 5 min μετά την επανατοποθέτηση του ασθενούς στην ύπτια θέση.

Αποτελέσματα: Οι τιμές ΑΠ και ΚΣ δεν μεταβλήθηκαν σημαντικά με την αλλαγή της θέσης του ασθενούς. Παρατηρήθηκε σημαντική αύξηση στις τιμές του BIS όταν οι ασθενείς τοποθετήθηκαν σε θέση Trendelenburgh σε σύγκριση με την ύπτια ουδέτερη θέση. Η αύξηση των τιμών του BIS συμβαίνει τα πρώτα 20 λεπτά μετά την αλλαγή της θέσης και είναι 22-25% σε σύγκριση με την αρχική τιμή (από 42±8 σε 51±9). Δεν παρατηρείται μεταβολή στη συνέχεια, εφόσον οι παράγοντες παραμένουν σταθεροί. Οι τιμές BIS επανέρχονται σε 10 min με την τοποθέτηση του ασθενούς στην αρχική ουδέτερη θέση υπό σταθερή αναισθησία.

Συμπεράσματα: Η αλλαγή της θέσης του ασθενούς σε θέση Trendelenburgh αυξάνει σημαντικά τις τιμές BIS σε επεμβάσεις λαπαροσκοπικής ριζικής προστατεκτομής.Conclusion: In this respect, BIS may reflect severe hypoglycemia during maintenance of and recovery from general anesthesia to some extent. When the intraoperative BIS value is abnormally low and anesthesia drug overdose is excluded, testing for low blood glucose levels should be done immediately to identify an easy-to-correct potentially life-threatening complication.for anaesthesia practice. Acta Anaesthesiologica Scandinavica 2016; 60: 289–334.

A70

ΣΟΒΑΡΗ ΕΥΓΛΥΚΑΙΜΙΚΗ ΚΕΤΟΞΕΩΣΗ ΔΙΕΓΧΕΙΡΗΤΙΚΑ. ΜΙΑ ΔΙΑΓΝΩΣΗ ΠΟΥ ΠΡΕΠΕΙ ΝΑ ΑΝΑΖΗΤΗΘΕΙ

Δήμητρα Ροιδη, Πρόδρομος Τεμπερικιδης, Σταματίνα Νικολοπούλου
Αναισθησιολογικό Τμήμα ΠΓΝΑ «Ευαγγελισμός»

Σκοπός: Η ευγλυκαιμική διαβητική κετοξεωση ειναι η διαβητικη κετοξεωση που χαρακτηριζεται απο σακχαρο αιματος <200mg/dl, και αποτελει οξεία, απειλητικη για την ζωη επειγουσα μεταβολικη κατασταση. Σκοπος μας ειναι να αναδειχτει αυτη η σοβαρη,σπάνια αλλα με αυξανόμενη συχνοτητα εκδήλωσης, επειγουσα κατασταση που πιθανον να διαφυγει της προσοχής μας.

Παρουσιαση περιστατικου: Γυναικα ασθενης 71 ετων εισηχθη απο τα ΤΕΠ στην Ορθοπεδικη κλινικη για αντιμετωπιση καταγματος μηριαιου οστου. Απο το ιστορικο της Αρτ. υπερταση, στεφανιαια νοσος, επιληψια, ν. Parkinson, ανοια υπο φαρμακευτικη αγωγή καθως και σακχαρώδης διαβητης όπου ελάμβανε glucophage 850x2 και ινσουλινη, αλλα μη δυναμενη να δώσει σαφεις και αξιόπιστες πληροφορίες για αυτη το τελευταίο διάστημα, ούτε κάποιος συγγενής της.

Η ασθενης υπεβληθη σε επέμβαση ενδομυελικής ήλωσης δεξιου μηριαιου, διάρκειας περιπου 45 λεπτων υπο ραχιαία αναισθησια. Στο τελος της επέμβασης ελήφθησαν αέρια αιματος και εκπληκτοι διαπιστώσαμε οτι υπήρχε εντονη μεταβολικη οξέωση με μεγάλο ελλειμα βασης PH-7,16, PCO2=24mmhg, PO2=110, H2CO3=10, BE=-19 αλλα με φυσιολογικές τιμες γλυκοζης GLU=89 και γαλακτικου οξεος LAC=0,7. Υποψιαστήκαμε την διάγνωση της ευγλυκαιμικής κετοξεωσης,συνεχίσαμε την ενυδάτωση αρχίσαμε διάλυμα γλυκόζης -ινσουλίνης-καλίο , εκλήθησαν οι ενδοκρινολογοι για εκτίμηση και αντιμετωπιση.

Ζητήσαμε απο την μοναδα διοτι δεν ειχαμε στικ για κετονες ουρων,το οποιο ηταν έντονα θετικο, και η διαγνωση επιβεβαιώθηκε και απο τους ενδοκρινολογους με στικ κετονων στο αιμα=4,7. Συνεχίσαμε με τις οδηγιες των εδοκρινολογων, και η ασθενης παρεμεινε στην Ανανηψη για τακτικη παρακολουθηση των αεριων αιματος. Μετα απο 7ωρες η ασθενης μετεφερθη στην ορθ. κλινικη, αιμοδυναμικα σταθερή και με βελτιωμένες τιμες αερίων αιματος, για μετεγχειρητική παρακολουθηση και ρύθμιση απο τους ενδοκρινολογους. Σε 1-2 ημέρες επήλθε πλήρης μεταβολικη ρύθμιση. Στην συγκεκριμένη ασθενη, που ειναι ενδεικτικη αρκετων ορθοπεδικών ασθενών, δεν θα ειχε γινει αντιληπτή η επικινδυνη αυτη επιπλοκή αν δεν ειχαν ληφθει αερια αιματος. Ενα αλλο προβλημα ηταν η δυσχερής και μη αξιόπιστη επικοινωνια με την ασθενη εξαιτιας των συνοσηροτήτων της, ν. Parkinson και βαθμού ανοιας

Συμπεράσματα: Να τονιστει οτι η ασθενης ελαμβανε απο αντιδιαβητικα δισκια μονο το GLUCOPHAGE και οχι τους SGLT2 αναστολεις, που ειναι μια κατηγορια με αυξανομενη χορηγηση που εκτος τον σακχαρώδη διαβητη 2 διδεται και στην καρδιακη ανεπαρκεια με προστατευτικη δραση σε καρδια και νεφρους και μειωση καρδιολογικων συμβαμάτων και θανατων, ομως εκδηλωνουν την ΕΔΚ Οι 3 πιο συνήθεις αιτίες Ευγλυκαιμικής Κετοξεωσης αφορούν την ληψη των SGLT2 αναστολέων, εγκυμοσύνη, και παρατεταμένη νηστεία, και θα πρέπει να αναζητώνται. Υπάρχουν σπανιες αναφορές στην βιβλιογραφια Ευγλυκαιμικής Κετοξέωσης σε βαριατρικες επεμβασεις, οξεια παγκρεατιτιδα, σηψη, τοξικοτητα κοκαινης, αποτυχια αντλιας ινσουλινης. Υψηλη υποψία, εγκαιρος έλεγχος για μεταβ. Οξεωση και κετονες αιματος μπορουν να αναγνωρίσουν την απειλητιη για την ζωη ευγλυκαιμικη κετοξεωση. Προσοχη στην απουσια υπεργλυκαιμιας που μπορει και δεν πρεπει να διαλάθει της προσοχής μας στην διαγνωση, και να καθυστερησει η αντιμετώπιση της ευγλυκαιμικής κετοξεωσης.

A71

ΑΙΦΝΙΔΙΑ ΣΟΒΑΡΗ ΠΝΕΥΜΟΝΙΚΗ ΕΜΒΟΛΗ, ΑΜΕΣΑ ΜΕΤΕΓΧΕΙΡΗΤΙΚΑ ΣΤΗΝ ΑΝΑΝΗΨΗ, ΣΤΗΝ ΕΠΟΧΗ ΤΗΣ ΠΑΝΔΗΜΙΑΣ COVID-19

Δήμητρα Ροΐδη, Σταθόπουλος Αναστάσιος, Μπαρμπα Χρυσάνθη, Χμαλάντζε Αικατερίνη
Αναισθησιολογικό τμήμα ΠΓΝΑ «Ευαγγελισμός»

Σκοπός: Η πνευμονική εμβολή(ΠΕ) παραμένει ένα σημαντικό κλινικό πρόβλημα με υψηλή θνητότητα. Δυνατόν να συμβεί ακόμη και με προφύλαξη και ενίοτε ως επείγουσα κατάσταση. Στην περιεγχειρητική περίοδο οι συνθήκες περιπλέκονται περισσότερο. Σκοπός της παρουσίασης είναι να αναδειχτούν και να υπολογίζονται στην εκτίμηση, πρόληψη και αντιμετώπιση οι παράγοντες κινδύνου.

Παρουσίαση περιστατικού: Γυναίκα 22 ετών, 90kg υπεβλήθη σε επέμβαση μείωσης μαστών. Απο το ιστορικό της ήταν καπνίστρια, έπαιρνε αγωγή για κατάθλιψη, και από 4μηνου ελάμβανε αντισυλληπτικά δισκία (YASMIN-drospirenone.ethinylestradiol). Η ακτινογραφία θώρακα και ο εργαστηριακός έλεγχος προεγχειρητικά ήταν εντός φυσιολογικών ορίων. Χορηγήθηκε γενική αναισθησία με προποφόλη-φαντανυλη-ροκουρόνιο -σεβοφλουράνιο και στάγδην ρεμιφεντανιλη και προποφόλη.Η διάρκεια της επέμβασης ήταν ~8h, και διεγχειρητικά η ασθενής ήταν αιμοδυναμικά σταθερή, με φυσιολογικά αέρια αίματος (PCO2=30-35,PO2=170-180mmhg). Στην Ανάνηψη εμφάνισε αιφνίδια πτώση SPO2 εως 87% και ταχυκαρδία, ΑΠ=150-160mmhg, και τοποθετήθηκε στην ασθενή μάσκα O2 μη επανεισπνοής. Ισχυρή ήταν η υποψία σοβαρής πνευμονικής εμβολής της γυναίκας, καθώς είχε αρκετούς παράγοντες κινδύνου όπως μακρά επέμβαση και ακινησία υπο γενική αναισθησία, παχυσαρκία, κάπνισμα, λήψη αντισυλληπτικών δισκίων, και επίσης είχε προηγηθεί πρόσφατος προ μηνός εμβολιασμός κατά του COVID-19 με εμβόλιο ASTRA ZENEKA. Έγιναν ΗΚΓ και Α/α θώρακα, όπως και ο απαιτούμενος απεικονιστικός έλεγχος με αξονική τομογραφία CT-PA που επιβεβαίωσε την διάγνωση 1h περίπου από την είσοδο στην Ανάνηψη. Ανέδειξε εκτεταμένα ελλείματα αμφω, στον δεξιό και αριστερό κύριο κλάδο, τους κλάδους των κάτω λοβών και στους τμηματικούς -υποτμηματικούς τους, σε τμηματικούς κλάδους για τους ανω λοβούς και την γλωσίδα. Το υπερηχογράφημα καρδιάς έδειξε επιβάρυνση δεξιάς κοιλίας και τα d-dimer ήταν αυξημένα =6.24. Από τον έλεγχο των φλεβών των κάτω άκρων που ακολούθησε, δεν προέκυψε εικόνα εν τω βαθει φλεβοθρόμβωσης. Επίσης το υπερηχογράφημα άνω και κάτω κοιλίας μετά 2 ημέρες δεν είχε παθολογικά ευρήματα. Χορηγήθηκε ηπαρίνη σταγδην, και μεταφέρθηκε η ασθενής στην μονάδα εμφραγμάτων για παρακολούθηση και περαιτέρω αντιμετώπιση.

Συμπεράσματα: Η ΠΕ είναι μια σοβαρή και επικίνδυνη επιπλοκή δυνάμενη να συμβεί οποτεδήποτε κατά την περιεγχειρητική περίοδο. Τα σημεία και συμπτώματα της είναι συχνά μη ειδικά και μπορεί να είναι δυσδιάκριτα σε ασθενείς που λαμβάνουν ή ανανήπτουν από γενική αναισθησία. Η ΠΕ έχει πολλές πιθανές αιτίες όμως η πιο συνήθης είναι ο παρατεταμένος κλινοστατισμός. Η ασθενής μας είχε πολλούς παράγοντες κινδύνου για φλεβοθρόμβωση, όπως και πολλοί ασθενείς στην καθημερινή μας πρακτική (καρκινοπαθείς, με κατάγματα+ακινησία, πολύωρα χειρουργεία κλπ). Όμως, αν και η λήψη των αντισυλληπτικών δισκίων είναι αποδεδειγμένος παράγων κινδύνου για εν τω βαθει φλεβοθρόμβωση, δεν υπάρχουν σαφείς οδηγίες (guidelines) που να αφορούν την περιεγχειρητική τους χορήγηση. Υπάρχουν καποιές αναφορές με συστάσεις διακοπής τους 4 εβδομάδες πριν από προγραμματισμένη επέμβαση, και επίσης ότι το suggamatex μειώνει την δραστικότητά τους. Επομένως σε μεγάλης επικινδυνότητας επεμβάσεις high-risk ασθενών επιβάλλονται μέτρα πρόληψης της φλεβοθρόμβωσης -ΠΕ, με φάρμακα-μηχανικά μέσα-γρήγορη κινητοποίηση, και για την κατάλληλη αντιμετώπιση της είναι αναγκαία η διεπιστημονική συνεργασία.

A72

ΑΝΤΙΛΗΨΕΙΣ ΚΑΙ ΑΝΤΙΜΕΤΩΠΙΣΗ ΤΟΥ ΟΞΕΟΣ ΠΟΝΟΥ ΑΝΑΜΕΣΑ ΣΕ ΥΓΕΙΟΝΟΜΙΚΟΥΣ ΕΡΓΑΖΟΜΕΝΟΥΣ ΣΤΑ ΤΕΠ: Η ΕΛΛΗΝΙΚΗ ΕΜΠΕΙΡΙΑ

Πολυξένη Θεοδοσοπούλου[1], Αθανασία Τσαρουχά[1], Μαρτίνα Ρεκατσίνα[1], Μαρίνα Καλογριδάκη[1], Μυρτώ Μουτάφη[2], Εμμανουήλ Πικουλής[2]
1 Αρεταίειο Νοσοκομείο, 2 Νοσοκομείο ΚΑΤ, 3 Αττικό Νοσοκομείο

Σκοπός: Ο πόνος παραμένει η συνηθέστερη αιτία προσέλευσης στο χώρο των επειγόντων, όμως το επίπεδο διαχείρισης του οξέως πόνου στα τμήματα επειγόντων περιστατικών (ΤΕΠ) παραμένει ανησυχητικό. Σκοπός της παρούσας εργασίας ήταν να αξιολογηθεί η γνώση και ο βαθμός επίγνωσης των υγειονομικών εργαζομένων στα επείγοντα πάνω στην αντιμετώπιση του οξέως πόνου στα ΤΕΠ

Υλικό & Μέθοδος: Πραγματοποιήθηκε μια συγχρονική μελέτη μέσω ενός δομημένου, ανώνυμου ερωτηματολογίου, ανάμεσα σε ένα τυχαίο δείγμα υγειονομικών εργαζόμενων στα ΤΕΠ τριτοβάθμιων νοσοκομείων της Αθήνας και της επαρχίας

Αποτελέσματα: 101 ερωτηματολόγια συλλέχθηκαν από το προαναφερθέν δείγμα. Τα αποτελέσματα δείχνουν ανεπαρκή γνώση απέναντι στη διαχείριση του οξέως πόνου ανάμεσα στους εργαζόμενους. Η πλειοψηφία αγνοεί τον όρο πολυπαραγοντική αναλγησία (52%) καθώς και νεότερες θεραπευτικές μεθόδους (59%), δεν έχει συμμετάσχει σε σεμινάριο σχετικά με τη διαχείριση του οξέως πόνου (84%) και αγνοεί την ύπαρξη πρωτοκόλλου διαχείρισής του (74%). Η πλειοψηφία είναι πρόθυμη να παρακάμψει την ικανοποιητική αναλγησία λόγω έλλειψης χρόνου (58%), αφήνοντας παράλληλα συγκεκριμένο κομμάτι του πληθυσμού υπο-θεραπευόμενο ως προς την αναλγησία (παιδιά κάτω των 3 ετών κατά 75%). Δημογραφικοί συσχετισμοί έδειξαν ότι μεγαλύτεροι ηλικιακά και πιο έμπειροι ιατροί εμφάνισαν καλύτερο προφίλ απαντήσεων στο ερωτηματολόγιο. Το ίδιο παρουσίασαν και ειδικότητες όπου η αναλγησία κατέχει κεντρικό ρόλο στο κυρίως σώμα της εκπαίδευσής τους

Συμπέρασμα: Ένα εκπαιδευτικό πρόγραμμα/σεμινάριο, μαζί με δομημένους αλγορίθμους κρίνεται αναγκαίο να αναπτυχθεί για να καλύψει τις υπάρχουσες ανάγκες και να κάμψει τις υποβόσκουσες προκαταλήψεις

A73

ΓΕΝΙΚΗ ΚΑΙ ΠΕΡΙΟΧΙΚΗ ΑΝΑΙΣΘΗΣΙΑ: Η ΘΕΤΙΚΗ ΤΗΣ ΕΠΙΔΡΑΣΗ ΣΤΗΝ ΠΕΡΙΕΓΧΕΙΡΗΤΙΚΗ ΔΙΑΧΕΙΡΙΣΗ ΤΟΥ ΟΓΚΟΛΟΓΙΚΟΥ ΑΣΘΕΝΟΥΣ

Ειρήνη Αναστασοπούλου[1,2], Διονυσία Μπούρα[1], Παρασκευή Κουφοπούλου[3], Παπαδόπουλος Γιώργος[1], Βαΐβαη Αναστασία[1], Τσόλου Αρχοντία[1], Νικολακάκη Άννα[1]
1 Αναισθησιολογικό τμήμα, ΓΟΝΚ«ΟΙ ΑΓ. ΑΝΑΡΓΥΡΟΙ», 2 Τμήμα Νοσηλευτικής, Σχολή Επιστημών Υγείας & Πρόνοιας, ΠΑΔΑ
3 PhD (c), Τμήμα Οικονομικής Επιστήμης, Εργαστήριο Οικονομικών & Διοίκησης της Υγείας, Σχολή Οικονομικών, Επιχειρηματικών & Διεθνών Σπουδών, Πανεπιστήμιο Πειραιώς

Ο συνδιασμός γενικής και περιοχικής αναισθησίας σε μείζονες χειρουργικές επεμβάσεις είναι μία συνήθης κλινική πρακτική. Πολυάριθμες αναδρομικές μελέτες και τυχαιοποιημένες δοκιμές υποδεικνύουν πιθανά περιεγχειρητικά οφέλη κατά την εισαγωγή της περιοχικής αναισθησίας στην ογκολογική χειρουργική. Αυτή η συνδιασμένη τεχνική επιτρέπει την μείωση των αναγκών σε εισπνεόμενα αναισθητικά και οπιοειδή, μειώνοντας έμμεσα την ανοσοκαταστολή που συνεπάγεται η χρήση τους.

Σκοπός: Η διερεύνηση της πιθανής θετικής επίδρασης του συνδιασμού γενικής και περιοχικής αναισθησίας σε μείζονες ογκολογικές χειρουργικές επεμβάσεις.

Υλικό & Μέθοδος: Βιβλιογραφική και αρθρογραφική ανασκόπιση μέσω μηχανών αναζήτησης στο PubMed, Scopus, Elsevier, από τα έτη 2015 έως και 6/2022

Αποτελέσματα: Η περιοχική αναισθησία έχει αποδειχθεί ότι καταστέλλει τη χειρουργική απόκριση στρες. Κατά την περιεγχειρητική περίοδο, η εξασθένιση της απόκρισης στο στρες μπορεί να μειώσει την ανοσοκαταστολή. Επομένως θα μπορούσε να ελαχιστοποιήσει τη χρήση πτητικών αναισθητικών και την απαίτηση για οπιοειδή λόγω του βελτιωμένου ελέγχου του πόνου και επομένως διατηρεί την ικανότητα του ανοσοποιητικού συστήματος να εξαλείφει τα υπολειμματικά καρκινικά κύτταρα.

Συμπέρασμα: Η ογκολογική χειρουργική ενεργοποιεί τη βλάβη των ιστών, δημιουργώντας ένα περιβάλλον απόκρισης φυσιολογικού στρες, φλεγμονής, πόνου και υποξίας. Αυτά προκαλούν την απελευθέρωση ορμονικών μεσολαβητών (κατεχολαμίνες, προσταγλανδίνες και αυξητικούς παράγοντες), ενεργοποιώντας υποδοχείς με άμεσες προ-νεοπλασματικές επιδράσεις και συμβάλλοντας στην καταστολή του ανοσοποιητικού. Η γενική ενδοφλέβιος αναισθησία (TIVA) σε συνδιασμό με την περιοχική αναισθησία που μπλοκάρει τον πόνο, μετριάζουν πολλές από τις ανεπιθύμητες ενέργειες που προκαλούνται από τη νευροενδοκρινική απόκριση στο χειρουργικό στρες, προτάσσοντας ογκολογικά οφέλη.

A74

ΔΙΑΧΕΙΡΙΣΗ ΤΟΥ ΠΟΝΟΥ ΜΕ ΣΥΝΕΧΗ 'ΕΓΧΥΣΗ ΤΟΠΙΚΟΥ ΑΝΑΙΣΘΗΤΙΚΟΥ ΣΤΗΝ ΒΕΛΤΙΣΤΗ ΘΕΣΗ ΜΕΤΑ ΟΛΙΚΗ ΑΡΘΡΟΠΛΑΣΤΙΚΗ ΓΟΝΑΤΟΣ

Ειρήνη Αναστασοπούλου1,2, Διονυσία Μπούρα1, Καλλιβωκάς Αλκιβιάδης3, Κατσιπουλάκης Αντώνιος1, Παπαδόπουλος Γιώργος 1, Βαΐβαη Αναστασία1, Παρασκευή Κουφοπούλου4

1 Αναισθησιολογικό τμήμα, ΓΟΝΚ«ΟΙ ΑΓ. ΑΝΑΡΓΥΡΟΙ», Αθήνα, 2 Τμήμα Νοσηλευτικής, Σχολή Επιστημών Υγείας & Πρόνοιας, ΠΑΔΑ
3 Ορθοπαιδικό τμήμα, ΓΟΝΚ«ΟΙ ΑΓ. ΑΝΑΡΓΥΡΟΙ», Αθήνα, 4 PhD (c), Τμήμα Οικονομικής Επιστήμης, Εργαστήριο Οικονομικών & Διοίκησης της Υγείας, Σχολή Οικονομικών, Επιχειρηματικών & Διεθνών Σπουδών, Πανεπιστήμιο Πειραιώς

Περίληψη: Η διαχείριση του πόνου μετά από ΤΚΑ (Total Knee Arthroplasty) είναι βασική για την βελτίωση, την σύντομη κινητοποίηση αποκατάσταση και θεραπεία του ασθενούς. Στην φαρέτρα των όπλων μας, εδώ και λίγα χρόνια έχουν μπει και οι θυριδωτοί καθετήρες, οι οποίοι εισάγονται και καθηλώνονται στην άρθρωση του γόνατος, παρέχοντας συνεχή έγχυση τοπικού αναισθητικού.

Σκοπός: Διερεύνηση της επίδρασης συνεχούς έγχυσης τοπικού αναισθητικού μετά την ολική αρθροπλαστική γόνατος

Υλικό & Μέθοδος: Βιβλιογραφική και αρθρογραφική ανασκόπηση και σύγκριση με τα στοιχεία που συλλέξαμε από τις ΤΚΑ που πραγματοποιήθηκαν στο νοσοκομείο μας από τον Απρίλιο 2020 έως και τον Σεπτέμβριο 2022.

Εξαιρούνται:

1) Οι χρόνιοι χρήστες οποιοειδών (>1 μήνα 20mg πόσιμης μορφίνης ή TTS)

2) Η αναθεώρηση (Revision) ΤΚΑ

3) Αντενδείξεις υπαραχνοειδούς αναισθησίας ή περιφερικών νευρικών αποκλεισμών

4) Αλλεργία στην λιδοκαϊνη

Προεγχειρητικά: Η αναισθησία που επιλέγεται είναι η υπαραχνοειδής με χορήγηση 15-18 mg ροπιβακαϊνης 7,5% +/- 12,5 γ φεντανύλης.

Διεγχειρητικά: Χορηγούμε αντιβίωση, παρακεταμόλη, τρανξεμικό οξύ και δεξαμεθαζόνη. Πριν την συρραφή της τομής ετοιμάζεται το διάλυμα με το οποίο θα διηθηθεί ο μαλακός ιστός γύρω από το γόνατο, συμπεριλαμβανομένων των περιβάλλοντων μυών, του αρθρικού υμένα, του λίπους και του υποδόριου ιστού και περιλαμβάνει τα εξής: Ropivacaine 7.5% (30ml), Hydrocortisone 40mg, Adrenaline 300μg, Catapressan 1μg/Kg, Mefoxil 750 mg, Morphine 5mg (προσοχή: Η ολική δόση της Ropivacaine 7.5% να μην υπερβαίνει τα 250-300mg). Τοποθέτηση θυριδωτών καθετήρων στο εγγύς και άπω τρήμα του προσαγωγού ή στον πόρος του Hunter από την χειρουργική ομάδα.

Μετεγχειρητικά: Με το πέρας του χειρουργείου συνδέονται οι αντλίες συνεχούς χορήγησης τοπικού αναισθητικού (pain busters) που πληρώνονται με 275ml Ropivacaine 2% για 48 ώρες.

Αποτελέσματα: Από τους 132 ασθενείς, ανταποκρίθηκαν άριστα στη θεραπεία οι 105. Οι υπόλοιποι χρειάστηκαν συμπληρωματική αναλγητική αγωγή.

Συμπέρασμα: Η ιδανική θέση τοποθέτησης θυριδωτών καθετήρων συνεχούς έγχυσης τοπικού αναισθητικού μετά από επέμβαση ΤΚΑ, μπορεί να προσφέρει παρατεταμένη ανακούφιση από τον πόνο και βελτιωμένη λειτουργική αποκατάσταση, ενώ όσο διατηρείται η δύναμη του τετρακέφαλου μυός, με την προϋπόθεση ότι θα μπουν οι καθετήρες ακριβώς στα επιλεγμένα ανατομικά σημεία.

A75

ΠΕΡΙΕΓΧΕΙΡΗΤΙΚΗ ΑΝΑΛΓΗΣΙΑ ΣΕ MEDICAL THORACOSCOPY

Ειρήνη Αναστασοπούλου[1,2], Διονυσία Μπούρα[1], Παρασκευή Κουφοπούλου[3], Παπαδόπουλος Γιώργος[1], Βαΐβαη Αναστασία[1], Νικολακάκη Άννα[1]
1 Αναισθησιολογικό τμήμα, ΓΟΝΚ«ΟΙ ΑΓ. ΑΝΑΡΓΥΡΟΙ», 2 Τμήμα Νοσηλευτικής, Σχολή Επιστημών Υγείας & Πρόνοιας, ΠΑΔΑ
3 PhD (c), Τμήμα Οικονομικής Επιστήμης, Εργαστήριο Οικονομικών & Διοίκησης της Υγείας, Σχολή Οικονομικών, Επιχειρηματικών & Διεθνών Σπουδών, Πανεπιστήμιο Πειραιώς

Περίληψη: Η Medical Thoracoscopy είναι ελάχιστης επεμβατικότητας μέθοδος εκλογής για επεμβάσεις θώρακα με στόχο την αποφλοίωση, την συμφυσιόλυση, την παροχέτευση, την λήψη βιοψιών και την χημική πλευροδεσία κυρίως. Η αναισθησιολογική τεχνική που επιλέγεται στοχεύει στην δημιουργία ιδανικών συνθηκών χειρουργικού πεδίου με όσο το δυνατόν λιγότερη επιβάρυνση για τον ασθενή. Επιλέγεται η διατήρηση της αυτόματης αναπνοής με παροχή O2 υπό ενσυνείδητη καταστολή (conscious sedation), με χορήγηση δεξμεδετομιδίνης, μιδαζολάμης, οποιοειδών αναλγητικών στις ελάχιστες δόσεις, κεταμίνης και παρακεταμόλης, συνυπολογίζοντας πάντα την γενική κατάσταση του ασθενή. Επίσης στο σημείο εισόδου των θωρακοσκοπίων διενεργείται διήθηση με τοπικό αναισθητικό(ροπαβακαΐνη).

Σκοπός: Η ανάδειξη των πολλαπλών ωφελειών για τον ασθενή από τον συνδυασμό επιλογής της ελάχιστα επεμβατικής χειρουργικής τεχνικής και αναισθησιολογικής παρέμβασης.

Υλικό&Μέθοδος: Βιβλιογραφική και αρθρογραφική ανασκόπηση σε έδαφος ετήσιας καταγραφής και παρατήρησης περιστατικών που έλαβαν αναισθησία σε Medical Thoracoscopy, στο τμήμα μας.

Αποτελέσματα: Δεν υποβάλλονται σε γενική αναισθησία ασθενείς με ΧΑΠ, επιτυγχάνεται άμεσος απογαλακτισμός, minimum invasive επέμβαση, ταχύτερη κινητοποίηση και ταχύτερη έξοδος από το νοσοκομείο. Επιτυγχάνουμε οικονομία πόρων με τα μέγιστα δυνατά οφέλη για τον ασθενή.

Συμπέρασμα: Η επιλογή της ενσυνείδητης καταστολής ως βέλτιστης αναισθησιολογικής τεχνικής σε επεμβάσεις με την επιλογή της μεθόδου Medical Thoracoscopy αποτελούν μέθοδο εκλογής για την ελαχιστοποίηση της περιεγχειρητικής επιβάρυνσης. Ο ασθενής ακόμα και σε βαρύτατη γενική κατάσταση υποβάλλεται σε αποσυμφόρηση από την συλλογή πλευριτικού υγρού, λήψη των απαιτούμενων βιοψιών και χημική πλευροδεσία με άμεση ανακούφιση αλλά και άμεση βελτίωση της γενικής του εικόνας, με δυνατότητα άμεσης κινητοποίησης , βελτιώνοντας την ποιότητα ζωής του, εξασφαλίζοντας μια αξιοπρεπή διαβίωση.

A76

ΚΑΤΑΓΡΑΦΗ ΤΗΣ ΣΥΧΝΟΤΗΤΑΣ ΕΜΦΑΝΙΣΗΣ ΧΡΟΝΙΟΥ ΠΟΝΟΥ ΜΕΤΑ ΑΠΟ ΘΩΡΑΚΟΤΟΜΗ ΜΕ ΒΑΣΗ ΤΗΝ ΚΛΙΜΑΚΑ DOULEUR NEUROPATHIQUE (DN4)

Ροδόπη Σαΐτη[1], Αννα Θεοδωρου-Κανακαρη[1], Ελενη Χρονα[1], Χριστινα Μπαλακερα[1], Σοφία Ράλλη[1], Μαρία Τριμανδύλη[1], Κωνσταντίνος Νικητάκης[1], Μυροφόρα Σουμελίδου[1], Σταύρος Παπαναστασίου[1], Ανδρονίκη Παλγιμέζη[1]
1 Γενικό Κρατικό Νίκαιας Πειραιά «Αγιος Παντελεημων», Αθήνα, Ελλάδα

Σκοπός: Ο χρόνιος πόνος μετά από θωρακοτομή είναι συχνός και μπορεί να επηρεάσει την ποιότητα ζωής. Το σύνδρομο πόνου μετά από θωρακοτομή (PTPS) ορίζεται ως πόνος που υποτροπιάζει ή εμμένει κατά μήκος μιας τομής τουλάχιστον δύο μήνες μετεγχειρητικά. Σκοπός της μελέτης ήταν η διερεύνηση του PTPS 6-12 μήνες μετά από θωρακοτομή και η συσχέτιση με την ηλικία, το ASA score και τον τύπο της μετεγχειρητικής αναλγησίας.

Υλικό και μέθοδος: Μετά από έγκριση από την Επιτροπή Δεοντολογίας του Νοσοκομείου, συμπεριλήφθηκαν 42 ασθενείς. Όλοι τους είχαν υποβληθεί σε τυπική οπισθοπλάγια θωρακοτομή. Η μέση ηλικία ήταν 61 έτη (Ιούνιος 2021- Ιούλιος 2022). Αξιολογήθηκαν μέσω τηλεφωνικής επικοινωνίας 6-12 μήνες μετεγχειρητικά με βάση το ερωτηματολόγιο Douleur neuropathique (DN4). Το PTPS ορίστηκε ως βαθμολογία DN4>3. Οι μέθοδοι ανάλυσης παλινδρόμησης, ttest και anova χρησιμοποιήθηκαν για τη στατιστική ανάλυση. Από τους 42 ασθενών, οι 6 ήταν ASA I, 20 ASA II και 16 ASA III. Η μέση βαθμολογία DN4 ήταν 1,4. Δώδεκα από αυτούς έλαβαν οπιοειδή ενδομυϊκά ως μετεγχειρητική αναλγησία και είχαν μέση βαθμολογία DN4: 1,3. Εικοσιένα ασθενείς έλαβαν συνεχή επισκληρίδιο αναλγησία με έγχυση ροπιβακαΐνης 2% και φαιντανύλης 2,5 μg/ml (Mean DN4: 1,15). Εννέα ασθενείς έλαβαν PCA με φαιντανύλη 20μg/ml (Mean DN4: 2,1). Συμπληρωματικά όλοι οι ασθενείς έλαβαν συστηματικά παρακεταμόλη. Δεν παρατηρήθηκε στατιστικά σημαντική διαφορά μεταξύ των ομάδων όσον αφορά τη βαθμολογία DN4 (pvalue 0,3). Παρατηρήθηκε στατιστικά σημαντική συσχέτιση μεταξύ της βαθμολογίας DN4 και της ηλικίας, με τους μεγαλύτερους ασθενείς να έχουν μειωμένη βαθμολογία DN4 σε σύγκριση με τους νεότερους (pvalue 0,01). Επίσης, δεν παρατηρήθηκε στατιστικά σημαντική διαφορά όσον αφορά την κατηγοριοποίηση κατά ASA και τη βαθμολογία DN4.

Συμπέρασμα: Στην παρούσα μελέτη το PTPS δε σχετίζεται με την ομάδα ASA ή τον τύπο της μετεγχειρητικής αναλγησίας. Με την αύξηση της ηλικίας οι πιθανότητες εμφάνισης PTPS είναι λιγότερες. Απαιτείται μεγαλύτερο δείγμα ασθενών για την τεκμηρίωση των αποτελεσμάτων.

A77

Η ΕΠΙΔΡΑΣΗ ΜΙΑΣ ΠΕΡΙΕΓΧΕΙΡΗΤΙΚΗΣ ΣΤΡΑΤΗΓΙΚΗΣ ΑΝΑΙΣΘΗΣΙΑΣ-ΑΝΑΛΓΗΣΙΑΣ ΧΩΡΙΣ Η ΜΕ ΕΛΑΧΙΣΤΑ ΟΠΙΟΕΙΔΗ ΣΤΗΝ ΕΜΦΑΝΙΣΗ ΧΡΟΝΙΟΥ ΠΟΝΟΥ ΜΕΤΑ ΑΠΟ ΑΝΟΙΚΤΗ ΘΩΡΑΚΟΤΟΜΗ: ΑΝΑΔΡΟΜΙΚΗ ΜΕΛΕΤΗ ΠΑΡΑΤΗΡΗΣΗΣ

Βασιλεία Νύκταρη[1,2], Παναγιώτης Βαρδάκης[1], Γεώργιος Στεφανάκης[1], Ελένη Διαμαντάκη[1], Εμμανουέλα Κουτουλάκη [1], Περικλής Βασιλός[1], Γεώργιος Παπαστρατηγάκης[1], Αλεξάνδρα Παπαϊωάννου[1,2]
1 Αναισθησιολογική Κλινική, Πανεπιστημιακό Γενικό Νοσοκομείο Ηρακλείου (ΠαΓΝΗ), 2 Ιατρική Σχολή, Πανεπιστήμιο Κρήτης

Σκοπός: Πρόκειται για αναδρομική μελέτη της εμφάνισης χρόνιου πόνου σε ασθενείς που υποβλήθηκαν σε ανοικτή θωρακοτομή, λαμβάνοντας αναισθησία-αναλγησία είτε βασισμένη στα οπιοειδή (OBA-A) είτε χωρίς ή με ελάχιστα οπιοειδή (OFA-A/OSA-A).

Υλικό & Μέθοδος: Μελετήθηκαν τα διαγράμματα αναισθησίας ασθενών που υποβλήθηκαν σε ανοικτή θωρακοτομή την περίοδο 1/11/2015-01/02/2021. Για τη συμμετοχή των ασθενών στη μελέτη προϋπόθεση ήταν η συμπλήρωση χρονικού διαστήματος ^{3}3 μηνών από την επέμβαση. Η χρήση επισκληριδίου ή άλλης τεχνικής περιοχικής αναισθησίας/αναλγησίας αποτέλεσε κριτήριο αποκλεισμού. Αναγνωρίστηκαν 100 ασθενείς, 22-85 ετών, από τους οποίους οι 60 υποβλήθηκαν σε πρωτόκολλο OFA-A/OSA-A και οι 40 σε OBA-A. Με τους ασθενείς αυτούς πραγματοποιήθηκε τηλεφωνική επικοινωνία την περίοδο Φεβρουαρίου-Σεπτεμβρίου2022, με σκοπό τη διερεύνηση ύπαρξης χρόνιου πόνου. Καταγράφηκε η βαθμολογία του πόνου στην κλίμακα NRS και αναζητήθηκε η ύπαρξη χαρακτήρων νευροπαθητικού πόνου με το ερωτηματολόγιο painDETECT.

Αποτελέσματα: Συλλέχθηκαν δεδομένα από 68 ασθενείς, 46 στην ομάδα OFA-A/OSA-A και 22 στην ομάδα OBA-A. 16 ασθενείς είχαν αποβιώσει, ενώ από άλλους 16 δεν κατέστη δυνατή η συλλογή πληροφοριών. 27 ασθενείς ανέφεραν εμμένοντα πόνο (18 από τους 46 στην ομάδα OFA-A/OSA-A και 9 από τους 22 στην OBA-A, $p>0.999$). Στους ασθενείς με εμμένοντα πόνο δεν παρατηρήθηκε διαφορά στις 2 ομάδες ως προς τη χειρότερη βαθμολογία πόνου ($p=0,7092$) ούτε ως προς τη μέση τιμή της έντασης του πόνου ($p=0,7305$) εντός των τελευταίων 4 εβδομάδων. Κανένας ασθενής με εμμένοντα πόνο δεν είχε χαρακτήρες επιβεβαιωμένου νευροπαθητικού πόνου με βάση το painDETECT. Σημειώνεται ωστόσο ότι οι ασθενείς της ομάδας OBA-A απείχαν χρονικά από την ημέρα της επέμβασης έως την τηλεφωνική συνέντευξη στατιστικά σημαντικά μεγαλύτερο διάστημα ($p<0.0001$).

Συμπεράσματα: Οι ασθενείς που υποβλήθηκαν σε ανοικτή θωρακοτομή υπό στρατηγική OFA-A/OSA-A δεν εμφάνισαν διαφορές στην ανάπτυξη χρόνιου πόνου σε σύγκριση με τους ασθενείς υπό στρατηγική OBA-A. Δεδομένου όμως ότι η συγκεκριμένη μελέτη είναι αναδρομική, με σημαντικούς περιορισμούς, απαιτούνται περισσότερες καλά σχεδιασμένες προοπτικές μελέτες για την εξαγωγή ασφαλών συμπερασμάτων.

A78

ΣΥΧΝΟΤΗΤΑ ΑΤΥΧΗΜΑΤΙΚΗΣ ΜΕΤΑΤΟΠΙΣΗΣ ΕΠΙΣΚΛΗΡΙΔΙΟΥ ΚΑΘΕΤΗΡΑ ΑΝΑΛΟΓΑ ΜΕ ΤΟΝ ΤΡΟΠΟ ΣΤΑΘΕΡΟΠΟΙΗΣΗΣ

Άννα Θεοδώρου - Κανακάρη, Ελένη-Ιουλία Τατάκη, Κλεάνθη Μανίκα , Ροδόπη Σαΐτη, Στυλιανή Καραθανάση, Περικλής Αμπού Χαντίτζι, Δήμητρα Κοντοέ, Αγαμέμνων Κατσιούλας, Μαρία Μαντουβάλου
Γενικό Νοσοκομείο Νίκαιας-Πειραιά «ο Άγιος Παντελεήμων»

Σκοπός: Η παρούσα αναδρομική μελέτη επιχειρεί να συγκρίνει δύο τεχνικές σταθεροποίησης επισκληρίδιων καθετήρων. Η μία τεχνική αφορά απλή σταθεροποίηση με συσκευή τύπου Lockit Plus® (αυτοκόλλητο, αδιαφανές, αφρώδες επίθεμα με οπή για δίοδο του καθετήρα και ασφάλιση με πλαστικό κάλυμμα) ενώ η δεύτερη εκτός από το εν λόγω επίθεμα περιλαμβάνει τη σταθεροποίηση του καθετήρα με ράμμα στο σημείο εισόδου.

Υλικό & Μέθοδος: Για το σκοπό αυτό αναζητήθηκαν στο αρχείο του αναισθησιολογικού τμήματος από τον Ιανουάριο 2021 έως και το Δεκέμβριο του 2022 (2 έτη) τα περιστατικά στα οποία είχε τοποθετηθεί επισκληρίδιος καθετήρας για μετεγχειρητική αναλγησία. Οι ασθενείς χωρίστηκαν σε δύο ομάδες ανάλογα με την ύπαρξη ή όχι σταθεροποιητικών ραμμάτων στο υποδόριο, και κατόπιν συγκρίθηκε η συχνότητα ατυχηματικής μετακίνησης των καθετήρων (περιστατικά με ελλιπείς πληροφορίες δεν συμπεριλήφθηκαν στη στατιστική ανάλυση). Η σύγκριση των ποσοστών πραγματοποιήθηκε με το chi-square test με τη βοήθεια του στατιστικού πακέτου STATA 13.1.

Αποτελέσματα: Καταμετρήθηκαν 319 ασθενείς, 163 άνδρες (51,1%) και 156 γυναίκες (48,9%), από 20 έως 100 ετών (μέσος όρος 67,2 έτη) που υποβλήθηκαν σε ποικίλου τύπων επεμβάσεις. Καταγράφηκαν 258 (83,2%) μη ραμμένοι και 52 (16,8%) ραμμένοι καθετήρες. Στο σύνολο των καθετήρων, 41 αφαιρέθηκαν ατυχηματικά (13%). Από τους μη ραμμένους καθετήρες, 38 μετακινήθηκαν ατυχηματικά (14,7%) ενώ από τους ραμμένους, 3 μετακινήθηκαν ατυχηματικά (5,8%). Παρατηρείται μια οριακά στατιστικά σημαντική διαφορά με P value= 0,08.

Συμπεράσματα: Η προσθήκη σταθεροποιητικού ράμματος φαίνεται να μειώνει την ατυχηματική έξοδο των επισκληρίδιων καθετήρων. Για περισσότερο αξιόπιστα αποτελέσματα απαιτείται ο σχεδιασμός προοπτικής τυχαιοποιημένης μελέτης με ομοιογενείς αριθμητικά ομάδες και μεγαλύτερο αριθμό ασθενών.

A79

CHALLENGES IN ANAESTHETIC MANAGEMENT OF ANKYLOSING SPONDYLITIS FOR ELECTIVE GYNAECOLOGICAL ONCOLOGIC PROCEDURES

Giolanda Varvarousi, Emmanouil. Stamatakis, Michalis Pavlidis, Dimitrios Valsamidis
Department of Anaesthesiology, Obstetric Department, Alexandra Hospital, Athens, Greece

ABSTRACT

Background: Ankylosing spondylitis (AS) is a chronic inflammatory arthritis characterized by progressive ossification of the spinal column with resultant stiffness. Patients with AS, have a suppressed immune function due to proinflammatory cytokines and chemokines which are responsible for the inflammation of the joint. In AS stress, inflammation responses to surgery and postoperative pain may further suppress immunity function and promote cancer progression.

Case: A 77-year-old woman, ASA III status and with AS for almost 20 years, was planned to receive anaesthesia for total abdominal hysterectomy, pelvic and paraaortic lymph node dissection. Sufficient operating conditions with adequate depth of anaesthesia, analgesia and neuromuscular blocking attenuated surgical stress and reduced intraoperative and postoperative inflammatory mediators.

Conclusions: We report the anaesthetic management of a patient with AS undergoing gynaecological cancer surgery. Titration of drugs and adequate monitoring reduced the consumption of drugs and allowed recovery to be shortened with no side effects.

REFERENCES

1 Huepenbecker SP,Cusworth SE, Kuroki LM, et al. Continuous epidural infusion in gynecologic oncology patients undergoing exploratory: the new standard for decreased postoperative pain and opioid use. Gynecol Oncol 2019;153:356-361.

2 Uslu B, Damgaard Nielsen R, Kristensen BB. McGrath videolaryngoscope for awake tracheal intubation in a patient with severe ankylosing spondylitis. Br J Anaesth 2010;104:118e9

3 Moslemi F,Rasooli S,Baybordi A, et al. A comparison of patient controlled epidural analgesia with intravenous patient controlled analgesia for postoperative pain management after major gynecologic oncologic surgeries : a randomized controlled clinical trial. Anesth Pain Med 2015;5:e29540

Figure 1.
Difficult position during epidural analgesia

Figure 2.
CMAC in ankylosing spondylitis

A80

Η ΑΞΙΑ ΤΩΝ ΥΠΕΡΗΧΩΝ ΣΤΗΝ ΕΚΤΙΜΗΣΗ - ΠΡΟΒΛΕΨΗ ΤΟΥ ΔΥΣΚΟΛΟΥ ΑΕΡΑΓΩΓΟΥ

Ιωάννα Φραγκούλη, Μαρία-Ζοζεφίν Νικολοπούλου, Βασίλειος Φλαμπουράρης, Στυλιανή Κανδρεβιώτου, Μαρία Κοκολάκη
Αναισθησιολογικό Τμήμα Γ. Ν Σισμανόγλειο - Αμαλία Φλέμινγκ Αττικής

Εισαγωγή: Πρόσφατα αναγνωρίστηκε η αξία του υπερήχου σε συνδυασμό με την κατά Mallampatti εξέταση, ως μια πολλά υποσχόμενη μη επεμβατική μέθοδος πρόβλεψης του δύσκολου αεραγωγού.

Σκοπός: Μελετήθηκε προεγχειρητικά η αξία κάποιων υπερηχογραφικών δεικτών σε ασθενείς με Mallampatti score III, IV για πρόβλεψη δύσκολου αεραγωγού.

Υλικό και μέθοδος: Μελετήθηκαν έξι ασθενείς, ηλικίας 48 - 60 ετών, ASA II, βάρους 88 -100kg, τέσσερις με Mallampatti score III και δύο με Mallampatti score IV, κανένας εκ των οποίων δεν είχε υποβληθεί σε ακτινοβολία τραχηλικής χώρας. Η θυρεοειδοπωγωνική απόσταση όλων ήταν μικρότερη των έξι εκατοστών. Υπερηχογραφικά μελετήθηκαν: DSE (Distance skin to epiglottis): Απόσταση δέρματος από επιγλωττίδα HMD (Hyoid mental distance): Απόσταση κάτω γνάθου / πώγωνα από υοειδές οστούν Πάχος γλώσσας

Αποτελέσματα: Η απόσταση δέρματος από επιγλωττίδα μετρήθηκε μικρότερη των 4.8 εκ., απόσταση κάτω γνάθου / πώγωνα από υοειδές οστουν μικρότερη των 5.3 εκ. και το πάχος της γλώσσας μεγαλύτερο των 6.13 χιλιοστών. Οι ασθενείς στη λαρυγγοσκόπηση χαρακτηρίστηκαν 3b κατά Cormack - Lehane και διασωληνώθηκαν με χρήση οπτικού λαρυγγοσκοπίου Airtraq.

Συμπέρασμα: Φαίνεται ότι ο υπέρηχος σε συνδυασμό με άλλους δείκτες υπόσχεται πολλά στην εκτίμηση και αντιμετώπιση του δύσκολου αεραγωγού.

ΒΙΒΛΙΟΓΡΑΦΙΑ

1 2022 American Society of Anesthesiologists Practice Guidelines for Management of the Difficult Airway Jeffrey L. Apfelbaum, M.D. Carin A. Hagberg, M.D. Richard T. Connis,Ph.D. Basem B. Abdelmalak,M.D. Madhulika Agarkar, M.P.H. Richard P. Dutton, M.D. John E. Fiadjoe, M.D. Robert Greif, M.D. P. Allan Klock, Jr., M.D. David Mercier, M.D. Anesthesiology January 2022, Vol. 136, 31–81

Diagnostic Efficacy and Clinical Value of Ultrasonography in Difficult Airway Assessment: Based on a Prospective Cohort Study Huihui Wu and Hong Wang , Published 2022 Aug 24.

A81

«ΙΑΤΡΕ ΔΕΝ ΕΧΩ ΑΝΑΣΑ», ΜΕΤΑ ΑΠΟ ΠΑΡΑΤΕΤΑΜΕΝΗ ΝΟΣΗΛΕΙΑ ΣΕ ΜΟΝΑΔΑ ΕΝΤΑΤΙΚΗΣ ΘΕΡΑΠΕΙΑΣ COVID

Μαρία-Ζόζεφιν Νικολοπούλου, Ιωάννα Φραγκούλη, Σωτήριος Καλίνογλου, Βασίλειος Φλαμπουράρης, Μαρία Κοκολάκη
Αναισθησιολογικό τμήμα Γ.Ν.Α. Σισμανόγλειο-Αμαλία Φλέμιγκ

Σκοπός: Η πανδημία του κορονοϊού COVID 19 προκάλεσε πολλές απώλειες ανθρώπινων ζωών. Αρκετά υψηλό ποσοστό 5-12% ασθενών COVID 19 τέθηκαν σε μηχανικό αερισμό, για μεγάλο χρονικό διάστημα, σε Μονάδα Εντατικής Θεραπείας. Με την έξοδο των ασθενών από τη ΜΕΘ έπειτα από παρατεταμένη νοσηλεία, περιγράφονται πολλά προβλήματα όπως μόνιμη αναπνευστική δυσχέρεια, νεφρική δυσλειτουργία, αδυναμία, καθώς και ψυχικές διαταραχές όπως κατάθλιψη και φοβίες.

Παρουσίαση περιστατικού: 1ο Περιστατικό: Άνδρας ηλικίας 46 ετών με βάρος σώματος 120kg νόσησε με COVID 19. Παρέμεινε στην ΜΕΘ 26 ημέρες. Άμεσα μετά την έξοδό του από τη ΜΕΘ εμφάνισε αναπνευστική δυσχέρεια και δυσκολία στην κατάποση. Πραγματοποιήθηκε βρογχοσκόπηση, κατά την οποία διαγνώστηκε στένωση τραχείας και στη συνέχεια τοποθετήθηκαν stent. Ένα μήνα μετά την τοποθέτηση τους, προσήλθε στα ΤΕΠ του Νοσοκομείου μας με δύσπνοια, κυάνωση, υψηλό πυρετό, έντονο εισπνευστικό συριγμό, καθώς και ο ίδιος με χειρονομίες περιέγραφε έλλειψη αέρα. Κατά την αξιολόγησή μας, δεν έγινε κατάργηση της αναπνοής. Έπειτα από ψεκασμούς με τοπικό αναισθητικό και προνάρκωση έγινε έλεγχος της ανατομίας με airtraq. Τοποθετήθηκε ενδοτραχειακός σωλήνας No4 εξασφαλίζοντας τον αεραγωγό. Διενεργήθηκε αξονική τομογραφία διαπιστώνοντας μερική απόφραξη της τραχείας και μετακίνηση των stent. 2ο Περιστατικό: Άνδρας 52 ετών με σωματικό βάρος 75kg, διασωληνωμένος στην ΜΕΘ COVID για 2 μήνες, έπειτα από τον απογαλακτισμό του επιδεινώθηκε αναπνευστικά και στην προσπάθεια εξασφάλισης αεραγωγού διαπιστώθηκε στένωση τραχείας και τοποθετήθηκε ενδοτραχειακός σωλήνας No3.

Συμπέρασμα: Φαίνεται ότι ο αναισθησιολόγος μελλοντικά θα έρθει συχνά αντιμέτωπος με παρόμοια περιστατικά.

REFERENCES

1 José Manuel Palacios^, David Arturo Bellido^, Fernando Benjamín Valdivia^, Pamela Alejandra Ampuero^, Carlos Felipe Figueroa^, Christian Medina^, Jorge Edgardo Cervera.. Tracheal stenosis as a complication of prolonged intubation in coronavirus disease 2019 (COVID-19) patients: a Peruvian cohort. J Thorac Dis 2022;14(4):995-1008

A82

ΑΝΑΦΟΡΑ ΠΕΡΙΣΤΑΤΙΚΟΥ. ΕΝΔΟΤΡΑΧΕΙΑΚΗ ΔΙΑΣΩΛΗΝΩΣΗ ΣΕ ΑΣΘΕΝΗ ΜΕ ΠΡΟΣΘΙΟ-ΟΠΙΣΘΙΑ ΛΑΡΥΓΓΙΚΗ ΜΕΜΒΡΑΝΗ ΑΠΟ ΕΙΣΠΝΕΥΣΤΙΚΟ ΕΓΚΑΥΜΑ

Αγγελική Γρηγορακη[1], Παναγιώτης Κέκελος[2], Natalia-Francoise Westzaan[3], Ειρήνη Κουρούκλη[4], Αντώνης Λουίζος[5]
Ιπποκράτειο Νοσοκομείο Αθηνών

Σκοπός: Σκοπός της παρούσας εργασίας είναι να παρουσιαστεί ένα εξαιρετικά σπάνιο περιστατικό δύσκολης διασωλήνωσης σε έναν ασθενή που εμφάνισε λαρυγγική μεμβράνη μετά από εισπνευστικό έγκαυμα και οι χειρισμοί με τους οποίους αυτή ξεπεράστηκε.

Παρουσίαση περιστατικού: Ασθενής θήλυ 63 ετών με νοητική αναπηρία από παιδική ηλικία πρόκειται να υποβληθεί σε προγραμματισμένη χειρουργική επέμβαση από το Ωτορινολαρυγγολογικό τμήμα του νοσοκομείου λόγω προσθιοπίσθιας λαρυγγικής μεμβράνης η οποία της προκαλούσε δύσπνοια επί σειρά ετών με επιδείνωση τους τελευταίους επτά μήνες. Από το ιστορικό της ασθενούς προκύπτει πως προ 15ετίας υπέστη εισπνευστικό έγκαυμα κατά τη διάρκεια πυρκαγιάς για το οποίο διασωληνώθηκε και νοσηλεύτηκε σε Μονάδα Εντατικής Θεραπείας. Η εισαγωγή στην αναισθησία έγινε με χρήση διαλύματος δεξδεμετομιδίνης 8mcg/ml ώστε η ασθενής να βρίσκεται σε καταστολή και να διατηρεί αυτόματη αναπνοή και ταυτόχρονα να εξασφαλισθεί η δυνατότητα αερισμού με προσωπίδα και ασκό σε περίπτωση αδυναμίας διασωλήνωσης. Έγιναν δύο προσπάθειες με χρήση βιντεολαρυγγοσκοπίου. Η πρώτη προσπάθεια πραγματοποιήθηκε με σκοπό την αξιολόγηση του λάρυγγα από την οποία κρίθηκε η δυνατότητα διασωλήνωσης με τραχειοσωλήνα νούμερο 5 με cuff. Κατά την δεύτερη προσπάθεια χορηγήθηκε προποφόλη, υδροκορτιζόνη και μυοχάλαση (ροκουρόνιο) ωστέ να υπάρξει η μεγίστη διάνοιξη των φωνητικών χορδών για να πραγματοποιηθεί η διασωλήνωση. Η διατήρηση της αναισθησίας πραγματοποιήθηκε με σεβοφλουράνιο 2%, στάγδην δεξδεμετομιδίνη με δόση 0.5mcg/kg/hr και μηχανικό αερισμό VCV 400ml, RR 15/min και PEEEP 5. Κατά την διάρκεια του χειρουργειού η ασθενής ήταν αιμοδυναμικά σταθερή. Η αφύπνιση πραγματοποιήθηκε με χορήγηση sugamadex για πλήρη αναστροφή μυοχάλασης με δόση 2mg/kg και ασφαλή αποδιασωλήνωση.

Συμπέρασμα: Οι ασθενείς με ιστορικό εισπνευστικού εγκαύματος μπορούν να εμφανίζουν ποικίλες βλάβες σε ολόκληρη την έκταση του αεραγωγού και ιδιαίτερα στη γλωττιδική και υπογλωττιδική μοίρα του λάρυγγα οι οποίες μπορούν να παραμένουν αδιάγνωστες επί μακρόν η να διαπιστωθούν για πρώτη φορά στο χειρουργείο. Απαιτείται λοιπόν αυξημένη εγρήγορση και ιδιαίτεροι χειρισμοί τόσο κατά την εισαγωγή στην αναισθησία όσο και κατά τη διασωλήνωση.

ΒΙΒΛΙΟΓΡΑΦΙΑ

1 Management Of Patients With Glottic And Subglottic
Stenosis Resulting From Thermal Burns
Phillip B . Flexon , M Dwillia M W . Montgomery, M D Mack L . Cheney, M D
Pamela A. Turner Boston, Massachusetts
A Series Of Ii Laryngeal Burn Patients Is Reviewed. Various Methods Of Laryngeal Burn Management Are Detailed, Including Steroidusage, Laser Therapy, And Reconstruction With Local Flaps, Grafts, And Stents.

2 Unsuspected Tracheal Web Inhibits Endotracheal Intubation: Report Of A Case
Shinichi Yamamoto • Kenji Tetsuka •Yukio Sato • Shunsuke Endo

3 Case Reports:difficult Double-Lumen Tube Placement Due To Laryngeal Web
M. H. Schmidt*, R. H. Riley†, G. Y. K. Hee‡ Department Of Anaesthesia And Pain Medicine, Royal Perth Hospital, Perth, Western Australia, Australia

A83

ΑΠΝΟΙΑ Η «ΚΡΑΤΗΜΑ ΑΝΑΠΝΟΗΣ» ΚΑΤΑ ΤΗΝ ΕΙΣΠΝΕΥΣΤΙΚΗ ΕΙΣΑΓΩΓΗ ΜΕ ΣΕΒΟΦΛΟΥΡΑΝΙΟ;

Μήτος Γ.[1], Σαρρίδου Δ.[1], Θωμά Γ.[2], Φεγγουδάκη Μ.[1], Σωτηριάδης Σ.[1], Αργυριάδου Ε.[1]
1 ΠΓΝΘ ΑΧΕΠΑ, Κλινική Αναισθησιολογίας και Εντατικής Θεραπείας, Θεσσαλονίκη, Κεντρική Μακεδονία, Ελλάδα
2 ΓΝΘ «Άγιος Παύλος», ΜΕΘ, Θεσσαλονίκη, Κεντρική Μακεδονία, Ελλάδα

Σκοπός: η εισαγωγή στην αναισθησία με σεβοφλουράνιο αποτελεί μία από τις τεχνικές εισαγωγής με διατήρηση της αυτόματης αναπνοής. Ωστόσο, δεν είναι σπάνια η εμφάνιση άπνοιας, ιδίως κατά την εξαρχής χορήγηση υψηλών δόσεων σεβοφλουρανίου[1]. Στη διεθνή βιβλιογραφία δεν υπάρχουν μελέτες που να διερευνούν επαρκώς την άπνοια κατά την εισαγωγή με σεβοφλουράνιο, η οποία άλλοτε αναφέρεται απλά ως «κράτημα αναπνοής»[2]. Σκοπός της εργασίας είναι η επιδημιολογική μελέτη της άπνοιας κατά την εισπνευστική εισαγωγή ζωτικής χωρητικότητας με σεβοφλουράνιο.

Υλικό - Μέθοδος: σε τριάντα νορμοβαρείς ενήλικες (18-70ετών) ασθενείς ASA-PS 1-3 προς τακτική λαπαροσκοπική χολοκυστεκτομή έγινε εισπνευστική εισαγωγή στην αναισθησία με σεβοφλουράνιο ως μονοπαράγοντα με την τεχνική ζωτικής χωρητικότητας. Η εισαγωγή στην αναισθησία και η καταγραφή έγιναν από τους ίδιους αναισθησιολόγους στον ίδιο σταθμό αναισθησίας με στόχο την επίτευξη τελικοεκπνευστικής συγκέντρωσης σεβοφλουρανίου 4%(2MAC) . Σε περίπτωση εμφάνισης άπνοιας θα εφαρμοζόταν απνοϊκή οξυγόνωση, εκτός αν υπήρχαν σημεία υποξυγοναιμίας (SpO2<92%), οπότε θα ξεκινούσε αερισμός με θετικές πιέσεις. Η στατιστική ανάλυση έγινε με το πακέτο SPSS software version 25.0 (IBM Corp., Armonk, NY).

Αποτελέσματα: παροδική άπνοια παρατηρήθηκε σε 19 ασθενείς (63%). Ο μέσος χρόνος έναρξης της άπνοιας ήταν τα 46.26±17.04sec από την έναρξη της χορήγησης σεβοφλουρανίου. Η διάρκεια της άπνοιας ήταν 38.42±27.99sec. Δε φάνηκε συσχέτιση των χαρακτηριστικών της άπνοιας (χρόνος έναρξης/διάρκεια) με τα δημογραφικά χαρακτηριστικά των ασθενών ή με την τελικοεκπνευστική συγκέντρωση σεβοφλουρανίου κατά το χρόνο εμφάνισης της άπνοιας. Κανένας ασθενής δεν εμφάνισε SpO2<97% σε καμία φάση της εισαγωγής. Η άπνοια παρήλθε χωρίς την ανάγκη μηχανικής υποβοήθησης της αναπνοής.

Συμπεράσματα: η άμεση χορήγηση μεγάλης δόσης σεβοφλουρανίου – όπως συμβαίνει κατά την εισπνευστική εισαγωγή στην αναισθησία με σεβοφλουράνιο με την τεχνική της ζωτικής χωρητικότητας – σχετίζεται θετικά με την εμφάνιση άπνοιας. Παρόλα αυτά, το φαινόμενο αυτό περιγράφεται καλύτερα με τον όρο «κράτημα αναπνοής», καθώς φάνηκε να είναι παροδικό και ακίνδυνο στη δική μας ομάδα ασθενών.

REFERENCES

1 Khangwal SK, Shah K, Patel BM: Comparison of 3%,5%, 8% concentrations of sevoflurane for induction and intubation in adults without using neuromuscular blocking agents. IJPSR.2019,10(5):2230-35.

1 Pancaro C, Giovannoni S, Toscano A, Peduto VA: Apnea during induction of anesthesia with sevoflurane is related to its mode of administration. Can J Anaesth.2005,52:591-4.

A84

ΜΙΑ ΣΧΕΔΟΝ "ΑΔΥΝΑΤΗ" ΔΙΑΣΩΛΗΝΩΣΗ…

Θεοδώρου Λυδία[1], Θανόπουλος Ιωάννης[2], Σούτης Νικόλαος[2]
1 ΓΝΑ Γ. Γεννηματάς, 2 401 ΣΝΑ

Σκοπός: Παρουσίαση διαχείρισης ασθενούς με γνωστό δύσκολο αεραγωγό, στον οποίο έπρεπε να τοποθετηθεί ειδικός ενδοτραχειακός σωλήνας με αποκλειστή ή σωλήνας διπλού αυλού, για πραγματοποίηση θωρακοχειρουργικής επέμβασης όπου θα χρειαζόταν αερισμός ενός πνεύμονα.

Παρουσίαση περιστατικού: Ασθενής 73 ετών, άνδρας, BMI 34, ASA III με ατομικό ιστορικό κολπικής μαρμαρυγής, αρτηριακής υπέρτασης, ΧΑΠ και υπνικής άπνοιας προσέρχεται στο θωρακοχειρουργικό τμήμα προς λοβεκτομή κάτω λοβού του δεξιού πνεύμονα λόγω υπερμεταβολικού όζου. Ο ασθενής φέρει έγγραφο προειδοποίησης δύσκολης διασωλήνωσης από προηγούμενο χειρουργείο χολοκυστεκτομής προ 15ετίας. Η ωρλ εκτίμηση αναφέρει πολύ μεγάλη βάση γλώσσας, που έρχεται σε επαφή με εντύπωμα στον υποφάρυγγα από οστεόφυτα της ΑΜΣΣ, αδύνατη απεικόνιση επιγλωττίδας με εύκαμπτο λαρυγγοσκόπιο και δυσχερή απεικόνιση με άκαμπτο. Αποφασίζεται ξύπνια διασωλήνωση, μετά από συναίνεση του ασθενούς, με ινοπτικό βρογχοσκόπιο με σκοπό την εισαγωγή ενδοτραχειακού σωλήνα Univent με αποκλειστή. Η διασωλήνωση πραγματοποιήθηκε με τοπική αναισθησία, μετά από ψεκασμούς με ξυλοκαϊνη, χωρίς χορήγηση ενδοφλέβιας καταστολής. Η κατεύθυνση του ινοπτικού προς απεικόνιση της επιγλωττίδας και των φωνητικών χορδών ήταν αρχικά ιδιαίτερα δυσχερής. Στη συνέχεια, ήταν αδύνατη η προώθηση του ενδοτραχειακού σωλήνα Univent δια του ινοσκοπίου στην τραχεία. Τελικά, η διασωλήνωση πραγματοποιήθηκε με reinforced spiral ενδοτραχειακό σωλήνα No 8.0. , ο οποίος αντικαταστάθηκε με σωλήνα Univent σε δεύτερο χρόνο με τη χρήση boogie. Η όλη διαδικασία, αν και εργώδης, έγινε καλά ανεκτή από τον ασθενή. Ο ασθενής αποσωληνώθηκε χωρίς προβλήματα στο τέλος της επέμβασης.

Συμπεράσματα: Ο αναμενόμενα δύσκολος αεραγωγός εξακολουθεί να αποτελεί μία από τις μεγαλύτερες προκλήσεις του αναισθησιολόγου, παρόλα τα πρωτόκολλα αντιμετώπισης και τη δυνατότητα προετοιμασίας, πριν την εισαγωγή στην αναισθησία. Ειδικά, αν η επέμβαση απαιτεί συγκεκριμένο είδος διασωλήνωσης ώστε να μπορέσει να ολοκληρωθεί, τότε πρέπει να γίνει ακόμα καλύτερος προγραμματισμός καθώς εναλλακτικές επιλογές όπως πχ η ρινοτραχειακή διασωλήνωση, αποκλείονται.

A85

ΠΑΡΟΥΣΙΑΣΗ ΠΕΡΙΣΤΑΤΙΚΟΥ: ΔΥΣΚΟΛΟΣ ΑΕΡΑΓΩΓΟΣ ΣΕ ΑΣΘΕΝΗ ΜΕ ΕΧΙΝΟΚΟΚΚΟ ΚΥΣΤΗ ΗΠΑΤΟΣ

Δημήτρης Ιάσων Καλύβας, Ιφιγένεια Γρηγοριάδου
Γενικό Νοσοκομείο Αθηνών "Γ. Γεννηματάς"

Σκοπός: Στην παρούσα εργασία θα περιγραφεί η αποτελεσματική αναισθησιολογική διαχείριση ενός ασθενούς με δύσκολο αεραγωγό, στον οποίο πραγματοποιήθηκε εκτομή εχινόκοκκου κύστης ήπατος. Με αφορμή αυτό το περιστατικό, θα πραγματοποιηθεί ανάλυση του πρωτοκόλλου της ξύπνιας διασωλήνωσης της DAS και θα γίνει μια ανασκόπηση της εχινοκοκκίασης, λαμβάνοντας υπόψιν την αύξηση της συχνότητάς της την τελευταία χρονική περίοδο.

Παρουσιαση Περιστατικου: Ασθενής άρρεν 64 ετών προσήλθε στο Γ. Ν. Α. "Γ. Γεννηματάς" για προγραμματισμένη επέμβαση εκτομής εχινοκόκκου κύστης ήπατος. Κατά τον προεγχειρητικό έλεγχο του ασθενούς διαπιστώθηκε έντονη διόγκωση και ανομοιογένεια του θυρεοειδούς αδένα με κατάδυση στο ανώτερο μεσοθωράκιο και πιεστικά φαινόμενα επί της τραχείας καθώς και ευμεγέθη προσθιοπλάγια οστεόφυτα των αυχενικών σπονδύλων που προκαλούν πιεστικά φαινόμενα στο οπίσθιο τοίχωμα του φάρυγγα και του λάρυγγα. Λόγω του αναμενόμενου δύσκολου αεραγωγού αποφασίστηκε να πραγματοποιηθεί ξύπνια διασωλήνωση με χρήση βιντεολαρυγγοσκοπίου. Ο ασθενής διασωληνώθηκε επιτυχώς, έγινε η εισαγωγή του στην αναισθησία και η επέμβασή του είχε επιτυχή έκβαση.

Συμπέρασμα: Σε περίπτωση αναμενόμενου δύσκολου αεραγωγού ένα χρήσιμο εργαλείο στην φαρέτρα του αναισθησιολόγου είναι η ξύπνια διασωλήνωση. Η ξύπνια διασωλήνωση είναι μια μέθοδος που απαιτεί την καλή συνεργασία μεταξύ του ασθενούς και του ιατρονοσηλευτικού προσωπικού. Επίσης είναι απαραίτητο να λαμβάνονται υπόψιν οι ανθρώπινοι παράγοντες και η σωστή εργονομία κατά την πραγματοποίησή της. Τέλος, χρήσιμη είναι η ανάλυση της εχινοκοκκίασης η οποία είναι μια λοίμωξη που ενώ πλέον θεωρείται σπάνια, την τελευταία περίοδο εμφανίζεται με μεγαλύτερη συχνότητα στον πληθυσμό.

REFERENCES

Difficult Airway Society guidelines for awake tracheal intubation (ATI) in adults, Ahmad et al., Anaesthesia 2020, 75, 509-528

A86

EFFECT OF DEXMEDETOMIDINE ON THE ONSET TIME OF NEUROMUSCULAR BLOCKADE: A CASE SERIES AND REVIEW OF LITERATURE

Niki Kouna, Paraskevi Matsota
2nd Department of Anaesthesiology, School of Medicine, National and Kapodistrian University of Athens, «Attikon» University Hospital, Athens

Goal of study: Dexmedetomidine (dex) is a potent, highly selective a2-adrenoceptor agonist which has gained popularity due to its unique sedative response with safe respiratory profile. The potential effect of dex on non-depolarizing neuromuscular blocking agent's onset of action has been investigated in previous studies but the results are limited and conflicting. Possible mechanisms of its action include inhibition of acetylcholine (Ach) release from presynaptic membrane in the central nervous system (CNS), blockade of postjunctional nicotinic Ach receptors, a different CNS site of action and inhibition of epinephrine/norepinephrine release. In the present article, we studied the effect of dex on the onset time of rocuronium in a case series of paediatric patients and we present a review of the relative literature.

Materials and Methods: 20 ASA I-II patients, 4-12 years old, undergoing elective surgery under general anaesthesia were randomized either to group-D or group-P. Ten minutes before general anaesthesia induction, group-D patients received dex 0,5μg/kg and group-P received the same amount of normal saline. Neuromuscular blockade was monitored using train of four pattern (TOF) and patients were intubated when TOF=0. Time from rocuronium infusion to TOF=0 was determined as onset time (T0) and recorded. So far, we have found only 5 studies that have investigated the same research question and have shown opposing findings.

Results: T0 was significantly shorter in group-D ($p<0,05$). Similarly, to our results, 2 studies found that dex shortens the onset time of rocuronium in adults. The rest 3 studies did not find any significant effect.

Conclusion: In our study dex decreased the onset time of rocuronium in paediatric patients in accordance with 2 previous studies performed in adults. However, conflicting results still exist, therefore further investigation is needed to confirm our data and explain any potential clinical significance.

A87

AGE-BASED FORMULAE FOR ENDOTRACHEAL TUBE SIZE SELECTION IN A GREEK PEDIATRIC HOSPITAL. IS THEIR VALIDITY CONFIRMED BY REALITY?

Artemis Dendi[1], Panagiotis Masouros[2], Anna Malissiova[1], Katerina Ntouzepi[1], Christos Vaiopoulos[1], Evaggelia Kalliardou[1]
1 Department of Anaesthesiology, Children's Hospital of Athens "Panagioti & Aglaias Kyriakou"
2 Orthopedic surgeon, Msc "Clinical trials design & condact"

Objectives: To retrospectively evaluate the validity of age-based formulae 4+age/4 and 3,5+age/4 in predicting endotracheal cuffless and cuffed tube size respectively, in children 2 to 12 years old.

Materials and methods: Data regarding sex, age, endotracheal tube (ETT) size, presence of cuff and weight were retrospectively collected from anaesthesia charts of patients 2 to 12 years old (mean age 7+/- 3.2y) who underwent surgery from March to August 2022. The size of ETT recorded was compared to the predicted according to traditionaly used age-based formulae, 4+age/4 for cuffless and 3,5+age/4 for cuffed ETTs. SPSS was used for comparisons between predicted and observed tube size and relevant regression analysis, while supgroup analysis was performed with respect to the presence of cuff or not.

Results: Out of a total of 1153 patients orothacheally intubated with either cuffless or low volume-high pressure cuffed ETT, a sample of 640 was included in the study. The observed tube size was significantly greater than predicted by a mean of 0.5 mm ($p<0.001$). This difference was more pronounced in the cuffless compared to cuffed group (0.75 vs 0.18 mm respectively). Regression analysis of the observed vs predicted values revealed R2 value of 0.564 which represents moderate fit of formulae, especially in cuffless group.

Conclusion: Our findings suggest that these age-based formulae underestimate the required tube size. Upscaling predicted ETT size by at least of 0.5 mm should be considered particularly in cuffless size selection.

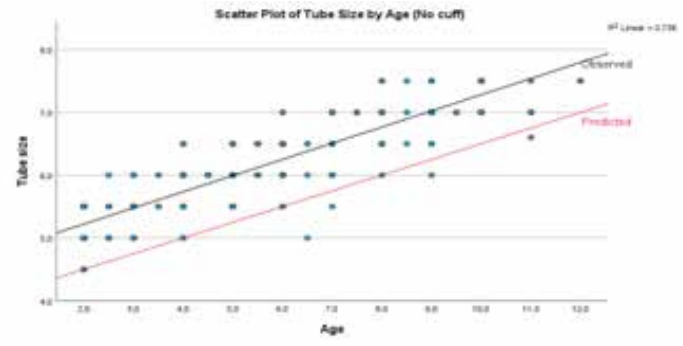

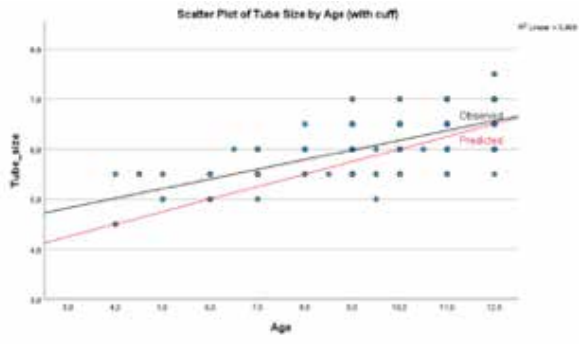

A88

ΣΥΓΚΡΙΣΗ ΕΦΑΡΜΟΓΗΣ ΜΕ ΤΗ ΜΗ ΕΦΑΡΜΟΓΗ ΑΠΝΟΪΚΗΣ ΟΞΥΓΟΝΩΣΗΣ ΣΕ ΠΑΙΔΙΑ ΠΡΟΣ ΔΙΑΣΤΟΛΗ ΤΡΑΧΕΙΑΣ ΜΕ ΜΠΑΛΟΝΙ: ΑΠΟΤΥΠΩΣΗ ΤΩΝ ΜΕΤΑΒΟΛΩΝ ΠΑΛΜΙΚΗΣ ΟΞΥΜΕΤΡΙΑΣ SPO2, ΕΓΚΕΦΑΛΙΚΗΣ ΟΞΥΜΕΤΡΙΑΣ RSO2 ΚΑΙ ΜΕΡΙΚΗΣ ΠΙΕΣΗΣ ΑΡΤΗΡΙΑΚΟΥ ΟΞΥΓΟΝΟΥ PAO2

Ιορδανίδου Δ.[1], Χρήστου Χ.[1], Χατζηαγόρου Ε.[2], Κυρβασίλης Φ.[2], Τσανάκας Ι.[2]
1 Αναισθησιολογικό Τμήμα, 2. Μονάδα Βρογχοσκοπήσεων Παίδων, Γ.Ν. Θεσ/νίκης «Ιπποκράτειο»

Σκοπός: Η βρογχοσκοπικά καθοδηγούμενη διαστολή τραχείας με μπαλόνι αποτελεί θεραπεία πρώτης γραμμής, σε παιδιά με σοβαρή επίκτητη στένωση τραχείας. ΣΚΟΠΟΣ της εργασίας είναι η σύγκριση των μεταβολών παλμικής οξυμετρίας SpO2, εγκεφαλικής οξυμετρίας rSO2, και μερικής πίεσης αρτηριακού οξυγόνου PaO2, μεταξύ εφαρμογής και μη εφαρμογής απνοϊκής οξυγόνωσης, κατά τη διαστολή τραχείας με μπαλόνι σε παιδιά με σοβαρή επίκτητη στένωση τραχείας.

Μέθοδος: Καταγράψαμε 8 συνεδρίες διαστολής τραχείας σε 2 παιδιατρικούς ασθενείς 5 και 6 ετών, μετά από ενημερωμένη συγκατάθεση γονέων. Σε κάθε συνεδρία εκτελέστηκαν 3 διαστολές τραχείας. Μετά από εισπνευστική εισαγωγή με διατήρηση αυτόματης αναπνοής, εκτελέστηκε βρογχοσκόπηση για εκτίμηση του βαθμού/επιπέδου στένωσης. Μετά από ενδοφλέβια εισαγωγή και αερισμό θετικών πιέσεων, ένας Τραχειακός Καθετήρας με Μπαλόνι(TBC-INSPIRA AIRTM) φορτίστηκε σε κανάλι συσκευής i-Gel-No2,5, τοποθετήθηκε υπό άμεση λαρυγγοσκόπηση στην τραχεία, τοποθετήθηκε η i-Gel, και υπό βρογχοσκοπική καθοδήγηση(μέσω του καναλιού i-Gel) ο TBC έφτασε στο επίπεδο της στένωσης. Η πρώτη διαστολή κάθε συνεδρίας έγινε χωρίς εφαρμογή απνοϊκής οξυγόνωσης, οι υπόλοιπες δύο με απνοϊκή οξυγόνωσης διαμέσου λεπτού καθετήρα εντός του καναλιού i-Gel. Καταγράφηκαν αιμοδυναμικές παράμετροι, SpO2, rSO2(R-L)(INVOS®) και PaO2, στην αρχή και τέλος κάθε διαστολής. Το πρωτόκολλο καταχωρήθηκε στο Clinical Trials.gov(NCT05028023). Η στατιστική ανάλυση έγινε με SPSSv.23.

Αποτελέσματα: Δεν καταγράφηκαν σημαντικές μεταβολές σε HR, SBP/DBP και rSO2 μεταξύ εφαρμογής και μη απνοϊκής οξυγόνωσης. Η μείωση SpO2 και PaO2 ήταν σημαντικά μεγαλύτερες κατά τη μη εφαρμογή απνοϊκής οξυγόνωσης ($p < 0.05$). Στο τέλος της διαδικασίας σε 13/16 διαστολές με απνοϊκή οξυγόνωση η PaO2 διατηρήθηκε >100mmHg, ενώ στην ομάδα της μη απνοϊκής οξυγόνωσης μόνο 1/8 περιπτώσεις διατήρησε PaO2 >100mmHg.

Συζήτηση: Η εφαρμογή απνοϊκής οξυγόνωσης κατά τη βρογχοσκοπικά καθοδηγούμενη διαστολή τραχείας με μπαλόνι, σε παιδιά με σοβαρή επίκτητη στένωση τραχείας, διατηρεί τις τιμές παλμικής οξυμετρίας, εγκεφαλικής οξυμετρίας και μερικής πίεσης αρτηριακού οξυγόνου σε σημαντικά υψηλότερα επίπεδα συγκριτικά με μη εφαρμογή απνοϊκής οξυγόνωσης. Τα ευρήματα ενισχύουν την ασφάλεια και αποτελεσματικότητα της διαδικασίας.

ΒΙΒΛΙΟΓΡΑΦΙΑ

Powell, Keltie, Burn, et al. Balloon dilatation for paediatric airway stenosis: Evidence from the UK Airway Interven. Registry. ClinOtolaryngol. 2020: 334–341.

A89

ΑΝΑΙΣΘΗΣΙΟΛΟΓΙΚΗ ΔΙΑΧΕΙΡΙΣΗ ΘΗΛΥΚΟΥ ΒΡΕΦΟΥΣ ΜΕ ΣΥΓΓΕΝΕΣ ΛΟΒΩΔΕΣ ΕΜΦΥΣΗΜΑ

Κωνσταντίνα Μπάρτζη, Ελεάνα Γαρίνη, Φιλιππία Αρώνη, Λητώ φλούδα, Χριστιάνα Προδρόμου
Γ.Ν. Παίδων Αθηνών « Η Αγία Σοφία»

Σκοπός: Παρουσιάζουμε την αναισθησιολογική διαχείριση σ ένα τεσσάρων μηνών θηλυκό βρέφος με συγγενές λοβώδες εμφύσημα (ΣΛΕ), μια ιδιαιτέρως σπάνια διαμαρτία του πνεύμονα, το οποίο υπεβλήθη σε αριστερή λοβεκτομή

Παρουσίαση Περιστατικού: Θηλυκό βρέφος πέντε μηνών, που διαγνώσθηκε μετά τη γέννηση του με ΣΛΕ, λόγω εκσεσημασμένης αναπνευστικής δυσχέρειας και επίμονου βήχα, προγραμματίστηκε για αριστερή λοβεκτομή. Στο χειρουργείο ετέθη βασικό monitoring,, έγινε προοξυγόνωση, χορηγήθηκε προνάρκωση (ατροπίνη, φαιντανύλη), καταστολή με κεταμίνη, δεξμετοπιμιδίνη, μορφίνη, ετέθησαν αρτηριακή και κεντρική φλεβική γραμμή. Το βρέφος διασωληνώθηκε με προοδευτική αύξηση της συγκέντρωσης του πτητικού, ο ενδοτραχειακός σωλήνας προωθήθηκε δεξιά και ετέθη σε Pressure support ventilation. Διενεργήθηκε υπερηχογραφικά-καθοδηγούμενος μεσοπλεύριος αποκλεισμός του πρόσθιου οδοντωτού μυός (SIPB) (Ροπιβακαίνη 0,2%). Η αναισθησία συντηρήθηκε με πτητικό αναισθητικό σε FiO2 80%. Με τη θωρακοτομή χορηγήθηκε νευρομυϊκός αποκλειστής (cis-atracurium) και ετέθη σε pressure control ventilation. Μετά τη λοβεκτομή το βρέφος αποδιασωληνώθηκε και μεταφέρθηκε στη ΜΕΘ. Για μετεγχειρητική αναλγησία χορηγούνταν παρακεταμόλη iv και ετέθη ενδουπεζωκοτικός καθετήρας συνεχούς έγχυσης (ροπιβακαίνη).

Συμπέρασμα: Η εισαγωγή στη γενική αναισθησία είναι η πιο κρίσιμη φάση στην αναισθησιολογική διαχείριση ενός παιδιού με CLE. Η εφαρμογή IPPV συμβάλλει σε περαιτέρω παγίδευση αέρα και μπορεί να οδηγήσει σε κυκλοφορική κατάρριψη. Γι αυτό και διατηρήσαμε την αυτόματη αναπνοή τόσο κατά τη διάρκεια της τοποθέτησης αρτηριακών, φλεβικών γραμμών, όσο και κατά τη διασωλήνωση και την επέμβαση, επιτυγχάνοντας επαρκή περιεγχειρητική αναλγησία με τη διενέργεια SIPB, γεγονός που βοήθησε στην άμεση μετεγχειρητικά αποδιασωλήνωση του παιδιού.

ΒΙΒΛΙΟΓΡΑΦΙΑ

1 S.Saini, S.Prakash, M.Rajeev, K.Gidhar: Congenital Lobar Emphysema: Anaesthetic Challenges and Review of Literature J Clin Diagn res 2017 Sept; 11(9): UD04-UD06

A90

ΦΑΙΝΟΜΕΝΟ ΛΑΖΑΡΟΥ ΣΕ ΒΡΕΦΟΣ ΚΑΤΑ ΤΗ ΔΙΑΡΚΕΙΑ ΕΠΕΜΒΑΣΗΣ ΑΦΑΙΡΕΣΗΣ ΥΠΟΣΚΛΗΡΙΔΙΩΝ ΑΙΜΑΤΩΜΑΤΩΝ

Ευθυμία Δημητροπούλου[1], Εμμανουέλα Κουτουλάκη[2], Ζήσης Κατσάκης[4], Αγγελική Γρηγοράκη[3], Γεώργιος Νούτσος[1], Φιλιππία Αρώνη[1], Ειρήνη Γαζελοπούλου[1]
1 Αναισθησιολογικό τμήμα Ν.Παίδων η Αγία Σοφία, 2 Αναισθησιολογικό τμήμα ΠΑΓΝΗ,
3 Αναισθησιολογικό τμήμα Ιπποκράτειο Αθηνών, 4Αναισθησιολογικό τμήμα Παπανικολάου

Σκοπός: Παρουσιάζουμε περίπτωση αυτόματης ανάνηψης μετά από παύση της αναζωογόνησης σε βρέφος 9 μηνών σε επέμβαση αφαίρεσης υποσκληριδίων αιματωμάτων.

Παρουσίαση περιστατικού: Το φαινόμενο του «Λαζάρου» περιγράφεται ως καθυστερημένη επιστροφή αυθόρμητης κυκλοφορίας (ROSC) μετά την παύση της ΚΑΡΠΑ. Έχουν αναφερθεί στην βιβλιογραφία από το 1982 τουλάχιστον 65 περιστατικά που αφορούν σε ενήλικες. Είναι το δεύτερο περιστατικό που ανακοινώνουμε από το τμήμα μας. Το βρέφος ήταν 9 μηνών, 5.700γρ, είχε χειρουργηθεί για αποκατάσταση τετραλογίας Fallot, είχε μόνιμο διπολικό βηματοδότη λόγω πλήρους κολποκοιλιακού αποκλεισμού και πριν το εξιτήριο παρουσίασε νευρολογικά συμπτώματα λόγω υποσκληριδίου αιματώματος. Στο χειρουργείο τοποθετήθηκε αριστερή μηριαία φλεβική γραμμή και δεξιά κερκιδική αρτηριακή, η οποία κατά τη διάρκεια σταμάτησε να λειτουργεί. Κατά τη δεξιά κρανιεκτομή παρουσιάστηκε μεγάλη αιμορραγία στο χειρουργικό πεδίο με συνοδό αιμοδυναμική κατάρρευση του ασθενούς. Αντιμετωπίστηκε άμεσα με χορήγηση αδρεναλίνης και φαινυλεφρίνης και μετάγγισης αίματος. Κατά τη λήξη της αριστερής κρανιεκτομής παρουσίασε αιφνιδίως κοιλιακή ταχυκαρδία διάρκειας λίγων δευτερολέπτων και στη συνέχεια ασυστολία. Ξεκίνησε άμεσα ΚΑΡΠΑ διάρκειας 45 λεπτών χωρίς επιτυχή ανάνηψη και αρνητικό για συσταλτικότητα υπέρηχο από καρδιολόγο. Αποφασίστηκε η παύση της ΚΑΡΠΑ, ωστόσο 10 min μετά τη διακοπή της εμφανίστηκαν ευρέα επάρματα στο ΗΚΓ, συνδέθηκαν ινότροπα φάρμακα, αποκαταστάθηκε ο βηματοδοτικός ρυθμός και ο νέος υπέρηχος καρδιάς ανέδειξε συσταλτικότητα. Το βρέφος μεταφέρθηκε στη μονάδα και στην πρώτη MRI εγκεφάλου διαφαίνονται αιμορραγικές αλλά όχι ισχαιμικές αλλοιώσεις. Πιθανότερη αιτιολογία για το φαινόμενο είναι η δυναμική υπερδιάταση των πνευμόνων κατά τη διάρκεια της ΚΑΡΠΑ με επακόλουθη υψηλή auto-PEEP και πτώση της καρδιακής παροχής. Πιθανολογούνται επίσης η καθυστερημένη δράση φαρμάκων, το stunning του μυοκαρδίου, μεταβατική ασυστολία μετά από απινίδωση. Τις περισσότερες φορές η επαναφορά της κυκλοφορίας γίνεται στα 10 πρώτα λεπτά από την παύση.

Συμπέρασμα: Φαινόμενο Λαζάρου μπορεί να παρατηρηθεί και στα παιδιά και θα πρέπει να παρακολουθούνται οι ασθενείς τουλάχιστον 10 λεπτά από τη λήξη της CPR και την ανακοίνωση του θανάτου.

ΒΙΒΛΙΟΓΡΑΦΙΑ

Les Gordon, Matthieu Pasquier, Hermann Brugger & Peter Paal. "Autoresuscitation (Lazarus phenomenon) after termination of cardiopulmonary resuscitation - a scoping review". Scandinavian Journal of Trauma, Resuscitation and Emergency Medicine 28, ArticleNumber:14 (2020)

A91

ΕΠΙΔΡΑΣΗ ΤΩΝ ΔΙΕΓΧΕΙΡΗΤΙΚΩΝ ΑΛΓΑΙΣΘΗΤΙΚΩΝ ΕΡΕΘΙΣΜΑΤΩΝ ΣΤΟ ΔΕΙΚΤΗ ΑΛΓΑΙΣΘΗΤΙΚΗΣ ΑΝΑΛΓΗΣΙΑΣ ANI ΣΕ ΠΑΙΔΙΑ: ΣΥΓΚΡΙΣΗ ΤΩΝ ΤΙΜΩΝ ANI ΜΕΤΑΞΥ ΔΥΟ ΔΙΑΦΟΡΕΤΙΚΩΝ ΔΟΣΕΩΝ ΦΕΝΤΑΝΥΛΗΣ ΚΑΤΑ ΤΗΝ ΕΙΣΑΓΩΓΗ ΣΤΗΝ ΑΝΑΙΣΘΗΣΙΑ

Καρράς Γ., Ιορδανίδου Δ., Μουρατίδου Χ., Ζαφειριάδης Δ., Νέγρου Κ., Κωνσταντά Ζ., Ζαΐμη Ν.
Αναισθησιολογικό Τμήμα, Γ.Ν. Θεσσαλονίκης «Ιπποκράτειο»

Αλγαισθησία είναι η απάντηση του αισθητικού νευρικού συστήματος ΝΣ σε ερεθίσματα, που προκαλεί υποκειμενική αίσθηση πόνου σε ασθενείς με συνείδηση, και απάντηση του αυτόνομου ΝΣ σε αναισθητοποιημένους ασθενείς. Ο Δείκτης Αλγαισθητικής Αναλγησίας ANI προσφέρει πληροφορίες για την ύπαρξη ισορροπίας μεταξύ αλγαισθησίας/ αντιαλγαισθησίας σε τιμές 50-70, επιτρέποντας στοχευμένη τιτλοποίηση των χορηγούμενων αναλγητικών. ΣΚΟΠΟΣ της εργασίας είναι η παρουσίαση της εμπειρίας μας από τη χρήση ANI σε παιδιά άνω των 2 ετών, και η σύγκριση των τιμών ANI μεταξύ δύο διαφορετικών δόσεων φεντανύλης κατά τη συνήθη εισαγωγή στην αναισθησία.

Μέθοδος: Καταγράψαμε 18 ασθενείς ηλικίας 2-16 ετών, ASA I-II, που υποβλήθηκαν σε διάφορες επεμβάσεις μικρής και μέσης βαρύτητας, μετά από ενημερωμένη συγκατάθεση γονέων. Οι ασθενείς ταξινομήθηκαν σε δύο ομάδες: η ομάδα Α (n=7) έλαβε κατά την εισαγωγή στην αναισθησία φεντανύλη 1μg/kg, ενώ η ομάδα Β (n=11) 2μg/kg. Πέραν της φεντανύλης, χορηγήθηκαν προποφόλη 2,5-3mg/kg και ροκουρόνιο 0,5mg/kg κατά την εισαγωγή στην αναισθησία, υπό συνεχές βασικό monitoring. Η διατήρηση αναισθησίας έγινε με σεβοφλουράνιο 2,5-3%-(MAC-1,0) υπό μηχανικό αερισμό-(VC-AutoFlow) και φεντανύλη 1-2μg/kg (έως max-3μg/kg). Ως μετεγχειρητική αναλγησία χορηγήθηκαν ενδοφλέβια παρακεταμόλη 15mg/kg και μορφίνη 0,05-0,1mg/kg, 30min πριν το τέλος του χειρουργείου. Καταγράφηκαν αιμοδυναμικές παράμετροι-(καρδιακή συχνότητα, μέση αρτηριακή πίεση-ΜΑΠ) και τιμές ANI σε 6 στιγμιότυπα: α.-πριν την εισαγωγή στην αναισθησία-(BASELINE), β.-μετά τη δόση εισαγωγής φεντανύλης-(1ST-FNT), γ.-μετά τη διασωλήνωση τραχείας-(AFTER-INT), δ.-κατά την τομή δέρματος-(SURG-START), ε.-μετά τη 2η δόση φεντανύλης-(2ND-FNT), στ.-μετά το κλείσιμο χειρουργικού τραύματος-(SURG-END). Η στατιστική ανάλυση έγινε independent samples t-test-(SPSSv.23).

Αποτελέσματα: Οι ηλικίες των παιδιών των 2 ομάδων ήταν παρόμοιες. Δεν καταγράφηκαν σημαντικές διαφορές της καρδιακής συχνότητας και ΜΑΠ μεταξύ των ομάδων. Οι τιμές ANI ακολούθησαν παρόμοια πορεία στις δύο ομάδες μέχρι την τομή του δέρματος, όμως μετά τη χορήγηση 2ης δόσης φεντανύλης, η ομάδα που έλαβε μεγαλύτερη δόση κατά την εισαγωγή-(2μg/kg) εμφάνισε σημαντικά μεγαλύτερη τιμή ANI, άρα καλύτερη αλγαισθητική/ αντιαλγαισθητική ισορροπία-($p<0.05$).

Συζήτηση: Το monitoring του Δείκτη Αλγαισθητικής Αναλγησίας ANI σε παιδιά άνω των 2 ετών παρέχει αριθμητική αποτύπωση της ύπαρξης επαρκούς περιεγχειρητικής αναλγησίας, ειδικά σε διατήρηση τιμών 50-70, συμβάλλοντας έτσι στην αποφυγή υποθεραπείας ή υπερδοσολογίας οπιοειδών. Στην παρούσα μελέτη, η εφαρμογή ANI σε παιδιά αποτύπωσε αριθμητικά ότι η χορήγηση υψηλότερης δόσης φεντανύλης κατά την εισαγωγή στην αναισθησία εξασφαλίζει καλύτερη διεγχειρητική αναλγησία μετά την τομή του δέρματος.

ΒΙΒΛΙΟΓΡΑΦΙΑ

Sabourdin N, Arnaout M, Louvet N, et al. Pain monitoring in anesthetized children: first as- sessment of skin conductance and Analgesia Nociception Index at different infusion rates of remifentanil. Pediatric Anesthesia 2013; 23(2): 149-55.

A92

ΑΤΥΧΗΜΑΤΙΚΗ ΤΡΩΣΗ ΣΚΛΗΡΑΣ ΜΗΝΙΓΓΑΣ ΚΑΙ ΕΠΙΣΚΛΗΡΙΔΙΟ ΕΜΒΑΛΩΜΑ ΑΙΜΑΤΟΣ ΣΕ ΜΑΙΕΥΤΙΚΟ ΠΛΗΘΥΣΜΟ

Γιολάντα Βαρβαρούση, Εμμανουήλ Σταματάκης, Θεόδωρος Λάππας, Μιχαήλ Παυλίδης, Αναστασία Λουκέρη, Δημήτριος Βαλσαμίδης
Νοσοκομείο Αλεξάνδρα, Αθήνα

Σκοπός: Η μελέτη της διαχείρισης των ατυχηματικών τρώσεων σκληράς μήνιγγας σε μαιευτικό πληθυσμό.

Υλικό και μέθοδος: Μελετήθηκαν αναδρομικά όλες οι τρώσεις σκληράς μήνιγγας λόγω περιοχικής αναισθησίας σε επίτοκες στο νοσοκομείο Αλεξάνδρα την περίοδο 12/2011 έως 05/2021.

Αποτελέσματα: Συνολικά έγιναν 143 τρώσεις σκληράς μήνιγγας (49,7% από ειδικευόμενους και 50,3% από ειδικούς αναισθησιολόγους) σε σύνολο 21358 παρεμβάσεων (14563 Καισαρικές τομές και 6822 φυσιολογικοί τοκετοί). Σε ποσοστό 8.4% των τρώσεων σκληράς μήνιγγας, η τεχνική ήταν επισκληρίδιος και σε 91.6% η τρώση οφειλόταν σε συνδυασμένη επισκληρίδιο- υπαραχνοειδή αναισθησία. Ποσοστό 91,6% των τρώσεων αφορούσε σε καισαρική τομή και 8,4 % σε φυσιολογικό τοκετό. Η μέθοδος εντοπισμού του επισκληρίδιου χώρου με αέρα ή νερό και ο βαθμός επείγουσας καισαρικής τομής δεν φάνηκαν να σχετίζονται με τον αριθμό των τρώσεων. 14,3% των επιτόκων όπου έγινε ατυχηματική τρώση ήταν >40 χρονών και 17,48% ήταν >100 kg. 4/143 των επιτόκων είχαν προεκλαμψία. Σχετικά με την βαρύτητα της κεφαλαλγίας, η ηλικία και το βάρος δεν την επηρέασαν στατιστικώς σημαντικά (p=0,332 και p=0.613 αντίστοιχα). Η θεραπεία με υγρά και κορτιζόνη δεν επηρέασε τη βαρύτητα της κεφαλαλγίας (p=0,581). 11 /143 λεχώνες παρουσίασαν σοβαρή κεφαλαλγία και εφαρμόστηκε επισκληρίδιο εμβάλωμα αίματος (Epidural blood patch, EBP) 48 ώρες μετά την τρώση της σκληράς μήνιγγας. Σε 63,6% έγινε έγχυση ≤20 ml και σε 36,4% >20 ml. Παρατηρήθηκε μείωση της αποτελεσματικότητας και επανάληψη του EBP μετά την έγχυση > 20 ml αυτόλογου φλεβικού αίματος στον επισκληρίδιο χώρο. Το αποτέλεσμα ωστόσο δεν είναι στατιστικά σημαντικό (p=0,156), πιθανώς λόγω του μικρού μεγέθους του δείγματος.

Συμπεράσματα: Το EBP αποτελεί την οριστική θεραπεία για μέτριου ή σοβαρού βαθμού κεφαλαλγία μετά από τρώση σκληράς μήνιγγας και εφαρμόζεται σε αποτυχία συντηρητικής και φαρμακευτικής θεραπείας. Η αποτελεσματικότητα του εξαρτάται από πολλούς παράγοντες. Η έγχυση ποσοτήτων >20 ml αίματος φαίνεται να μειώνει την αποτελεσματικότητα του EBP. Ωστόσο, απαιτούνται περαιτέρω τυχαιοποιημένες μελέτες σχετικά με τον όγκο αίματος που εγχύεται κατά το EBP.

ΒΙΒΛΙΟΓΡΑΦΙΑ

20 Paech M, Doherty AD, T Christmas T, Wong C, The volume of blood for epidural blood patch in obstetrics: a randomized, blinded clinical trial. Anesth Analg. 2011;113:126-33.

21 Chen LK, Chi-Hsiang H, Wei-Horng J, Lu CW, Lin CJ, Sun WZ, Wang MH. Effective Epidural Blood Patch Volumes for Postdural Puncture Headache in Taiwanese Women. Journal of the Formosan Medical Association, Taiwan yi zhi, 2007, 106:134-140

22 Booth LJ, Pan PH, Thomas JA, Harris LC, D'Angelo D, A retrospective review of an epidural blood patch database: the incidence of epidural blood patch associated with obstetric neuraxial anesthetic techniques and the effect of blood volume on efficacy Int J Obstet Anesth. 2017 ;29:10-17.

A93

ΧΡΗΣΗ MONITOR VIGILEO® ΓΙΑ ΚΑΙΣΑΡΙΚΗ ΤΟΜΗ ΣΕ ΕΓΚΥΟ ΜΕ ΣΟΒΑΡΟΥ ΒΑΘΜΟΥ ΣΤΕΝΩΣΗ ΜΙΤΡΟΕΙΔΟΥΣ ΚΑΙ ΠΝΕΥΜΟΝΙΚΗ ΥΠΕΡΤΑΣΗ ΥΠΟ ΓΕΝΙΚΗ ΑΝΑΙΣΘΗΣΙΑ

Παναγιώτα Γρίβα1, Εμμανουήλ Σταματάκης2, Γιολάντα Βαρβαρούση2, Αναστασία Λουκέρη2, Δημήτριος Βαλσαμίδης2
1 Β' Πανεπιστημιακή Κλινική Αναισθησιολογίας, ΠΓΝ «Αττικόν», Αθήνα
2 Τμήμα Αναισθησιολογίας και Ιατρείο Πόνου, Γενικό Νοσοκομείο «Αλεξάνδρα», Αθήνα

Σκοπός: Η στένωση μιτροειδούς είναι η 2η συχνότερη βαλβιδοπάθεια στην κύηση. Η αναισθησιολογική διαχείρισή της στην καισαρική είναι μείζονος σημασίας προς αποφυγή ταχυκαρδίας και στοχευμένη χορήγηση υγρών. Παρουσιάζουμε περιστατικό καισαρικής σε έγκυο με σοβαρού βαθμού στένωση μιτροειδούς και πνευμονική υπέρταση με χρήση Vigileo®.

Παρουσίαση Περιστατικού: Τεταρτοτόκος, 35 ετών, στην 30η εβδομάδα της κύησης, προσήλθε στο Γ.Ν. Μυτιλήνης λόγω αναφερόμενου βήχα και δύσπνοιας, διαγνώστηκε με πνευμονικό οίδημα και διακομίσθηκε στο Γ.Ν.Α. «ΑΛΕΞΑΝΔΡΑ». Το διαθωρακικό υπερηχογράφημα καρδιάς έδειξε σοβαρού βαθμού στένωση μιτροειδούς βαλβίδας (μέση διαστολική κλίση πίεσης 14mmHg, ανατομικό στόμιο 0,98cm2) και πνευμονική υπέρταση (66mmHg). Η ασθενής νοσηλεύτηκε στη ΜΕΘ υπό μετοπρολόλη και φουροσεμίδη. Την 32η εβδομάδα της κύησης πραγματοποιήθηκε καισαρική. Διεγχειρητικό monitoring: SpO2, ηλεκτροκαρδιογράφημα, επεμβατική μέτρηση αρτηριακής και κεντρικής φλεβικής πίεσης (CVP),Vigileo®. Χορηγήθηκαν ενδοφλεβίως φουροσεμίδη 20 mg, τέθηκε συνεχής έγχυση ρεμιφεντανύλης 0,05 μg/kg/min και η εισαγωγή στην αναισθησία πραγματοποιήθηκε με ετομιδάτη 16 mg, σουκκινυλοχολίνη 100mg, ρεμιφεντανύλη 80μg. Η διατήρηση της αναισθησίας έγινε με σεβοφλουράνιο και συνεχή ενδοφλέβια έγχυση ρεμιφεντανύλης 0,05-0,1 μg/kg/min. Η έξοδος του νεογνού πραγματοποιήθηκε εντός 3 λεπτών με APGAR SCORE 9 (CI=3 L/min/m2 ,SVV =7%). Είκοσι λεπτά μετά την εισαγωγή στην αναισθησία, καταγράφηκαν τιμές SVV= 2% και CVP= 13 mmHg. Χορηγήθηκαν επιπλέον 20mg φουροσεμίδης και διούρησε 100ml. Συνολικά έλαβε 500ml κρυσταλλοειδούς διαλύματος (CI =4 L/min/m2 ,SVV= 7%). Μετά την αποσωλήνωση εμφάνισε φλεβοκομβική ταχυκαρδία. Αντιμετωπίστηκε με χορήγηση εσμολόλης 50 mg bolus ενδοφλεβίως και στάγδην έγχυση 0.3 mg/kg/min. Ημετεγχειρητική πορεία ήταν ομαλή.

Συμπέρασμα: Η ταχυκαρδία και η υπερογκαιμία στη στένωση μιτροειδούς πρέπει να αποφεύγονται καθώς επιβαρύνουν αιμοδυναμικά την έγκυο οδηγώντας σε αρρυθμίες και πνευμονικό οίδημα. Στην καισαρική, η χρήση Vigileo® είναι σημαντική για την αξιολόγηση της καρδιακής παροχής. Ο δείκτης SVV είναι σημαντική αιμοδυναμική παράμετρος για στοχευμένη χορήγηση υγρών. Η θεραπεία βασίζεται στη χορήγηση β-ανταγωνιστών και διουρητικής αγωγής.

A94

ΕΠΙΣΚΛΗΡΙΔΙΟΣ ΑΝΑΛΓΗΣΙΑ ΓΙΑ ΦΥΣΙΟΛΟΓΙΚΟ ΤΟΚΕΤΟ. ΑΤΥΧΗΜΑΤΙΚΗ ΤΟΠΟΘΕΤΗΣΗ ΕΠΙΣΚΛΗΡΙΔΙΟΥ ΚΑΘΕΤΗΡΑ ΣΤΟΝ ΥΠΟΣΚΛΗΡΙΔΙΟ ΧΩΡΟ

Γεώργιος Κοντολάτης[1], Εμμανουήλ Σταματάκης[2], Θεόδωρος Λάππας[3], Δημήτριος Βαλσαμίδης[4]

1 Ειδικευόμενος Αναισθησιολογίας, 251 Γενικό Νοσοκομείο Αεροπορίας, Γενικό Νοσοκομείο Αθηνών «Γ. Γεννηματάς», Γενικό Νοσοκομείο Αθηνών «Αλεξάνδρα», 2 Αναισθησιολόγος, Διευθυντής ΕΣΥ, Γενικό Νοσοκομείο Αθηνών «Αλεξάνδρα» 3 Αναισθησιολόγος, Επιμελητής Α'ΕΣΥ, Γενικό Νοσοκομείο Αθηνών «Αλεξάνδρα», 4 Αναισθησιολόγος, Διευθυντής Επιστημονικά Υπεύθυνος, Γενικό Νοσοκομείο Αθηνών «Αλεξάνδρα»

Σκοπός: Η παρουσίαση μιας σπάνιας αναισθησιολογικής επιπλοκής στον πληθυσμό των επίτοκων γυναικών, η οποία υπολογίζεται στο 0,024% των τοποθετήσεων επισκληρίδιων καθετήρων (1 ανά 4200), κατά τη διάρκεια φυσιολογικού τοκετού και η διαχείριση αυτής.

Παρουσίαση περιστατικού: Επίτοκος, 1ο τόκος , 35 ετών, προσήλθε στο ΓΝΑ «Αλεξάνδρα» στο 1ο στάδιο του τοκετού. Κατόπιν αιτήματος της επιτόκου κλήθηκε αναισθησιολόγος για επισκληρίδιο αναλγησία. Αφού ολοκληρώθηκε ο έλεγχος του ιατρικού ιστορικού , του εργαστηριακού της προφίλ και κατόπιν λήψης έγγραφης συγκατάθεσης έπειτα από ενημέρωση, τοποθετήθηκε ο επισκληρίδιος καθετήρας. Χορηγήθηκε test dose και αφού οι ενδείξεις για την ορθή τοποθέτηση του καθετήρα ήταν θετικές, χορηγήθηκε δόση αναλγησίας για το πρώτο στάδιο του τοκετού. Μετά το πέρας 10', πραγματοποιήθηκε εκ νέου κλήση στον αναισθησιολόγο διότι η επίτοκος εμφάνισε πτώση βλεφάρου δεξιά. Η συμπτωματολογία, συμβατή με σύνδρομο Horner, έθεσε άμεσα την κλινική υποψία της υποσκληρίδιας τοποθέτησης του καθετήρα. Κατά την κλινική εξέταση της επιτόκου παρατηρήθηκε όντως πτώση του βλεφάρου ΔΕ και αισθητικός αποκλεισμός σε διαφορετικά επίπεδα εκατέρωθεν χωρίς ύπαρξη κινητικού αποκλεισμού ή πτώση της μυϊκής ισχύος. Πραγματοποιήθηκε ενημέρωση της επιτόκου για την κλινική κατάσταση, αφαιρέθηκε ο επισκληρίδιος καθετήρας και συζητήθηκε η πιθανότητα τοποθέτησης εκ νέου, ενώ παρακολουθήθηκαν εντατικά τα ζωτικά σημεία αυτής και του εμβρύου μέχρι την υποχώρηση της συμπτωματολογίας και τον τόκο.

Συμπέρασμα: Η υποσκληρίδια τοποθέτηση του επισκληριδίου καθετήρα είναι μία σπάνια επιπλοκή. Οι αναισθησιολόγοι οφείλουν να διατηρούν υψηλό δείκτη υποψίας κατά την εμφάνιση κλινικής συμπτωματολογίας που δεν συνάδει με το αναμενόμενο κλινικό αποτέλεσμα νευραξονικού αποκλεισμού. Η απρόβλεπτη κατανομή των τοπικών αναισθητικών στον υποσκληρίδιο χώρο μπορεί να έχει δραματικά αποτελέσματα εάν διαλάθει τις προσοχής, ειδικότερα στον μαιευτικό πληθυσμό όπου τίθεται σε κίνδυνο τόσο η ίδια η μητέρα αλλά και το έμβρυο.

ΒΙΒΛΙΟΓΡΑΦΙΑ

Jenkins, J. G. (2005). Some immediate serious complications of obstetric epidural analgesia and anaesthesia: a prospective study of 145 550 epidurals. International Journal of Obstetric Anesthesia, 14(1), 37–42.doi:10.1016/j.ijoa.2004.07.009

Collier CB. Accidental subdural injection during attempted lumbar epidural block may present as a failed or inadequate block: radiographic evidence. Reg Anesth Pain Med. 2004 Jan-Feb;29(1):45-51. doi: 10.1016/j.rapm.2003.10.012. PMID: 14727278.patch associated with obstetric neuraxial anesthetic techniques and the effect of blood volume on efficacy Int J Obstet Anesth. 2017; 29:10-17.

A95

MASSIVE PULMONARY EMBOLISM AND CARDIAC ARREST ASSOCIATED WITH DISSEMINATED INTRAVASCULAR COAGULATION

Giolanda Varvarousi, Maria Papa, Pelagia Klimi, Athanasia Saiti, Dimitrios Valsamidis
Department of Anaesthesiology, Obstetric Department, Alexandra Hospital, Athens, Greece

Background: Massive pulmonary embolism has a high mortality rate in the developed world. Thrombolytic therapy is regarded as the standard first line treatment after massive pulmonary embolism and cardiac arrest but it is found to be associated with serious complications in pregnancy.

Case: A 28-year-old pregnant woman presented to a provincial hospital at 26 weeks of gestation with syncope caused by massive pulmonary thromboembolism. A transthoracic echocardiogram revealed right sided pressure overload. Cardiac arrest followed and was managed with standard cardiopulmonary resuscitation that resulted in return of spontaneous circulation after 15 minutes. Obstetric examination confirmed fetal death due to prolonged hypoxaemia and hypotension. She was transferred to ICU where thrombolytic treatment was carried out with alteplase, followed by vasopressors to maintain circulatory dynamics. Moreover, hypothermia was induced to lower the risk of brain damage during the critical period. However, fetal demise induced disseminated intravascular coagulation. Three days after, she was transferred to Alexandra hospital due to increased hemorrhagic danger. Caesarean section was performed uneventfully and the patient was transfused with two RBC units, 2 FFP and 2000 ml intravenous fluids. Postoperatively she was transferred to intensive care unit hemodynamically stable and was discharged 3 days after.

Conclusions: We report here a case of massive pulmonary embolism and cardiac arrest associated with disseminated intravascular coagulation that developed following thrombolysis and intrauterine death. Disseminated intravascular coagulation should be managed in collaboration with not only obstetricians but also other specialities. Early diagnosis and treatment are desired to reduce mortality due to obstetric critical hemorrhage

REFERENCES

1 Collins P, Abdul-Kadir R, Thachil J. Subcommittees on women's health issues in thrombosis and haemostasis and on disseminated intravascular coagulation. Management of coagulopathy associated with postpartum hemorrhage: guidance from the SSC of the ISTH. J Thromb Haemost. 2016;14:205–210. https://doi.org/ 10.1111/jth.13174

2 Matosevic et al. Fibrinogen degradation coagulopathy and bleeding complications after stroke thrombolysis. Neurology.2013;80:1216-24.

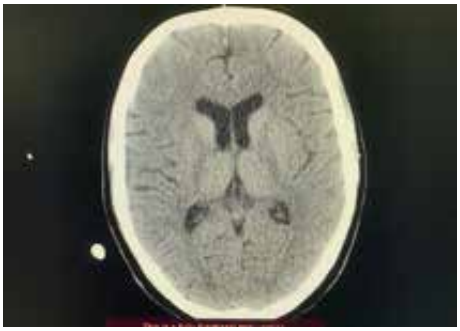

Figure 1.
CT brain 2 days after cardiac arrest

A96

ΑΤΥΧΗΜΑΤΙΚΗ ΥΠΕΡΔΟΣΟΛΟΓΙΑ ΜΟΡΦΙΝΗΣ ΥΠΑΡΑΧΝΟΕΙΔΩΣ

Χριστίνα Τάλλιου, Αναστασία Αλεβίζου, Παρασκευή Ματσώτα
Β Πανεπιστημιακή Κλινική Αναισθησιολογίας, «ΠΓΝ Αττικόν», Αθήνα

Σκοπός: Ο μετεγχειρητικός πόνος μετά από καισαρική τομή (ΚΤ) έχει αρνητικές επιπτώσεις τόσο για την μητέρα όσο και για το νεογνό. Οι νεότερες οδηγίες για την αντιμετώπιση του πόνου μετά από ΚΤ συνιστούν πολυπαραγοντική διαχείριση του πόνου σε διεγχειρητικό και μετεγχειρητικό επίπεδο. Σε αυτή την προσέγγιση συμπεριλαμβάνεται και η υπαραχνοειδής χορήγηση μορφίνης (50-100μg), η οποία φαίνεται ότι έχει εξαιρετικά αποτελέσματα. Παρουσιάζουμε περιστατικό επιτόκου που υποβλήθηκε σε ΚΤ και αντιμετωπίσθηκε με την ανωτέρω προσέγγιση για την βελτιστοποίηση της μετεγχειρητικής της αναλγησίας.

Παρουσίαση Περιστατικού: Επίτοκος 38+4 εβδομάδων κύησης, δευτερότοκος, ηλικίας 25 ετών, με ελεύθερο ατομικό ιστορικό υποβλήθηκε σε ΚΤ λόγω μυομητρικής δραστηριότητας. Στην επίτοκο εφαρμόστηκε υπαραχνοειδής αναισθησία με χορήγηση 1,7ml ροπιβακαΐνης 0,75% και φεντανύλης 10μg. Επιπρόσθετα, χορηγήθηκαν και 100μg μορφίνης υπαραχνοειδώς με σκοπό την καλύτερη μετεγχειρητική αναλγησία. Διενεργήθηκε η ΚΤ, ενώ η έξοδος του νεογνού ήταν άμεση και χωρίς κανένα πρόβλημα με APGAR:8{1'} και 9{5'}, αντίστοιχα και pH-νεογνού: 7.39. Κατά την συζήτηση επιμελητή και ειδικευόμενου γύρω από την δοσολογία της υπαραχνοειδούς μορφίνης, έγινε αντιληπτό πως, ατυχηματικά, δεν έγινε η απαραίτητη αραίωση της μορφίνης πριν την χορήγηση. Ουσιαστικά, είχε χορηγηθεί 10-πλάσια δόση μορφίνης (1mg). Εσπευσμένα ενημερώθηκε ο θεράπων γυναικολόγος και αποφασίστηκε η μεταφορά της λεχωΐδας στην Μονάδα Μεταναισθητικής Φροντίδας (ΜΜ-ΑΦ) για αυξημένη παρακολούθηση. Έγινε πλήρης ενημέρωση και επεξήγηση της λεχωΐδας για το πρόβλημα που είχε προκύψει και την διαδικασία που θα ακολουθούσε. Κατά την παραμονή της στην ΜΜ-ΑΦ τέθηκε σε ρινική κάνουλα O2 στα 3lt, ενώ τα ζωτικά της σημεία κυμάνθηκαν: SpO2:96-98%, HR:73-89bpm, BP≈120/69mmHg και RR≈12-14breaths/min. Η λεχωΐδα νοσηλεύθηκε 24 ώρες στην ΜΜ-ΑΦ, χωρίς να εμφανίσει ανεπιθύμητες ενέργειες ή συμβάματα. Ακολούθως μεταφέρθηκε στο θάλαμο νοσηλείας, όπου παρέμεινε σταθερή μέχρι το εξιτήριο.

Συμπέρασμα: Σε περίπτωση ανθρώπινου λάθους, είναι επιτακτική η αναγνώριση του λάθους, η ενημέρωση του ασθενούς και η σωστή διαχείριση με γνώμονα την ετοιμότητα και την άμεση αντιμετώπιση πιθανών συμβαμάτων ή επιπλοκών.

A97

ΧΡΗΣΗ ΤΗΣ ΠΕΡΙΣΤΡΟΦΙΚΗΣ ΘΡΟΜΒΟΕΛΑΣΤΟΜΕΤΡΙΑΣ (ROTEM) ΓΙΑ ΤΗΝ ΔΙΑΧΕΙΡΙΣΗ ΔΙΑΤΑΡΑΧΩΝ ΠΗΞΗΣ ΛΟΓΩ ΕΜΒΟΛΗΣ ΑΜΝΙΑΚΟΥ ΥΓΡΟΥ ΜΕΤΑ ΑΠΟ ΚΑΙΣΑΡΙΚΗ ΤΟΜΗ

Χρυσάνθη-Μαρία Μουρατίδου, Ελένη Τσακυρίδου, Σουλτάνα Ζέμου, Μαρία Φραγκίδου, Νικολαΐς Παναγή, Ιωάννης Μαρκόπουλος
Ιπποκράτειο, Γενικό νοσοκομείο, Αναισθησιολογικό, Θεσσαλονίκη

Σκοπός: Στόχος μας είναι να επισημάνουμε ότι η χρήση της θρομβοελαστογραφίας είναι καίριας σημασίας στην διαχείριση αυτής της επιπλοκής

Παρουσίαση περιστατικού: Επίτοκος 36 ετών, ηλικία κύησης 40 εβδομάδων, εισήχθη στο νοσοκομείο για προγραμματισμένη πρόκληση τοκετού. Εννέα ώρες μετά την εισαγωγή εμφάνισε υποξαιμία και το καρδιοτοκογράφημα έδειξε εμβρυική βραδυκαρδία. Διενεργήθηκε αμέσως επείγουσα καισαρική τομή υπό γενική αναισθησία. Διεγχειρητικά η ασθενής παρουσίασε καρδιοαναπνευστική αστάθεια. Η έγχυση οξυτοκίνης άρχισε αμέσως μετά τον τοκετό και η χορήγηση τρανεξαμικού οξέος πραγματοποιήθηκε άμεσα μετά την εκτιμώμενη απώλεια αίματος των 1000 ml και εν αναμονή των πρώτων αποτελεσμάτων της θρομβολεστομετρίας. Τα αποτελέσματα ήταν ενδεικτικά σοβαρής διαταραχής πηκτικού μηχανισμού με απουσία σχηματισμού θρόμβου, βάσει των οποίων χορηγήθηκαν 2gr ινωδογόνου, 1 gr TXA, 2 μονάδες FFP και μια μονάδα pRBC. Τα επακόλουθα αποτελέσματα της θρομβοελαστομετρίας ανέδειξαν σημαντική υποϊνωδογοναιμία και έλλειψη στους παράγοντες πήξεως της εξωγενούς οδού, με τιμές: A5EXTEM 5 mm, A5FIBTEM 0mm, CTEXTEM 503sec. Περαιτέρω χορηγήθηκαν 4gr FC, 1000 μονάδες συμπυκνώματος συμπλέγματος προθρομβίνης και 1 μονάδα pRBC. Στο τέλος της καισαρικής τομής η λεχωίδα, πλέον, ήταν αιμοδυναμικά ασταθής, απαιτώντας την έγχυση νορεπινεφρίνης με ρυθμό 0.02 mcg/kg/min. Διενεργήθηκε αξονική τομογραφία η οποία έδειξε ευρήματα που παρέπεμπαν σε εμβολή αμνιακού υγρού και σε σύνδρομο οπίσθιας αναστρέψιμης εγκεφαλοπάθειας. Τέλος, η ασθενής μεταφέρθηκε στην Μονάδα Εντατικής Θεραπείας όπου μεταγγίστηκαν 5gr FC, 5 μονάδες PLTs και 1 μονάδα pRBC υπό την καθοδήγηση θρομβοελαστομετρίας. Η ασθενής πήρε εξιτήριο από την ΜΕΘ την επόμενη ημέρα, χωρίς επιπλοκές

Συμπεράσματα: Η εμβολή αμνιακού υγρού χαρακτηρίζεται από αιμοδυναμική αστάθεια με διαταραχές του πηκτικού μηχανισμού και σοβαρή αιμορραγία. Ακρογωνιαίοι λίθοι της αντιμετώπισης αυτού του συνδρόμου είναι η έγκαιρη υποστήριξη ζωτικών λειτουργιών, η αντιμετώπιση της αιμορραγικής διάθεσης, η διόρθωση των παραμέτρων πήξεως καθοδηγούμενη από ιξωδοελαστικές αιμοστατικές δοκιμασίες αλλά και η υψηλή κλινική υποψία.

A98

ΕΠΙΔΡΑΣΗ ΤΗΣ ΧΟΡΗΓΗΣΗΣ ΔΕΞΜΕΔΕΤΟΜΙΔΙΝΗΣ ΣΤΗΝ ΤΟΠΙΚΗ ΔΙΗΘΗΣΗ ΤΗΣ ΧΕΙΡΟΥΡΓΙΚΗΣ ΤΟΜΗΣ ΣΕ ΕΠΕΜΒΑΣΕΙΣ ΚΑΙΣΑΡΙΚΗΣ ΤΟΜΗΣ ΣΤΗΝ ΜΕΤΕΓΧΕΙΡΗΤΙΚΗ ΑΝΑΛΓΗΣΙΑ ΤΩΝ ΛΕΧΩΪΔΩΝ

Έλενα Μιντβίγκι[1], Αγάθη Καρακώστα[1,2], Κωνσταντίνα Καλοπήτα[3], Δημήτριος Βαλσαμίδης[3], Παρασκευή Ματσώτα[1]

1 Β' Πανεπιστημιακή Κλινική Αναισθησιολογίας, Τμήμα Ιατρικής Εθνικού & Καποδιστριακού Πανεπιστημίου Αθηνών, ΠΓΝ Αττικόν, Αθήνα., 2 Κλινική Αναισθησιολογίας και Μετεγχειρητικής Εντατικής Θεραπείας, Τμήμα Ιατρικής Πανεπιστημίου Ιωαννίνων, ΠΓΝ Ιωαννίνων, Ιωάννινα., 3 Τμήμα Αναισθησιολογίας, Γενικό Νοσοκομείο Αθηνών Αλεξάνδρα, Αθήνα.

Σκοπός: Η επίδραση της διήθησης της χειρουργικής τομής με διάλυμα δεξμεδετομιδίνης ή/και ροπιβακαΐνης στη μετεγχειρητική αναλγησία σε επεμβάσεις καισαρικής τομής (ΚΤ) στα πλαίσια πολυπαραγοντικής αναλγησίας. Πρωταρχικός στόχος είναι η ένταση του πόνου σε ηρεμία και κινητοποίηση τις πρώτες 24 ώρες.

Υλικό και Μέθοδος: Πρόκειται για προοπτική τυχαιοποιημένη, placebo-controlled, διπλή τυφλή μελέτη. Ενενήντα εννέα τελειόμηνες επίτοκες με μονήρεις κυήσεις που υποβλήθηκαν σε προγραμματισμένη ΚΤ υπό συνδυασμένη υπαραχνοειδή-επισκληρίδιο αναισθησία, τυχαιοποιήθηκαν να λάβουν διήθηση χειρουργικής τομής με εικονικό φάρμακο (PLCB), δεξμεδετομιδίνη (DEXD), δεξμεδετομιδίνη και ροπιβακαΐνη (DXRP) ή ροπιβακαΐνη μόνο (ROPI) στο τέλος της επέμβασης. Όλες οι συμμετέχουσες έλαβαν σταθερή εφάπαξ δόση μορφίνης επισκληριδίως, συστηματική χορήγηση παρακεταμόλης και σελεκοξίμπης και PCA μορφίνης ως αναλγητικό διάσωσης στα πλαίσια πολυπαραγοντικής αναλγησίας. Η ανάλυση διακύμανσης ANOVA (ή το μη παραμετρικό Kruskal-Wallis test) και το Fisher exact test χρησιμοποιήθηκαν για σύγκριση συνεχών και κατηγορικών μεταβλητών, αντίστοιχα.

Αποτελέσματα: Οι ομάδες ήταν ομοιογενείς ως προς τα βασικά τους χαρακτηριστικά και τη διεγχειρητική διαχείριση. Η διάμεση κατανάλωση μορφίνης δεν διέφερε μεταξύ των ομάδων, ούτε η ένταση του πόνου σε ηρεμία και κινητοποίηση μετά από πολλαπλές μετρήσεις κατά το 1ο 24ωρο ($p>0.05$). Δεν υπήρχαν διαφορές ως προς τη συχνότητα εμφάνισης ναυτίας/εμέτου, τη χρήση αντιεμετικών και τη συχνότητα εμφάνισης κνησμού ($p=0.05$). Ωστόσο, καταγράφηκε διαφορά ως προς την καταστολή του ΚΝΣ την 1η και τη 18η μετεγχειρητική ώρα, με την ομάδα DEXD να εμφανίζει τα χαμηλότερα ποσοστά ($p=0.047$ και $p=0.05$, αντίστοιχα). Δεν καταγράφηκαν άλλες ανεπιθύμητες εκβάσεις (πυρετός, λοίμωξη, μυοτοξικότητα και αιμορραγία) κατά το 1ο 24ωρο στις συμμετέχουσες. Αν και τα επίπεδα ικανοποίησης των επιτόκων δεν διέφεραν μεταξύ των ομάδων ($p>0.05$), υψηλά ποσοστά (>90%) για υψηλό σκορ ικανοποίησης («πολύ ικανοποιημένη») καταγράφηκαν μόνο για τις ομάδες DEXD και ROPI.

Συμπέρασμα: Η διήθηση της τομής με δεξμεδετομιδίνη, ροπιβακαΐνη ή και τα δύο είναι ασφαλής και μπορεί να αποτελέσει μέρος ενός πολυπαραγοντικού μοντέλου αναλγησίας μετά από ΚΤ.

A99

ΜΕΛΕΤΗ ΔΟΣΗΣ ΥΠΑΡΑΧΝΟΕΙΔΟΥΣ ΡΟΠΙΒΑΚΑΪΝΗΣ ΣΥΝΔΥΑΣΜΕΝΗΣ ΜΕ ΦΕΝΤΑΝΥΛΗ ΓΙΑ ΠΡΟΓΡΑΜΜΑΤΙΣΜΕΝΗ ΚΑΙΣΑΡΙΚΗ ΤΟΜΗ ΣΕ ΕΠΙΤΟΚΕΣ ΜΕ ΑΥΞΗΜΕΝΟ ΥΨΟΣ ΥΠΟ ΣΥΝΔΥΑΣΜΕΝΗ ΥΠΑΡΑΧΝΟΕΙΔΗ/ΕΠΙΣΚΛΗΡΙΔΙΟ ΑΝΑΙΣΘΗΣΙΑ

Φωτεινή Βακιάρου[1], Αγάθη Καρακώστα[1,2], Χριστίνα Τάλλιου[1], Ευσταθία Πιστιώλη[1], Νεφέλη Μοσχοβάκη[1], Δημήτριος Βαλσαμίδης[3], Παρασκευή Ματσώτα[1]

1 Β' Πανεπιστημιακή Κλινική Αναισθησιολογίας, Τμήμα Ιατρικής Εθνικού & Καποδιστριακού Πανεπιστημίου Αθηνών, ΠΓΝ Αττικόν, Αθήνα., 2 Κλινική Αναισθησιολογίας και Μετεγχειρητικής Εντατικής Θεραπείας, Τμήμα Ιατρικής Πανεπιστημίου Ιωαννίνων, ΠΓΝ Ιωαννίνων, Ιωάννινα., 3 Τμήμα Αναισθησιολογίας, Γενικό Νοσοκομείο Αθηνών Αλεξάνδρα, Αθήνα.

Σκοπός: Η διερεύνηση της δόσης ροπιβακαΐνης σε υγιείς τελειόμηνες επίτοκες αυξημένου αναστήματος, προγραμματισμένες να υποβληθούν σε καισαρική τομή (ΚΤ) υπό συνδυασμένη υπαραχνοειδή/επισκληρίδιο αναισθησία (ΣΥΕΑ). Η υπόταση, η ταχύτητα εγκατάστασης και διάρκεια του αποκλεισμού, τα αέρια αίματος της ομφαλικής κυκλοφορίας, η νεογνική βαθμολογία Apgar, οι διεγχειρητικές επιπλοκές και ο βαθμός μητρικής ικανοποίησης αποτέλεσαν τους δευτερεύοντες στόχους.

Υλικό και Μέθοδος: Κριτήριο εισαγωγής ήταν ανάστημα 167–184εκ., το οποίο αντιστοιχεί στο 75ο έως 99ο εκατοστημόριο αναστήματος γυναικών βάσει επιδημιολογικών μελετών στην Ελλάδα. Τριάντα-πέντε υγιείς τελειόμηνες επίτοκες με διάμεσο ύψος 170 εκ. [169–173] υποβλήθηκαν σε ΣΥΕΑ με σταθερή δόση φαιντανύλης και διάμεση δόση ροπιβακαΐνης 13.125 mg [12.75–14.625]. «Επιτυχής» υπαραχνοειδής αναισθησία χαρακτηρίστηκε ο επαρκής αισθητικός αποκλεισμός στο επίπεδο Θ6 ή ψηλότερα εντός 15 λεπτών από την ενδοραχιαία έγχυση, η μη ανάγκη χορήγησης συμπληρωματικής δόσης επισκληριδίως για τουλάχιστον 50 λεπτά και η έναρξη της επέμβασης 15 λεπτά μετά τη ΣΥΕΑ, εφόσον ο αισθητικός αποκλεισμός κρίνονταν επαρκής. Οι επίτοκες χωρίστηκαν σε 3 ομάδες ανάλογα με τη δόση ροπιβακαΐνης που τους χορηγήθηκε (ομάδα 1: 12-13.5mg, n=20–ομάδα 2: 13.5-15mg, n=7–ομάδα 3: 15-16.5mg, n=9). Η ανάλυση διακύμανσης ANOVA (ή το μη παραμετρικό Kruskal-Wallis test) και το Fisher exact test χρησιμοποιήθηκαν για σύγκριση συνεχών και κατηγορικών μεταβλητών, αντίστοιχα.

Αποτελέσματα: Οι ομάδες ήταν ομοιογενείς ως προς τα βασικά τους χαρακτηριστικά και τη διεγχειρητική τους διαχείριση, με εξαίρεση την αναμενόμενη συσχέτιση μεγαλύτερης δόσης ροπιβακαΐνης και μεγαλύτερου αναστήματος. Συνολικά, επιτυχής αναισθησία καταγράφηκε σε 33 επίτοκες (100%, 85.71% και 87.5% στις ομάδες 1, 2 και 3 αντίστοιχα, $p>0.5$). Ωστόσο, οι επίτοκες της ομάδας 3 παρουσίασαν συχνότερα επεισόδιο υπότασης (0%/14.29%/85.71%,$p=0.001$) και μεγαλύτερη χρήση αγγειοσυσπαστικών παραγόντων ($p<0.05$). Δεν καταγράφηκαν διαφορές μεταξύ των ομάδων ως προς τους δευτερογενείς στόχους ($p>0.05$).

Συμπέρασμα: Η χρήση χαμηλής δόσης ροπιβακαΐνης σε ΣΥΕΑ για ΚΤ φαίνεται επαρκής για επίτοκες αυξημένου αναστήματος, ενώ οι μεγαλύτερες δόσεις σχετίζονται με αιμοδυναμική αστάθεια.

A100 ΠΡΟΕΓΧΕΙΡΗΤΙΚΗ ΚΑΙ ΔΙΕΓΧΕΙΡΗΤΙΚΗ ΔΙΑΧΕΙΡΙΣΗ ΕΠΙΤΟΚΟΥ ΜΕ ΥΠΟΚΕΙΜΕΝΗ ΠΑΘΟΛΟΓΙΑ ΚΑΙ ΠΟΛΥΤΙΜΗ ΔΙΔΥΜΗ ΚΥΗΣΗ ΥΨΗΛΟΥ ΚΙΝΔΥΝΟΥ ΠΟΥ ΥΠΟΒΛΗΘΗΚΕ ΣΕ ΕΚΤΑΚΤΗ ΚΑΙΣΑΡΙΚΗ ΤΟΜΗ ΥΠΟ ΓΕΝΙΚΗ ΑΝΑΙΣΘΗΣΙΑ

Αγορίτσα Πάτα, Χρυσοβλάντης Αντωνίου, Ανδρέας Γούλιος
Γενικό Νοσοκομείο Καστοριάς

Σκοπός: Σκοπός της παρουσίασης είναι να τονίσουμε πόσο σημαντική είναι η σωστή προεγχειρητική αξιολόγηση και προετοιμασία μιας επίτοκου, ειδικά σε δίδυμες κυήσεις, υψηλού κινδύνου όπου η επίτοκος έχει σοβαρή υποκείμενη παθολογία, και πόσο αυτό μας βοηθάει στη διεγχειρητική διαχείριση και αντιμετώπιση, καθώς και στην πρόληψη πιθανών επιπλοκών.

Παρουσίαση του περιστατικού: Πρόκειται για επίτοκο 47ετών, με πολύτιμη δίδυμη κύηση (μετά από IVF), 36 εβδομάδων, με αυξημένο BMI, πρώην καπνίστρια, με ιστορικό θυρεοειδοπάθειας, αντιφωσφολιπιδικό σύνδρομο, χαμηλή αρτηριακή πίεση και αναιμία. Η ασθενής υποβλήθηκε σε προγραμματισμένο NST, όπου καταγράφηκε βραδυκαρδία του ενός εμβρύου και κρίθηκε απαραίτητη η έκτακτη/επείγουσα καισαρική τομή. Λόγω της υψηλής δόσης αντιπηκτικής αγωγής που είχε λάβει προ 3ώρου κρίθηκε ασφαλέστερη η χορήγηση γενικής αναισθησίας, αλλά η τελευταία λήψη τροφής ήταν προ μίας ώρας. Σε συνεννόηση με τους μαιευτήρες και τους παιδιάτρους, εφόσον ο καρδιακός ρυθμός και των δύο εμβρύων είχε επανέλθει στο φυσιολογικό, αποφασίστηκε να παραμείνει η επίτοκος σε συνεχή καταγραφή NST ώστε να παρέλθει όσο το δυνατό περισσότερος χρόνος από την λήψη της τροφής. Τελικώς η επίτοκος υποβλήθηκε σε καισαρική τομή υπό γενική αναισθησία, περίπου 6ώρες μετά το τελευταίο γεύμα, έχοντας ήδη μεταγγιστεί και ενυδατωθεί με ενδοφλέβια χορήγηση υγρών, με ταχεία εισαγωγή , έχοντας λάβει υπόψη όλες τις παραμέτρους, με άριστη διεγχειρητική και μετεγχειρητική πορεία, φέροντας στον κόσμο δύο υγιέστατα κοριτσάκια.

Συμπέρασμα: γίνεται εμφανές πόσο σημαντική είναι η σωστή προεγχειρητική αξιολόγηση και προετοιμασία ενός ασθενούς/επιτόκου στην ομαλή διεγχειρητική του αντιμετώπιση, και πως η καλή συνεργασία μεταξύ των ειδικοτήτων είναι απαραίτητη στην ομαλή έκβαση δύσκολων περιστατικών.

A101 ΠΡΩΤΟΚΟΛΛΟ ΤΑΧΕΙΑΣ ΜΕΤΕΓΧΕΙΡΗΤΙΚΗΣ ΑΝΑΡΡΩΣΗΣ ΑΣΘΕΝΩΝ ΠΟΥ ΥΠΟΒΑΛΛΟΝΤΑΙ ΣΕ ΧΕΙΡΟΥΡΓΙΚΗ ΕΠΕΜΒΑΣΗ ΓΙΑ ΤΟΝ ΟΡΘΟΚΟΛΙΚΟ ΚΑΡΚΙΝΟ

Γεωργία Βλάσση[1], Χριστίνα Γεωργοπούλου[1], Παυλίνα Συρογιάννη[1], Ανδρέας Δαφνής[2], Μπουραζάνη Μαρία[1]
1 Αναισθησιολογικό Τμήμα, ΓΑΟΝΑ «Ο Άγιος Σάββας», 2 Χειρουργική Κλινική, ΓΑΟΝΑ «Ο Άγιος Σάββας»

Εισαγωγή: Ο ορθοκολικός καρκίνος (CRC) αποτελεί μια κατηγορία καρκίνου που αναπτύσσεται στο παχύ έντερο με ποικίλη συχνότητα εμφάνισής παγκοσμίως. Η θεραπεία του αποτελείται από τη χειρουργική εξαίρεση του όγκου και την επικουρική χημειοθεραπεία ή/και ακτινοθεραπεία. Τα πρωτόκολλα ταχείας μετεγχειρητικής ανάρρωσης (TMA) βελτιστοποιούν την προεγχειρητική λειτουργική κατάσταση του ασθενούς ώστε να βελτιώσουν την κλινική μετεγχειρητική έκβαση, να μειώσουν της διάρκειας νοσηλείας, τις πιθανές μετεγχειρητικές επιπλοκές και το νοσοκομειακό κόστος.

Σκοπός: Η ανάδειξη των πρόσφατων κατευθυντήριων οδηγιών περιεγχειρητικής φροντίδας και της συνεισφοράς τους στη βέλτιστη μετεγχειρητική πορεία των ασθενών με CRC.

Μεθοδολογία: Αναζήτηση των τελευταίων δημοσιευμένων κατευθυντήριων οδηγιών από το 2018 και μετά, στις βάσεις δεδομένων PubMed, Google Scholar και Publons, με τη χρήση λέξεων-κλειδιών στα αγγλικά.

Αποτελέσματα: Τα πρωτοκόλλα TMA στοχεύουν στη μείωση του περιεγχειρητικού στρες και των συνεπειών του, στην ελάττωση των μετεγχειρητικών επιπλοκών, στην αποφυγή της μετάγγισης αίματος, στην εξάλειψη του μετεγχειρητικού πόνου, στη γρήγορη κινητοποίηση και σίτιση, στη βραχύτερη ανάρρωση των χειρουργημένων ασθενών και τελικά στην ελάττωση του χρόνου νοσηλείας. Αυτό επιτυγχάνεται από την αρμονική συνεργασία της χειρουργικής και αναισθησιολογικής ομάδας με ομάδες άλλων ειδικοτήτων που βοηθούν στην προετοιμασία και υποστήριξη του ασθενούς. Απαραίτητη προϋπόθεση για την πιστή εφαρμογή αυτών των πρωτοκόλλων αποτελεί το κατάλληλα εκπαιδευμένο νοσηλευτικό προσωπικό και η ενεργή συμμετοχή του ασθενή. Τα πρωτόκολλα TMA αποτελούνται από ειδικές προσεγγίσεις σε τρεις φάσεις: προεγχειρητικά, διεγχειρητικά και μετεγχειρητικά, τα κύρια στοιχεία των οποίων έχουν αναθεωρηθεί και βελτιωθεί με την πάροδο των χρόνων, με βασικό γνώμονα την ελαχιστοποίηση του περιεγχειρητικού στρες.

Συμπεράσματα: Είναι αδιαμφισβήτητα τα οφέλη της TMA στη χειρουργική του CRC και περιλαμβάνουν μικρότερη διάρκεια παραμονής στο νοσοκομείο, μειωμένο μετεγχειρητικό πόνο, ταχύτερη επιστροφή της λειτουργίας του εντέρου, μειωμένα ποσοστά επιπλοκών και επανεισαγωγής και αυξημένη ικανοποίηση των ασθενών.

Λέξεις-κλειδιά: "Colorectal cancer surgery", "ERAS protocols", "Benefits of ERAS", "Advantage of Implementation ERAS".

A102

Η ΧΡΗΣΗ ΤΩΝ ΚΑΤΕΥΘΥΝΤΗΡΙΩΝ ΟΔΗΓΙΩΝ ΔΙΑΣΩΛΗΝΩΣΗΣ ΚΑΤΑ ΤΗ ΔΙΑΧΕΙΡΙΣΗ ΑΣΘΕΝΩΝ ΜΕ COVID 19, ΠΟΣΟΤΙΚΗ ΜΕΛΕΤΗ

Γιαννούλα Γεωργοπούλου[1], Χρυσούλα Καλιακούδα[1], Σπυρίδων Καρράς[1], Αθανάσιος Ντάβανος[1], Στέλλιος Κεραμίδας[1], Αλέξανδρος Κοράκης[1], Στυλιανή Ντούβλη[1]
1 Γενικό Νοσοκομείο Τρικάλων, Αναισθησιολογικό Τμήμα

Εισαγωγή: Η ποιότητα στις υπηρεσίες υγείας είναι το βασικό συστατικό επιτυχίας στους οργανισμούς. Η ποιότητα καθορίζει τον τρόπο λειτουργίας τους, γι΄ αυτό αναπτύχθηκαν δύο εργαλεία, τα θεραπευτικά πρωτόκολλα και οι κατευθυντήριες οδηγίες τόσο για την χρήση των μέτρων ατομικής προστασίας αλλά και της διασωλήνωσης.

Σκοπός: Σκοπός της παρούσας εργασίας είναι η διερεύνηση στο Γ. Ν. Τρικάλων για την χρήση πρωτοκόλλων που σχετίζονται με τα μέτρα ατομικής προστασίας και τις κατευθυντήριες οδηγίες κατά τη διασωλήνωση ασθενή με covid 19.

Υλικό και Μέθοδος: Η διερεύνηση έγινε μέσα από βιβλιογραφική ανασκόπηση για να αξιολογηθεί η διάσταση του θέματος. Στη συνέχεια έγινε ποσοτική μελέτη. Διασφαλίζοντας τους κανόνες ηθικής και δεοντολογίας της έρευνας, το απόρρητο, η ανωνυμία στη διαδικασία με βάση τα στοιχεία που πρέπει να διέπουν μία έρευνα. Με την έγκριση από το επιστημονικό συμβούλιο του Γ.Ν. Τρικάλων, για την χρήση των αρχείων, πράξεων εκτός χειρουργείου του αναισθησιολογικού τμήματος από το Σεπτέμβριο του 2020 έως το Δεκέμβριο του 2021, Τα στατιστικά δεδομένα της έρευνας αναλύθηκαν με τη χρήση λογισμικού "SPSS 23.0 for Windows" με περιγραφική στατιστική. Κριτήρια εισαγωγής στη μελέτη, ήταν οι ασθενείς θετικοί στον ιό SARS-CoV-2 άνδρες και γυναίκες που νοσηλεύτηκαν στο Γενικό νοσοκομείο Τρικάλων, στα τμήματα covid και ΜΕΘ covid του νοσοκομείου και χρειάστηκαν ενδοτραχειακή διασωλήνωση. Κριτήρια αποκλεισμού από τη μελέτη, ήταν ασθενείς ηλικίας < 18 ετών. Επίσης όσοι διασωληνώθηκαν στο ΤΕΠ covid, γιατί δεν υπήρχε επιβεβαίωση του θετικού τεστ.

Αποτελέσματα: Το σύνολο των καταγραφών ήταν 143 άτομα. Από αυτούς το 70% (100) είναι άνδρες και το 30%(43) είναι γυναίκες. Σχετικά με τις ώρες διασωλήνωσης προκύπτει πως το 32% δια σωληνώθηκαν 7-3, το 50% μεταξύ 3 και 11 και το 18% μεταξύ 11 και 7. Ο μέσος όρος σε κορεσμό οξυγόνου κατά τη διασωλήνωση καταγράφηκε στο 80%.

A103

ΝΟΣΗΛΕΥΤΙΚΗ ΔΙΑΧΕΙΡΙΣΗ ΜΕΤΕΓΧΕΙΡΗΤΙΚΩΝ ΑΣΘΕΝΩΝ ΣΤΗΝ ΑΝΑΝΗΨΗ ΜΕ ΤΗΝ ΚΛΙΜΑΚΑ ALDRETE. Η ΠΕΡΙΠΤΩΣΗ ΤΟΥ Γ.Ν.Θ. ΠΑΠΑΓΕΩΡΓΙΟΥ

Στυλιανή Σίμογλου[1], Αναστασία Πασσιά[2], Βασίλειος Δούφαλης[3]
1 Νοσηλεύτρια ΤΕ, MSc, Προϊσταμένη Αναισθησιολογικού «Γ.Ν.Θ. Παπαγεωργίου»
2 Νοσηλεύτρια ΤΕ, MSc, Αναισθησιολογικό «Γ.Ν.Θ. Παπαγεωργίου»
3 Νοσηλευτής ΤΕ, MSc, α/α Προϊστάμενος Αναισθησιολογικού «Γ.Ν.Θ. Παπαγεωργίου»

Εισαγωγή: Το έργο της ανάνηψης - μονάδας μεταναισθητικής φροντίδας είναι σπουδαίο όσον αφορά την μείωση της θνησιμότητας των ασθενών που υποβάλλονται σε χειρουργικές επεμβάσεις. Σημαντικός είναι ο τρόπος λειτουργίας της με τον απαραίτητο εξοπλισμό και με την στελέχωση του εξειδικευμένου νοσηλευτικού προσωπικού λειτουργώντας σύμφωνα με διεθνή πρότυπα.

Σκοπός: Σκοπός αυτής την εργασίας είναι η ανάδειξη του νοσηλευτικού έργου σχετικά με την αντιμετώπιση και διαχείριση των μετεγχειρητικών ασθενών στον χώρο της ανάνηψης βάση πρωτοκόλλων και έχοντας ως γνώμονα την κλίμακα Aldrete. Αναλύονται εμπεριστατωμένα τα καθήκοντα και ο πολύπλευρος ρόλος του εξειδικευμένου νοσηλευτικού προσωπικού για την καλύτερη παροχή μεταναισθητικής φροντίδας στους ασθενής που εξέρχονται αλλά και που παραμένουν διασωληνωμένα στην μονάδα μεταναισθητικής φροντίδας.

Μεθοδολογία: Πραγματοποιήθηκε βιβλιογραφική ανασκόπηση στις εξής βάσεις δεδομένων: pubmed, Elsevier και google scholar (2017-2023), καθώς και η προσωπική εμπειρία στο εργασιακό καθεστώς.

Αποτελέσματα: Αρκετά σημαντικός ο ρόλος του εξειδικευμένου νοσηλευτικού προσωπικού στο χώρο της ανάνηψης- Μ.Μ.Α.Φ., διότι από αυτό εξαρτάται η έκβαση της πορείας των χειρουργημένων ασθενών στις αντίστοιχες κλινικές, αφότου στην ανάνηψη αντιμετωπίζονται οι πρώτες και πιο ουσιαστικές μετεγχειρητικές διαταραχές.

Συμπεράσματα: Η ανάνηψη και η μονάδα μεταναισθητικής φροντίδας αποτελεί αναπόσπαστο κομμάτι για την παροχή ποιοτικής φροντίδας στους χειρουργημένους ασθενής διότι αναγνωρίζει, προλαμβάνει και αντιμετωπίζει κάθε πιθανή επιπλοκή που μπορεί να εμφανιστεί, καθώς και την αντιμετώπιση του πρώτου μετεγχειρητικού πόνου.

A104

ΑΝΕΠΙΘΥΜΗΤΕΣ ΕΝΕΡΓΕΙΕΣ/ΕΠΙΠΛΟΚΕΣ ΣΕ ΤΟΠΟΠΕΡΙΟΧΙΚΗ ΑΝΑΙΣΘΗΣΙΑ ΚΑΙ ΟΙ ΠΑΡΕΜΒΑΣΕΙΣ ΤΟΥ ΝΟΣΗΛΕΥΤΗ ΑΝΑΙΣΘΗΣΙΟΛΟΓΙΚΟΥ

Αναστασία Πασσιά[1], Δέσποινα Καμιτσάκη[2], Στυλιανή Σίμογλου[3]
1Νοσηλεύτρια ΤΕ, MSc, Αναισθησιολογικό «Γ.Ν.Θ. Παπαγεωργίου», 2Νοσηλεύτρια ΤΕ, MSc, Αναισθησιολογικό «Γ.Ν.Θ. Παπαγεωργίου», 3Νοσηλεύτρια ΤΕ, MSc, Προϊσταμένη Αναισθησιολογικού «Γ.Ν.Θ. Παπαγεωργίου»

Εισαγωγή: Η τεχνική της τοποπεριοχικής αναισθησίας καθώς και ο αποκλεισμός περιφερικών νεύρων χρησιμοποιείται όλο και συχνότερα στους περιεχγειριτικούς ασθενείς άλλα και για την αναλγησία στην αντιμετώπιση του οξύ και του χρόνιου πόνου. Αν και οι επιπλοκές στην τοποπεριοχική αναισθησία είναι πολύ σπάνιες ωστόσο όταν συμβούν μπορεί να είναι απειλητικές για την ζωή. Τα τοπικά αναισθητικά πολλές φορές θεωρούνται πως δεν έχουν παρενέργειες ωστόσο η συστημική τοξικότητα αναισθητικού φαρμάκου είναι μία πιθανή επιπλοκή που μπορεί να συμβεί με τα τοπικά αναισθητικά ανεξαρτήτως την οδό χορήγησης, επηρεάζοντας κυρίως το νευρικό και καρδιαγγειακό σύστημα με θανατηφόρες συνέπειες.

Σκοπός: Σκοπός αυτής την εργασίας είναι η ανασκόπηση των ανεπιθύμητων ενεργειών και επιπλοκών που μπορούν να συμβούν μετά από τοποπεριοχική αναισθησία ή κάποιο νευρικό αποκλεισμό και η διαχείριση, αντιμετώπιση τέτοιων συμβάντων από τον νοσηλευτή αναισθησιολογικού .

Μεθοδολογία: Πραγματοποιήθηκε βιβλιογραφική αναζήτηση στις εξής βάσεις δεδομένων: pubmed, Elsevier και google scholar. Η περίοδος αναζήτησης αφορούσε την τελευταία πενταετία (2017-2022). Τα άρθρα που επιλέχτηκαν ήταν στην αγγλική αλλά και στην ελληνική γλώσσα.

Αποτελέσματα: Η παρούσα εργασία αξιολογεί τις συχνές και σπάνιες επιπλοκές που μπορούν να συμβούν μετά τοποπεριοχική αναισθησία. Αν οι επιπλοκές δεν αξιολογηθούν και επιλυθούν άμεσα, μπορεί να αποβούν μοιραίες για την ψυχοσωματική υγεία του ασθενή, ενώ σε συνδιασμό με συννοσηρότητα είναι συνδεδεμένες άμεσα με ένα μεγάλο ποσοστό θανάτων παγκοσμίως.

Συμπεράσματα: Ο ρόλος του νοσηλευτή αναισθησιολογικού είναι καθοριστικός στην παρακολούθηση της αιμοδυναμικής κατάστασης του ασθενή και στην μείωση των επιπλοκών από την τοποπεριοχική αναισθησία. Η στελέχωση των ΜΜΑΦ με απαραίτητο και επαρκές ιατρονοσηλευτικό προσωπικό, σε συνδυασμό με την συνεχιζόμενη εκπαίδευση συμβάλει στην βελτίωση της ποιότητας φροντίδας των μετεγχειρητικών ασθενών.

E-POSTERS

P1

Η ΧΟΡΗΓΗΣΗ ΟΞΥΓΟΝΟΥ ΜΕ ΡΙΝΙΚΗ ΚΑΝΟΥΛΑ ΥΨΗΛΗΣ ΡΟΗΣ (HFO) ΚΑΙ ΔΕΞΜΕΔΕΤΟΜΙΔΙΝΗΣ ΓΙΑ ΚΑΤΑΣΤΟΛΗ ΣΕ ΤΡΑΧΕΙΟΣΤΟΜΙΑ: ΠΑΡΟΥΣΙΑΣΗ ΠΕΡΙΣΤΑΤΙΚΟΥ

Χρυσάφη Φιλιππούση, Αικατερίνη - Μαρία Χριστοδούλου, Ναταλία - Francoise Westzaan, Αγγελική Γρηγοράκη, Πέτρος Γεωργιτσογιαννάκος, Ειρήνη Κουρούκλη
Αναισθησιολογικό τμήμα, Γενικό Νοσοκομείο Αθηνών Ιπποκράτειο

Σκοπός: Η ασφαλής χορήγηση καταστολής σε ασθενή με επαπειλούμενο αεραγωγό, που υποβάλλεται σε τραχειοστομία, αποτελεί αναισθησιολογική πρόκληση. Η δεξμεδετομιδίνη αποτελεί έναν εκλεκτικό α2 αγωνιστή, με αγχολυτικές, αναλγητικές και κατασταλτικές ιδιότητες. Η ρινική κάνουλα οξυγόνου υψηλής ροής [high flow oxygen (HFO)], αποτελεί μια νέα θεραπεία με πολλά πλεονεκτήματα, σε σχέση με τις μάσκες χορήγησης οξυγόνου. Ο μηχανισμός δράσης της δεν είναι πλήρως κατανοητός. Φαίνεται να διατηρεί την οξυγόνωση, παρέχοντας υψηλές ροές αερίου, ενώ παράλληλα δημιουργεί μια θετική πίεση στους αεραγωγούς, που συγκρίνεται με την εφαρμογή PEEP.

Παρουσίαση Περιστατικού: Το περιστατικό που σας παρουσιάζουμε, έχει γνωστή χρόνια λεμφοκυτταρική λευχαιμία και εμφάνισε μυκητιασικές μάζες, οι οποίες προκάλεσαν απόφραξη του αεραγωγού. Ο ασθενής παρουσίασε δύσπνοια και με την έγγραφη συγκατάθεσή του προγραμματίστηκε επείγουσα χειρουργική τραχειοστομία. Μεταφέρθηκε στην χειρουργική αίθουσα και τοποθετήθηκε σε ρινική κάνουλα HFO FiO2 100% στα 60 λίτρα, διφασματικός δείκτης (BIS), και αντλία δεξμεδετομιδίνης σε ροή 0,5ml/kg/h. Κατά την επέμβαση ήταν αιμοδυναμικά σταθερός, χωρίς ιδιαίτερη μεταβολή των ζωτικών του σημείων, ήρεμος και χωρίς να παρουσιάσει αναπνευστική καταστολή. Η τραχειοστομία πραγματοποιήθηκε με επιτυχία και ο ασθενής μεταφέρθηκε στον θάλαμό του.

Συμπέρασμα: Η χορήγηση HFO μπορεί να θεωρηθεί σαν μέρος της διαχείρισης του επαπειλούμενου αεραγωγού, παρέχοντας επαρκή οξυγόνωση, ενώ η δεξμεδετομιδίνη φαίνεται να προκαλεί επαρκή αναλγησια και καταστολη στις χειρουργικες τραχειοστομιες χωρις να επιδεινώνει την αναπνευστικη δυσχερεια.

P2

EXAMINING THE SUCCESS RATE OF FIRST ATTEMPT VIDEO LARYNGOSCOPE -ASSISTED TRACHEAL INTUBATION WITH A HYPERANGULATED BLADE AND A BOUGIE

Βασίλειος Μούρκας, Κωνσταντίνα Παπαγεωργίου
Γενικό Νοσοκομείο Λάρισας

Purpose: The approach to airway management has undergone a dramatic transformation since the advent of video laryngoscopy (VL). Intubation using a video laryngoscope has been shown to improve laryngeal visualization compared with direct laryngoscopy and may be associated with improved first-attempt success, especially in difficult airways. This study examines the first attempt success rate of tracheal intubation using a C-MAC video laryngoscope with a hyper angulated blade and the assistance of Bougie. As no similar studies were published in the past, we proposed this as a pilot study conducted on forty-nine patients.

Methods & Materials: As part of a quality improvement project for airway management aimed at implementing a video laryngoscope with bougie as a first-intention device, we included all consecutive tracheal intubations in the operating room performed in surgical patients aged 18-80 from November 2022 to January 2023 in the General Hospital of Larissa. The intubation was performed by experienced anesthesiologists that had received training in the use of this technique. The technique needed for the hyperangulated blade differs markedly for that of a standard geometry blade VL., moving to pure video, no direct view. The angulation of the blade and the position of the camera changes the view angulation also, so what appears to be directly in front of us in the VL screen is actually above. Though may be mechanical problems trying to advance a stylet into the trachea. These problems resolve by taking a bougie and giving it an upward deflection similar to the VL blades angulation. The primary aim was to assess the success rate of first-attempt intubation with this method and estimate the mean complete intubation time.

Results: During the study period, 49 out of 65 intubation encounters met the inclusion criteria. Unadjusted analysis revealed that 49 out of 49 intubations were completed successfully with the first attempt with a mean intubation time of 70.4 seconds.

Conclusion: Using a VL-assisted hyper angulated blade with a bougie as a first-intention device for tracheal intubation in the operating room was associated with a significant increase in the proportion of successful first-attempt intubations. The technique can be encouraged more in the operating room as it is proven to have fewer complications due to increased number of intubation attempts.

REFERENCES

• https://pubmed.ncbi.nlm.nih.gov/36066179/
• https://www.sciencedirect.com/science/article/abs/pii/S0196064420302018
• https://pubmed.ncbi.nlm.nih.gov/19104167/

P3

THE RISK MANAGEMENT AND ITS IMPORTANCE IN MEDICAL CRISES

Michailidou Evangelia, Tapratzi Ntorina, Kaloudioti Maria, Vlachou Maria, Koutsikou Evangelia, Fragoulis Alexandros, Dimou Evgenia & Aggelopoulos Panagiotis
1 ICU Director at General Hospital of Agrinio, 2 Director of Anesthesiology Department at General Hospital of Agrinio
3 Anesthesiology Consultant at General Hospital of Agrinio, 4 Anesthesiology Residents at General Hospital of Agrinio

Abstract: Risk is one of the parameters of our daily lives. Risk affects almost all the activities of the entities. It exists in all those cases in which it is not possible to predict with certainty the outcome of an activity. Even when we have backup processes in place to manage risk events, it is very likely that they will not be able to serve our needs. One way to handle this uncertainty is to have emergency stocks. We often have warning signs before an emergency occurs. There must also be a timetable, a nomenclature and a concept in relaxed circumstances and not in the middle of a crisis.In the crisis you have to modify the basic design and the alternative plans. There are often ethical dilemmas about crises and issues in crisis management, when the concepts of right, debt, duty and responsibility are simplified by procedures and choices. With effective risk management, we can reduce the number of unwanted "surprises" that we may encounter. As we cannot predict every possible case of danger, part of our risk management approach is to be able to prepare for a variety of adverse events. The goal is to assess the group's sensitivity to instability. It needs a comprehensive knowledge of its policy and of the legal, societal, financial, economic and technical context in which it operates. Detection includes a methodical process to ensure that all main operations are detected and that any threats resulting from such operations are established.

Keywords: Risk, Management, Medical Crisis

P4

ΑΕΡΙΣΜΟΣ ΕΝΟΣ ΠΝΕΥΜΟΝΑ(OLV) ΣΕ ΑΣΘΕΝΗ ΜΕ ΤΡΑΧΕΙΟΣΤΟΜΙΑ ΜΕ ΤΗ ΧΡΗΣΗ FOGARTY

Νικόλαος Νικητίδης, Δραγουμάνης Χρήστος, Μπέλλα Κερχανατζιδου, Αδαμαντία Μίχα Πελαγία χλωροπούλου
ΠΓΝ Αλεξανδρούπολης

Σκοπός: Η δυνατότητα εφαρμογής του αερισμού ενός πνεύμονα, σε ασθενείς που φέρουν τραχειοστομία.

Παρουσίαση Περιστατικού: Ο ασθενής, 74χρ. , (163cm,59kg),BMI 22,21 προσήλθε για προγραμματισμένη δεξιά κάτω λοβεκτομή λόγω μάζας δεξιού κάτω λοβού. Ο ασθενής έφερε τραχειοστομία μετά από ολική λαρυγγεκτομή προ διμήνου για ca.λάρυγγα. Λόγω αδυναμίας αποκλεισμού του δξ.πνεύμονα με σωλήνα διπλού αυλού , επιτέφθει OLV με τη χρήση fogarty no 7. Αφού τοποθετήθηκε φλεβοκαθετήρας no 14G. και αρτηριακή γραμμή,έγινε εισαγωγή στην αναισθησία με midazolam 3mg propofol100mg,fentanyl 0,20mg,και rocuronio 40mg. Το ινοοπτικό βρογχοσκόπιο πέρασε δια του συνδετικού, παράλληλα με τον καθετήρα. Στην εικόνα διακρίνεται ο αεροθάλαμος όπως φαίνεται με το ινοπτικό βρογχοσκόπιο. Ο καθετήρας fogarty προωθήθηκε στον δεξιό κύριο βρόγχο αμέσως μετά την τρόπιδα. Η πλήρωση του μπαλονιού έγινε με 2,5cc αέρα. Ο ασθενης έπειτα γύρισε σε αριστερή πλάγια θέση. Γινόταν αερομέτρηση σε τακτά χρονικά διαστήματα με εξασφάλιση ικανοποιητικού χ/ρ πεδίου. Η διατήρηδη της αναισθησίας γινόταν με propofol και ultiva. Οασθενής αιμοδυναμικά σταθερός μεταφέρθηκε στη ΜΕΘ της Χειρουρικής Κλινικής Καρδιάς θώρακος

Συμπέρασμα: Ο καθετήρας Fogarty (vascular embolectomy catheter) είναι εξειδικευμένο εργαλείο των αγγειοχειρουργών, όμως υπάρχουν πολλές αναφορές πετυχημένης χρήσης του για αποκλεισμό πνεύμονα ή βρόγχου.

P5

ΑΝΤΙΚΑΤΑΣΤΑΣΗ ΑΟΡΤΙΚΗΣ ΒΑΛΒΙΔΑΣ ΣΕ ΑΣΘΕΝΗ ΜΕ ΝΟΣΟ MC ARDLE

Σταθόπουλος Αναστάσιος[1], Βαρβαρίδη Ιωάννα[2], Ρέμπελου Μαρία[2], Κυριάζος Κυριάκος[3], Μπάρμπα Χρυσάνθη[2], Κωνσταντίνα Ρωμανά[4]
2 Επιμελητής Α ΕΣΥ ΓΝΑ Ευαγγελισμος, 2 Ειδικευόμενη ΓΝΑ Ευαγγελισμός, 3 Ειδικευόμενος ΓΝΑ Ευαγγελισμός
4 Συντονίστρια διευθύντρια ΓΝΑ Ευαγγελισμός

Σκοπός: Η παρουσίαση της περιεγχειρητικής διαχείρισης ασθενούς με νόσο αποθήκευσης γλυκογόνου τύπου 5 (GSD-V, McArdle's disease) που υπεβλήθη σε αντικατάσταση αορτικής βαλβίδας και τοποθέτηση ευθέος μοσχεύματος ανιούσης αορτής, λόγω σοβαρού βαθμού στένωσης δίπτυχης αορτικής βαλβίδας και διάτασης ανιούσης αορτής.

Παρουσίαση περιστατικού: Άνδρας 32 ετών,70 kg, 170cm ύψος, προγραμματίστηκε για αντικατάσταση αορτικής βαλβίδας λόγω σοβαρής στένωσης αυτής (δίπτυχη, AVA=0.75cm2, meanGr=58mmHg , vmax=4.7m/s). Από το ιστορικό του: πρόσφατα διαγνωσθείσα νόσος McArdle με δύο νοσηλείες λόγω ραβδομυόλυσης, η πρώτη μετά από έντονη γυμναστική και η δεύτερη μετά από αμβλύ τραυματισμό. Στην παρούσα φάση χωρίς φαρμακευτική αγωγή. Αναφερόμενη ανεπίπλεκτη σκωληκοειδεκτομή υπό γενική αναισθησία σε παιδική ηλικία. Από τον εργαστηριακό του έλεγχο baseline CK=1462 U/lt, CKMB=42 U/lt, φυσιολογικά GFR,αιμοσφαιρίνη και αριθμός αιμοπεταλίων 146.000/μl. Από τον καρδιολογικό του έλεγχο LV με φυσιολογικές διαστάσεις, πάχος τοιχωμάτων,συστολική και διαστολική λειτουργία, φυσιολογικές διαστάσεις αορτικής ρίζας όμως ανιούσα αορτή 47mm. Κατόπιν προετοιμασίας του αναισθησιολογικού μηχανήματος και της συσκευής εξωσωματικής κυκλοφορίας για την αποφυγή κακοήθους υπερπυρεξίας, έγινε ανεπίπλεκτα εισαγωγή στην αναισθησία. Ιδιαιτερότητες στην αναισθησιολογική διαχείριση αποτέλεσαν η αποφυγή tourniquet, η αποφυγή εκλυτικών παραγόντων κακοήθους υπερπυρεξίας, η επαγρύπνηση για πιθανά σημεία πίεσης/μυικής ισχαιμίας, η προσεκτική τιτλοποίηση του νευρομυικού αποκλειστή με την χρήση νευροδιεγέρτη,η αποφυγή του ρίγους ,η υποθερμία έως 32oC κατά την εξωσωματική κυκλοφορία και ο στενός έλεγχος της γλυκόζης αίματος. Εξαιτίας κλινικά σημαντικής διάτασης της Asc αποφασίστηκε διεγχειρητικά αλλαγή του χειρουργικού πλάνου (συνθετικό ευθύ μόσχευμα.). Πορεία χωρίς συμβάματα προ και κατά τη διάρκεια της εξωσωματικής κυκλοφορίας. Αυτή διήρκησε 2 ώρες και 20 λεπτά (χρόνος αποκλεισμού αορτής 1 ώρα και 20 λεπτά). Ο ασθενής αποδεσμέυτηκε εύκολα με χαμηλή δόση αγγειοσυσπαστικών και ινότροπων. Μεταγγίσθηκε με αιμοπετάλια και παράγοντες πήξης. Διατήρησε ικανοποιητική διούρηση. Η μετεγχειρητική πορεία του ήταν επίσης ομαλή, αποσωληνώθηκε μετά από πέντε ώρες, αναπνευστικά επαρκής, χωρίς μυοσκελετικά άλγη και με υπερηχογραφικά καλώς λειτουργούσα βαλβιδική πρόθεση. Ο βιοχημικός έλεγχος ανέδειξε CK=634 U/lt. Η μετέπειτα μετεγχειρητική πορεία του ήταν εξίσου ομαλή και πήρε εξιτήριο την 9η μετεγχειρητική ημέρα νοσηλείας.

Συμπεράσματα: Η νόσος McArdle αποτελεί μια σπάνια αυτοσωμική υπολειπόμενη διαταραχή αποθήκευσης γλυκογόνου που οφείλεται στην έλλειψη φωσφορυλάσης του γλυκογόνου στους σκελετικούς μύες. Οι ασθενείς με αυτή κινδυνεύουν από μετεγχειρητικές αναπνευστικές επιπλοκές,υπογλυκαιμία, ραβδομυόλυση, νεφρική ανεπάρκεια και μετεγχειρητικά μυοσκελετικά άλγη. Το αναισθησιολογικό πλάνο έχει ως στόχο την πρόληψη αυτών και την πρόληψη εμφάνισης κακοήθους υπερθερμίας, παρά τα λίγα βιβλιογραφικά δεδομένα που συσχετίζουν τη νόσο με ΜΗ.

ΒΙΒΛΙΟΓΡΑΦΙΑ

1 Llavero F et al . McArdle Disease: New Insights into Its Underlying Molecular Mechanisms. Int J Mol Scihttps://pubmed.ncbi.nlm.nih.gov/31775340/ 2019 Nov 25;20(23):5919

2 Martin M et al . Glycogen Storage Disease Type V. GeneReviews® 2006 Apr 19 [updated 2019 Jun 20].

Bollig G. McArdle's disease (glycogen storage disease type V) and anesthesia – a case report and review of the literature.

Paediatr Anaesthhttps://pubmed.ncbi.nlm.nih.gov/23565573/. 2013 Sep;23(9):817-23

P6

ΝΟΣΟΚΟΜΕΙΑΚΗ ΒΑΚΤΗΡΙΑΙΜΙΑ ΣΕ ΑΣΘΕΝΕΙΣ ΤΗΣ ΜΕΘ

Αθανάσιος Μαργαρίτης[1], Νικόλαος Ζώτος[2], Σταύρος Μαντζούκης[3], Αθανάσιος Αλμανίδης[2], Κωνσταντίνος Μπάκας[3], Άννα Παπαδήμα[2], Δημήτριος Ρίζος[3], Ουρανία Μουσαφίρη[3]
1 MD ΕΚΑΒ Ιωαννίνων, 2 MD Μικροβιολογικό τμήμα ΓΝ Ιωαννίνων Γ Χατζηκώστα, 3 MD ΜΕΘ ΓΝ Ιωαννίνων Γ Χατζηκώστα

Σκοπός: Η βακτηριαιμία αποτελεί σοβαρή λοίμωξη συχνά θανατηφόρος για τους ασθενείς της ΜΕΘ. Η γνώση της μικροβιακής οικολογίας της ΜΕΘ είναι καθοριστική για την επιλογή της εμπειρικής χημειοθεραπείας. Σκοπός της εργασίας είναι η αναδρομική μελέτη της συχνότητας και της ευαισθησίας των μικροβίων που απομονώθηκαν από αιμοκαλλιέργειες ασθενών της ΜΕΘ κατά την διάρκεια 3 ετών.

Υλικό-μέθοδοι: Το υλικό αποτέλεσαν 3916 ζεύγη αιμοκαλλιεργειών(αερόβια-αναερόβια φιάλη) που παρελήφθησαν από τους ασθενείς της ΜΕΘ από 1/1/20-31/12/22. Ο έλεγχος για μικροβιακή ανάπτυξη έγινε με το σύστημα BacTAlert. Η ταυτοποίηση και ο έλεγχος ευαισθησίας στα αντιβιοτικά έγινε με το αυτοματοποιημένο σύστημα MicroScan(Leriva) και με τις ταινίες Etest βάση των οδηγιών του EUCAST.

Αποτελέσματα: Στο χρονικό διάστημα της μελέτης καταγράφηκαν 301 θετικές αιμοκαλλιέργειες σε 154/551 ασθενείς. Επί του συνόλου των μικροοργανισμών που απομονώθηκαν 71,5% ήταν Gram (+) κόκκοι, 25,3% Gram (-) βακτηρίδια και 3,6% μύκητες. Τα συχνότερα Gram(-) βακτηρίδια ήταν τα: A. Baumannii 46/84, K.pneumoniai 15/84 και P. Aeruginosa 11/84.

Η Ευαισθησία τους(%) φαίνεται στον πίνακα που ακολουθεί:

	A. baumannii	K. pneumoniae	P. aeroginosa
Imipenem	18	13	13
Tigecycline	94	94	-
Colistin	Φ	100	100
Ciprofloxacin	0	0	13
Ceftazidime	0	13	13
Gentamicin	0	67	62

Οι συχνότερα απομονωθέντες Gram(+) κόκκοι ήταν CoNS(213/332), Enterococcus sp 16/332 και S. Aureus 9/332(MRSA 44%)
Η Ευαισθησία τους (%) στα αντιβιοτικά φαίνεται στον πίνακα που ακολουθε:

	CoNS	S. aureus	Enterococcus sp
Vancomycin	100	100 (Εύρος MIC≤1)	**75**
Teicoplanin	100	100	**75**
linezolid	100	100	**100**

Συμπεράσματα: Οι κουαγκουλάση αρνητικοί σταφυλόκοκκοι είναι το συχνότερο αίτιο βακτηριαιμίας στους ασθενείς της ΜΕΘ. Οι MRSA δεν ευθύνονταν συχνά για πρόκληση βακτηριαιμίας, ενώ τα Gram αρνητικά βακτηρίδια ευθύνονται συχνά για πρόκληση βακτηριαιμίας, ενώ τα Gram αρνητικά βακτηρίδια που απομονώθηκαν, παρουσιάζουν υψηλά ποσοστά αντοχής στις περισσότερες ομάδες αντιβιοτικών και στις καρβαπενέμες.

P7

ΔΙΑΔΕΡΜΙΚΗ ΑΝΤΙΚΑΤΑΣΤΑΣΗ ΑΟΡΤΙΚΗΣ ΒΑΛΒΙΔΑΣ ΜΕ ΜΑΣΧΑΛΙΑΙΑ ΠΡΟΣΠΕΛΑΣΗ ΥΠΟ ΕΝΣΥΝΕΙΔΗΤΗ ΚΑΤΑΣΤΟΛΗ ΚΑΙ ΥΠΕΡΚΛΕΙΔΙΟ ΑΠΟΚΛΕΙΣΜΟ ΒΡΑΧΙΟΝΙΟΥ ΠΛΕΓΜΑΤΟΣ

Στυλιανή Γιανναράκη[1], Αικατερίνα Σταματοπούλου[1], Μαρία Ζαχαριάδη[1], Βασιλική Σαμαρτζή[1], Κωνσταντίνα Ρωμανά[1], Μιχαήλ Αργυρίου[2], Βασίλειος Πάτρης[2]
1 Αναισθησιολογικό τμήμα Γ.Ν.Α. «Ο Ευαγγελισμός», 2 Καρδιοθωρακοχειρουργική Κλινική Γ.Ν.Α. «Ο Ευαγγελισμός»

Σκοπός: Η διαδερμική εμφύτευση αορτικής βαλβίδας (TAVI) ενδείκνυται σε ασθενείς υψηλού κινδύνου με σοβαρή στένωση αορτικής βαλβίδας. Η ίδια η επέμβαση και η ευπάθεια των ασθενών θέτουν σημαντικές προκλήσεις όσον αφορά την αναισθησιολογική διαχείριση. Η δια-μηριαία προσπέλαση αποτελεί την πρώτη επιλογή σύμφωνα με τις τρέχουσες κατευθυντήριες οδηγίες. Σε ασθενείς με σοβαρή περιφερική αρτηριοπάθεια (10-20% των περιπτώσεων), η μασχαλιαία προσπέλαση έχει ένδειξη. Η γενική αναισθησία είναι η τεχνική επιλογής. Παρουσιάζουμε έναν ασθενή με σοβαρή περιφερική αγγειοπάθεια και σοβαρή αναπνευστική νόσο που υποβλήθηκε σε TAVI με μασχαλιαία προσπέλαση υπό ενσυνείδητη καταστολή σε συνδυασμό με υπερκλείδιο αποκλεισμό του βραχιονίου πλέγματος.

Παρουσίαση περιστατικού: Άνδρας 80 ετών με συμπτωματική σοβαρού βαθμού στένωση αορτικής βαλβίδας (Vmax 4m/sec) και επιδεινούμενη δύσπνοια τους τελευταίους 6 μήνες (NYHA III). Euroscore II = 6,15%. Αξονική τομογραφία θώρακος: αμφοτερόπλευρη ίνωση κυρίως στους άνω λοβούς. Λειτουργικές δοκιμασίες αναπνευστικού: ενδεικτικές σοβαρής ΧΑΠ. MRA: Αμφοτερόπλευρη στένωση των λαγονομηριαίων αρτηριών (>70%). Επιπλέον, από το ατομικό αναμνηστικό του ασθενούς: Σακχαρώδης Διαβήτης τύπου ΙΙ και μέτρια νεφρική ανεπάρκεια (CC67ml/min). Χορηγήθηκαν μιδαζολάμη 2mg bolus ενδοφλεβίως, έγχυση κεταμίνης (500mcg/kg/h) και δεξμεδετομιδίνης (1 mcg/kg/h). Στη συνέχεια πραγματοποιήθηκε υπερκλείδιος αποκλεισμός του βραχιονίου πλέγματος υπό υπερηχογραφική καθοδήγηση με 20mL ροπιβακαΐνης 0,5%. Αμέσως μετά την εμφύτευση της βαλβίδας, ο ασθενής υπέστη επεισόδιο καρδιοαναπνευστικής ανακοπής το οποίο ανετάχθη. Μετά την ανακοπή, διακόπηκε η καταστολή για να εκτιμηθεί η νευρολογική κατάσταση του ασθενούς. Ο ασθενής ανταποκρινόταν και ήταν αιμοδυναμικά σταθερός. Στο τέλος της διαδικασίας διαπιστώθηκε διαχωρισμός της αριστερής υποκλείδιας αρτηρίας (SAD) και απώλεια του σφυγμού στον αριστερό βραχίονα. Υποβλήθηκε σε αγγειακή αποκατάσταση με τοποθέτηση μοσχεύματος υπό περιοχική αναισθησία.

Συμπέρασμα: Ο αυξανόμενος αριθμός ασθενών που πληρούν τις προϋποθέσεις για TAVI με πολλαπλές συννοσηρότητες θέτει πολλές προκλήσεις στην αναισθησιολογική προσέγγιση. Η μασχαλιαία προσπέλαση δεν είναι καλά ανεκτή από τον ασθενή, γι' αυτό συνήθως πραγματοποιείται υπό γενική αναισθησία. Αποφύγαμε τη ΓΑ και τη διασωλήνωση διατηρώντας την αναπνευστική λειτουργία κατά τη διάρκεια της επέμβασης, πραγματοποιώντας έναν υπερκλείδιο αποκλεισμό του βραχιονίου πλέγματος. Η παλμική οξυμετρία στο χέρι προσπέλασης αποδείχθηκε χρήσιμη, καθώς αποτελούσε πρώιμη ένδειξη απώλειας σφυγμού λόγω SAD.

P8

ΜΙΚΡΟΒΙΟΛΟΓΙΚΗ ΔΙΕΡΕΥΝΗΣΗ ΤΩΝ GRAM(-) ΒΑΚΤΗΡΙΔΙΩΝ ΣΕ ΔΕΙΓΜΑΤΑ ΒΡΟΓΧΙΚΩΝ ΕΚΚΡΙΣΕΩΝ ΣΕ ΑΣΘΕΝΕΙΣ ΤΗΣ ΜΕΘ

Νικόλαος Ζώτος[1], Αθανάσιος Μαργαρίτης[2], Ευαγγελία Χρυσοστόμου[1], Αντωνία Λιαρμακοπούλου[3], Λάμπρος Παπαγεωργίου[1], Δήμητρα Λεπίδα[3], Άννα Παπαδήμα[1], Ουρανία Μουσαφίρη[3]
1 MD Μικροβιολογικό τμήμα ΓΝ Ιωαννίνων Γ Χατζηκώστα, 2 MD ΕΚΑΒ Ιωαννίνων, 3 MD ΜΕΘ ΓΝ Ιωαννίνων Γ Χατζηκώστα

Σκοπός: Η πνευμονία του αναπνευστήρα είναι μια από τις συχνότερες λοιμώξεις της Μονάδας Εντατικής Θεραπείας(ΜΕΘ) και σχετίζεται με υψηλά ποσοστά νοσηρότητας και θνητότητας. Για την πρόληψη και την αντιμετώπισή της γίνεται τακτική εξέταση των βρογχικών εκκρίσεων των ασθενών της ΜΕΘ κατά την διάρκεια της νοσηλείας τους(τουλάχιστον δύο φορές την εβδομάδα). Σκοπός της εργασίας μας είναι η καταγραφή των κυριότερων μικροοργανισμών που απομονώθηκαν από τα κλινικά δείγματα που εστάλησαν στο εργαστήριο την τελευταία πενταετία (1/1/2018-31/12/2022) έτσι ώστε και τα μέτρα αντιμετώπισης να είναι πιο στοχευμένα.

Υλικό και μέθοδος: Εξεταστέο υλικό αποτέλεσαν 794 δείγματα βρογχικών εκκρίσεων που ανέπτυξαν κάποιο gram(-) μικροοργανισμό. Τα δείγματα καλλιεργήθηκαν στα συνήθη θρεπτικά υλικά και η ταυτοποίηση τους έγινε με το αυτοματοποιημένο σύστημα MicroScan(Leriva).

Αποτελέσματα: Οι μικροοργανισμοί που απομονώθηκαν συχνότερα παρουσιάζονται στον παρακάτω πίνακα:

A. baumannii	298	Enterobacter sp	24
K. pneumoniae	194	P. stuartii	8
P. aeruginosa	136	S. marcescens	4
E. coli	92	M. morganii	4
P. mirabilis	29		

Συμπεράσματα: οι συχνότεροι υπεύθυνοι μικροοργανισμοί είναι το A.baumannii,η K.pneumoniae και η P. aeruginosa, όπως παρουσιάζονται και στην σύγχρονη βιβλιογραφία. Γνωρίζοντας η κάθε Μονάδα Εντατικής Θεραπείας τους συχνότερους παθογόνους μικροοργανισμούς της, μπορεί να τους αντιμετωπίσει έγκαιρα με την κατάλληλη αντιβιοτική θεραπεία.

P9

Η ΧΟΡΗΓΗΣΗ ΛΕΒΟΣΙΜΕΝΤΑΝΗΣ ΣΕ ΑΣΘΕΝΕΙΣ ΜΕ ΠΝΕΥΜΟΝΙΚΗ ΥΠΕΡΤΑΣΗ

Παναγιώτης Φτίκος[1], Θεοφανή Αντωνίου[1], Κωνσταντίνα Κολόνια[1], Ηλίας Κόζιακας[1], Αρετή Φαλάρα[1], Παναγιώτα Ρέλλια[1], Κασσιανή Θεοδωράκη[2]
1 Ωνάσειο Καρδιοχειρουργικό Κέντρο, 2 Αρεταίειο Νοσοκομείο, Εθνικό και Καποδιστριακό Πανεπιστήμιο Αθηνών

Σκοπός: Η πνευμονική υπέρταση(ΠΥ) επιδεινώνεται από τη χρήση εξωσωματικής κυκλοφορίας (ΕΣΚ) που χρησιμοποιείται στις καρδιοχειρουργικές επεμβάσεις, οδηγώντας σε δυσλειτουργία της δεξιάς κοιλίας (ΔΚ), υψηλή νοσηρότητα και θνητότητα. Η λεβοσιμεντάνη είναι ένα ινότροπο φάρμακο με αγγειοδιασταλτική δράση στο δίκτυο της πνευμονικής και συστηματικής κυκλοφορίας που θα μπορούσε να είναι κατάλληλο για την αντιμετώπιση της ΠΥ και της δυσλειτουργίας της ΔΚ στους καρδιοχειρουργικούς ασθενείς. Σκοπός της παρούσας μελέτης ήταν να αξιολογήσει το αποτέλεσμα της προληπτικής χορήγησης λεβοσιμεντάνης σε καρδιοχειρουργικούς ασθενείς με ΠΥ και την επίδραση της ΕΣΚ στα επίπεδα του φαρμάκου στο πλάσμα.

Υλικό και Μέθοδος: Στη μελέτη συμπεριλήφθηκαν 40 ασθενείς με ΠΥ οφειλόμενη σε παθήσεις της αριστερής καρδιάς, που υποβλήθηκαν σε καρδιοχειρουργικές επεμβάσεις. Στους ασθενείς αυτούς χορηγήθηκε τυχαιοποιημένα λεβοσιμεντάνη σε δυο διαφορετικά δασολογικά σχήματα, ώστε να καθοριστεί η θεραπευτική στρατηγική με τη βέλτιστη αποτελεσματικότητα. Οι ασθενείς χωρίστηκαν σε 2 ομάδες: Ομάδα Α (n=20): Χορήγηση λεβοσιμεντάνης ενδοφλεβίως σε δοσολογία 6 mcg/kg μετά την εισαγωγή στην αναισθησία και Ομάδα Β (n=20): Χορήγηση λεβοσιμεντάνης ενδοφλεβίως σε δοσολογία 12 mcg/kg μετά την εισαγωγή στην αναισθησία. Πριν και μετά τη χορήγηση του φαρμάκου εκτιμήθηκαν αιμοδυναμικές και ηχωκαρδιογραφικές παράμετροι. Οι παράμετροι που εκτιμήθηκαν είναι οι εξής: καρδιακή συχνότητα, πιέσεις στην πνευμονική και συστηματική κυκλοφορία, κεντρική φλεβική πίεση, πίεση ενσφήνωσης, συστηματικές και πνευμονικές αγγειακές αντιστάσεις, καρδιακή παροχή, καρδιακός δείκτης, κλάσμα εξώθησης αριστερής κοιλίας, ταχύτητα μετακίνησης τριγλωχινικού δακτυλίου. Οι παράμετροι αυτές εκτιμήθηκαν στα ακόλουθα χρονικά σημεία:

1η	2η	3η	4η
Μετά την εισαγωγή στην αναισθησία και πριν την χορήγηση λεβοσιμεντάνης	20 min μετά τον απογαλακτισμό από την CPB	Τέλος χειρουργείου	2 ώρες μετά την είσοδο στην ΜΕΘ

Επιπλέον, με τη χρήση με τη χρήση υγρής χρωματογραφίας-φασματομετρίας μάζας, μελετήθηκαν τα επίπεδα λεβοσιμεντάνης στο πλάσμα στα ακόλουθα χρονικά σημεία: 20 min μετά τον απογαλακτισμό από την ΕΣΚ, 6h, 12h, 24h, 80h μετά το τέλος του χειρουργείου.

Αποτελέσματα: Η χορήγηση λεβοσιμεντάνης πριν την ΕΣΚ σε καρδιοχειρουργικούς ασθενείς με ΠΥ συνδέεται με μείωση των πνευμονικών αγγειακών πιέσεων και βελτίωση της αιμοδυναμικής κατάστασης και της καρδιακής λειτουργίας των ασθενών μετά τον απογαλακτισμό από την ΕΣΚ. Το αποτέλεσμα αυτό παρουσιάζει μεγαλύτερη διάρκεια, όταν η λεβοσιμεντάνη χορηγείται σε δοσολογία 12 mcg/kg. Επίσης, η συγκέντρωση της λεβοσιμεντάνης στο πλάσμα μεταβάλλεται αντιστρόφως ανάλογα με τη διάρκεια της ΕΣΚ.

Συμπέρασμα: Η χορήγηση λεβοσιμεντάνης μειώνει την πίεση στην πνευμονική αρτηρία και μπορεί να βελτιώσει τη λειτουργία της δεξιάς κοιλίας σε ασθενείς με ΠΥ που υποβάλλονται σε καρδιοχειρουργική επέμβαση.

ΒΙΒΛΙΟΓΡΑΦΙΑ

1 Denault AY, Haddad F, Jacobsohn E, Deschamps A. Perioperative right ventricular dysfunction. Curr Opin Anaesthesiol. 2013 Feb;26(1):71-81. doi: 10.1097/ACO.0b013e32835b8be2. PMID: 23235519.

2 Hansen MS, Andersen A, Nielsen-Kudsk JE. Levosimendan in pulmonary hypertension and right heart failure. Pulm Circ. 2018 Jul-Sep;8(3):2045894018790905. doi: 10.1177/2045894018790905. Epub 2018 Jul 6. PMID: 29979110; PMCID: PMC6058424. Paediatr Anaesthhttps://pubmed.ncbi.nlm.nih.gov/23565573/. 2013 Sep;23(9):817-23

P10

ΠΕΡΙΕΓΧΕΙΡΗΤΙΚΗ ΔΙΑΧΕΙΡΙΣΗ ΑΣΘΕΝΩΝ ΠΟΥ ΥΠΟΒΛΗΘΗΚΑΝ ΣΕ ΕΝΔΑΓΓΕΙΑΚΗ ΑΠΟΚΑΤΑΣΤΑΣΗ ΑΝΕΥΡΥΣΜΑΤΟΣ ΚΟΙΛΙΑΚΗΣ ΑΟΡΤΗΣ ΑΝΑΦΟΡΙΚΑ ΜΕ ΤΗΝ ΑΜΕΣΗ ΜΕΤΕΓΧΕΙΡΗΤΙΚΗ ΟΞΕΙΑ ΝΕΦΡΙΚΗ ΒΛΑΒΗ

Μελτέμ Περεντέ Μεμέτ, Βαΐα Τσαπάρα, Γεώργιος Πιστιώλας, Ξένια Σόμπατ, Ζήσης Κατσάκης-Γιαννάκης, Ζωή Στεργιούδα, Μαρία Νάστου, Ελευθερία Δαλαμπίνη
Γενικό Νοσοκομείο Θεσσαλονίκης "Γεώργιος Παπανικολάου"

Σκοπός: Η Οξεία Νεφρική Βλάβη (ΟΝΒ) είναι μία από τις συχνότερες επιπλοκές μετά από ενδαγγειακή αποκατάσταση Ανευρύσματος Κοιλιακής Αορτής (ΑΚΑ). Σκοπός της παρούσας μελέτης είναι η εκτίμηση της συχνότητας ΟΝΒ μετά από εκλεκτική ή επείγουσα αποκατάσταση ΑΚΑ στο Γ.Ν.Θ. "Γεώργιος Παπανικολάου" από τον Ιανουάριο έως το Δεκέμβριο του 2022.

Υλικό & Μέθοδος: Καταγράφηκαν οι ασθενείς που υποβλήθηκαν σε χειρουργείο αποκατάστασης ΑΚΑ το έτος 2022. Τα στοιχεία που μελετήθηκαν ήταν: το φύλο, η ηλικία, ο δείκτης μάζας σώματος (ΔΜΣ), το είδος αναισθησίας ,ο χειρουργικός χρόνος, η διεγχειρητικη χορήγηση υγρών, η διεγχειρητική διούρηση, οι τιμές ουρίας, κρεατινίνης και ο εκτιμώμενος ρυθμός σπειραματικής διήθησης (eGFR) τόσο προεγχειρητικά όσο και μετεγχειρητικά.

Αποτελέσματα: Συνολικά 121 ασθενείς προσήλθαν για αποκατάσταση ΑΚΑ το έτος 2022 από τους οποίους το 96,7% (N= 117) ήταν άνδρες και το 3,3% (N= 4) γυναίκες. Σε επείγον χειρουργείο λόγω ρήξης ΑΚΑ υποβλήθηκαν 23 ασθενείς ενώ σε τακτικό 98. Το 76,9% (N= 93) χειρουργήθηκε υπό κεντρικό νευραξονικό αποκλεισμό, ενώ το 23,1 (N=28) υπό γενική αναισθησία. Ο μέσος όρος της ηλικίας των ασθενών ήταν 71,6 έτη [±SD 7,5]. Ο μέσος όρος του ΔΜΣ των ασθενών ήταν 27,9 kg/m2 [±SD 4,45]. Όσον αφορά το χειρουργικό χρόνο, ο μέσος όρος υπολογίστηκε στα 94,5 λεπτά [±SD 35,35]. Προεγχειρητικά ο μέσος όρος του eGFR των ασθενών ανερχόταν σε 74,3 ml/min [±SD 21,7], ενώ μετεγχειρητικά η ίδια μεταβλητή ανήλθε σε 81,2 ml/min [±SD 21,9], παρουσιάζοντας μια ποσοστιαία αύξηση της τάξης του 9,2%.

Συμπεράσματα: Η εφαρμοζόμενη περιεγχειρητική αντιμετώπιση των ασθενών υποβλήθηκαν σε ενδαγγειακή αποκατάσταση ΑΚΑ κατά το έτος 2022 στο νοσοκομείο μας, φαίνεται ότι συντελεί σε αποδεκτή συγκριτικά με τη βιβλιογραφία ΟΝΒ.

ΒΙΒΛΙΟΓΡΑΦΙΑ

• Saratzis A, Nduwayo S, Sarafidis P, Sayers RD, Bown MJ. Renal Function is the Main Predictor of Acute Kidney Injury after Endovascular Abdominal Aortic Aneurysm Repair. Ann Vasc Surg. 2016 Feb;31:52-9. doi: 10.1016/j.avsg.2015.10.010. Epub 2015 Nov 30. PMID: 26658089.

1 Saratzis AN, Goodyear S, Sur H, Saedon M, Imray C, Mahmood A. Acute kidney injury after endovascular repair of abdominal aortic aneurysm. J Endovasc Ther. 2013 Jun;20(3):315-30. doi: 10.1583/12-4104MR2.1. PMID: 23731304.

Nana P, Kouvelos G, Brotis A, Spanos K, Giannoukas A, Matsagkas M. The effect of Endovascular Aneurysm Repair on Renal Function in Patients Treated for Abdominal Aortic Aneurysm. Curr Pharm Des. 2019;25(44):4675-4685. doi: 10.2174/1381612825666191129094923. PMID: 31782360.

P11

ΑΝΑΙΣΘΗΣΙΟΛΟΓΙΚΗ ΔΙΑΧΕΙΡΙΣΗ ΑΣΘΕΝΟΥΣ ΜΕ ΕΜΦΥΣΗΜΑΤΙΚΟΥΣ ΠΝΕΥΜΟΝΕΣ ΚΑΙ ΕΥΜΕΓΕΘΗ ΑΕΡΙΩΔΗ ΚΥΣΤΗ (PULMONARY BULLA): ΠΑΡΟΥΣΙΑΣΗ ΠΕΡΙΣΤΑΤΙΚΟΥ

Μαριάννα Μαυρομάτη[1], Χριστίνα Ορφανού[1], Ξένια Θεοδοσοπούλου[1], Χρυσούλα Στάικου[1]
1 Α' Αναισθησιολογική Κλινική, Αρεταίειο Νοσοκομείο, ΕΚΠΑ

Σκοπός: Σε εμφυσηματικούς πνεύμονες, εξαιτίας της μειωμένης ελαστικότητας των τελικών βρογχιολίων και κυψελίδων, είναι δυνατόν να δημιουργηθούν χώροι παγίδευσης αέρα >1cm (bullae) οι οποίοι μπορεί να υποστούν ρήξη. Παρουσιάζουμε την αναισθησιολογική διαχείριση ηλικιωμένου ασθενούς με εμφυσηματικούς πνεύμονες και ευμεγέθη αεριώδη κύστη (bulla) που υπεβλήθη σε μείζονα ηπατεκτομή.

Παρουσίαση περιστατικού: Άρρεν 85 ετών πρώην καπνιστής (26 pack-years), με εμφυσηματικούς πνεύμονες και ανάδειξη ευμεγέθους αεριώδους κύστης (7,5 cm) στην αξονική θώρακος, φέρει από το ατομικό αναμνηστικό πολλαπλές συννοσηρότητες μεταξύ των άλλων στεφανιαία νόσο, τριπλή αορτοστεφανιαία παράκαμψη από 24ετίας και εμφυτευμένο βηματοδότη. Από τον καρδιολογικό έλεγχο προκύπτουν βηματοδοτικός ρυθμός 60/λεπτό με τον φλεβόκομβο να αναλαμβάνει σε μεγαλύτερους ρυθμούς, τριδεσμικός αποκλεισμός και κλάσμα εξώθησης 55%. Χρησιμοποιήσαμε συνδυασμό ραχιαίας αναλγησίας και γενικής αναισθησίας. Υπαραχνοειδώς χορηγήσαμε μορφίνη, για την εισαγωγή στην αναισθησία ετομιδάτη, προποφόλη, ροκουρόνιο και για τη διατήρηση σεβοφλουράνιο. Η διεγχειρητική διαχείριση του οξέος πόνου έγινε με φαιντανύλη σε τμηματικές δόσεις. Στον ασθενή εφαρμόστηκε προστατευτικός αερισμός με παραμέτρους για αποφυγή παγίδευσης αέρα (air trapping): αναπνεόμενος όγκος 6 ml/kg, 11αναπνοές, αναλογία εισπνοής- εκπνοής 1:3, πίεση αεραγωγών Ppeak<11, Pmean<9, Peep 0-3 cm H2O, περιοδική αποσύνδεση από τον αναπνευστήρα για άδειασμα των εμφυσηματικών πνευμόνων, ενώ υπήρχε πλήρης προετοιμασία και ετοιμότητα για εκκενωτική παρακέντηση υπεζωκότα, καθώς δεν έχει ένδειξη να διενεργηθεί προληπτικά. Αποφεύχθηκε το N2O και χρησιμοποιήθηκε μίγμα οξυγόνου/αέρα (φρέσκα αέρια). Κατά τη διάρκεια της επέμβασης έγιναν τροποποιήσεις αναλόγως των δεδομένων (πίεση αεραγωγών, επίπεδα CO2): μικρή αύξηση του αερισμού με 12 αναπνοές, αναλογία εισπνοής-εκπνοής 1: 2,5. Τα αποτελέσματα ήταν να μην παρατηρηθεί σημαντική αύξηση του CO2 και των πιέσεων των αεραγωγών, η αποτροπή ρήξης της κύστης και η ομαλή έκβαση του περιστατικού.

Συμπέρασμα: Η αντιμετώπιση ασθενών με εμφυσηματικούς πνεύμονες και ευμεγέθεις αερώδεις κύστεις αποτελεί πρόκληση για τον αναισθησιολόγο. Ωστόσο, δύναται να επιτευχθεί ακολουθώντας το κατάλληλο αναισθησιολογικό πλάνο προς αποφυγή παγίδευσης αέρα και ρήξη της κύστης.

P12

Η ΕΠΙΔΡΑΣΗ ΤΗΣ ΔΕΞΜΕΔΕΤΟΜΙΔΙΝΗΣ ΣΤΗ ΛΙΔΟΚΑΪΝΗ ΣΕ ΥΠΑΡΑΧΝΟΕΙΔΗ ΑΝΑΙΣΘΗΣΙΑ, ΣΕ ΔΙΟΥΡΗΘΡΙΚΕΣ ΕΠΕΜΒΑΣΕΙΣ'

Πέτρος Γεωργιτσογιαννάκος[1], Natalia-Francoise Westzaan[1], Παναγιώτης-Αλφόνσος Κέκελος[1], Αθανασία Γκίκα[1], Ειρήνη Κουρούκλη[1], Χρυσούλα Στάικου[2]
1 Αναισθησιολογικό τμήμα και Ιατρείο Πόνου ,Γενικό Νοσοκομείο Αθηνών Ιπποκράτειο
2 Α' Πανεπιστημιακή Κλινική Αναισθησιολογίας , Αρεταίειο Νοσοκομεί

ΣΚΟΠΟΣ: Η περιοχική αναισθησία έχει πολλά σημαντικά πλεονεκτήματα που την καθιστούν τεχνική εκλογής σε πολλές ουρολογικές επεμβασεις, όπως οι διουρηθρικές επεμβάσεις της ουροδόχου κύστης (TurBT) και του προστάτη (TurP).

Υλικό & Μέθοδος: Στην παρούσα μελετη συμπεριελήφθησαν 90 ασθενείς προγραμματισμένοι για επεμβασεις TurP και TurBT. Σε αυτούς τους ασθενείς έγινε υπαραχνοειδής χορήγηση δεξμεδετομιδίνης σε συνδυασμό με λιδοκαίνη 2% (3ml) (ομάδα ΛΔ), και σύγκριση της με υπερβαρική λιδοκαίνη 2% (3ml) (ομάδα Λ) και υπερβαρική ροπιβακαίνη 0,5% (3ml) (ομάδα Ρ).

Αποτελέσματα: Τα δημογραφικά χαρακτηριστικά των ασθενών μεταξύ των ομάδων ήταν παρόμοια: οι συμμετέχοντες είχαν μέσο όρο ηλικίας τα 70 έτη, χωρίς διαφορά μεταξύ των ομάδων (p=0.491). Ο δείκτης μάζας σώματος ισούταν με 25.9 κιλά/μετρα2 κατά μέσο όρο χωρίς να υπάρχει σημαντική διαφορά μεταξύ των τριών ομάδων (p=0.160). Όσον αφορά τις αιμοδυναμικές παραμέτρους κατά την διεγχειρητική περίοδο, στην αρτηριακή πίεση βρέθηκε στατιστικά σημαντική διαφορά στην χρονική μεταβολή σε όλες τις ομάδες παρέμβασης (p<0.001). Η χρονική μεταβολή των σφίξεων σημείωσε στατιστικά σημαντική διαφορά μόνο στην ομάδα ΛΔ (p=0.002). Από τα αποτελέσματά μας φαίνεται ότι ο αισθητικός αποκλεισμός που επιτεύχθηκε ήταν υψηλότερος με την προσθήκη της δεξμεδετομιδίνης (Θ6) σε σχέση με την λιδοκαίνη μόνη της (Θ10). Επίσης και η ροπιβακαίνη σχετίσθηκε με υψηλό αισθητικό αποκλεισμό (Θ6) σε σχέση με την λιδοκαίνη (p<0.001). Η αξιολόγηση του πόνου που έγινε με την κλίμακα NRS παρουσίασε για την ομάδα ΛΔ στατιστικά σημαντικά χαμηλότερες τιμές τόσο σε σχέση με την ομάδα Λ (p<0,001) όσο και με την ομάδα Ρ (p<0,001) σε όλες τις χρονικές περιόδους.

Συμπεράσματα: Η προσθήκη της δεξμετετομιδίνης βελτίωσε την ποιότητα της αναισθησίας σε διουρηθρικές επεμβάσεις της ουροδόχου κύστης όσο και του προστάτη σε σχέση με την λιδοκαίνη μόνη της. Παρείχε ικανοποιητική αναλγησία τόσο διεγχειρητικά όσο και μετεγχειρητικά, μειώνοντας την κατανάλωση οπιοειδών, ενώ η αιμοδυναμική εικόνα ήταν παρόμοια με τα υπόλοιπα διαλύματα.

P13

ΑΝΑΙΣΘΗΣΙΟΛΟΓΙΚΗ ΔΙΑΧΕΙΡΙΣΗ ΕΠΙΤΟΚΟΥ ΜΕ ΕΚΛΑΜΨΙΑ ΚΑΙ ΣΥΝΔΡΟΜΟ HELLP: ΑΝΑΦΟΡΑ ΠΕΡΙΣΤΑΤΙΚΟΥ

Ελένη Τσακυρίδου[1], Παγώνα Καμπαρούδη[2], Μαρία Φραγκίδου[1], Νικολαΐς Παναγή[1], Χρυσάνθη-Μαρία Μουρατίδου[1], Ιωάννης Μαρκόπουλος[1]
1 Αναισθησιολογικό τμήμα, Γενικό Νοσοκομείο Θεσσαλονίκης "Ιπποκράτειο", Θεσσαλονίκη
2 Αναισθησιολογικό τμήμα, "Θεαγένειο" Αντικαρκινικό Νοσοκομείο Θεσσαλονίκης, Θεσσαλονίκη

Σκοπός: Οι υπερτασικές διαταραχές της εγκυμοσύνης εμφανίζονται σε ποσοστό 5-10%, με σοβαρότερες εκδηλώσεις την προεκλαμψία, την εκλαμψία και το σύνδρομο HELLP. Εκλαμψία χαρακτηρίζεται η προεκλαμπτική κατάσταση, η οποία συνοδεύεται από τονικοκλονικούς σπασμούς ή/και κώμα. Το σύνδρομο HELLP εκδηλώνεται με αιμόλυση, αυξημένα ηπατικά ένζυμα και θρομβοπενία. Οι παραπάνω καταστάσεις συνδέονται με σημαντική μητρική και εμβρυϊκή νοσηρότητα και θνητότητα, απαιτώντας διεπιστημονική προσέγγιση και αντιμετώπιση.

Παρουσίαση περιστατικού: Πρωτοτόκος (34+6 εβδομάδων), 34 ετών με BMI 31kg/m2, διεκομίσθη διασωληνωμένη από το ΕΚΑΒ στο νοσοκομείο μας, ύστερα από αναφερόμενη επιληπτική κρίση, την οποία ακολούθησε κρανιοεγκεφαλική κάκωση (GCS 4/15). Κατά την άφιξή της, η ασθενής ήταν αιμοδυναμικά ασταθής (ΑΠ 195/105mmHg, ΣΦ 140bpm, SpO2 98%), με έντονη αιμορραγία από το ρινοφάρυγγα, θλαστικά τραύματα κεφαλής, οίδημα προσώπου και άκρων. Το ατομικό της αναμνηστικό περιελάμβανε θυρεοειδίτιδα Hashimoto, ρευματοειδή αρθρίτιδα, σακχαρώδη διαβήτη κύησης και αρτηριακή υπέρταση κύησης, υπό αγωγή με θυροξίνη, μεθυλντόπα, ασπιρίνη και κορτιζόνη. Άμεσα αποφασίστηκε η διενέργεια επείγουσας καισαρικής τομής στην αίθουσα της αναζωογόνησης, υπό γενική αναισθησία. Ο έλεγχος της υπέρτασης επετεύχθη με κλονιδίνη 150mcg, μετοπρολόλη 1mg και φαιντανύλη 3mcg/kg, ενώ επίσης, χορηγήθηκαν MgSO4 2,5g (πρόληψη σπασμών), δεξαμεθαζόνη 8mg, καρβετοσίνη 100mcg (μητροσυσπαστικός παράγοντας), τρανεξαμικό οξύ 1g και PLT 5U (βάσει ROTEM). Η αξονική τομογραφία ανέδειξε ευρήματα συμβατά με σύνδρομο οπίσθιας αναστρέψιμης εγκεφαλοπάθειας (PRES), οίδημα ήπατος, κατάγματα ρινικών οστών και Α1 σπονδύλου. Αξιοσημείωτα ήταν τα εργαστηριακά της αποτελέσματα: LDH 2005IU/L, Cr 1,24mg%, Glu 163mg%, SGOT 349IU/L, SGPT 273IU/L, Bil 2,26mg%, PLT 60000/ml. Η λεχώίδα παρέμεινε 7 ημέρες στη ΜΕΘ και τραχειοστομήθηκε προφυλακτικά τη 2η ημέρα της νοσηλείας της. Μητέρα και νεογνό έλαβαν εξιτήριο τη 18η μετεγχειρητική ημέρα, χωρίς νευρολογική σημειολογία αμφότεροι.

Συμπέρασμα: Η αναισθησιολογική διαχείριση επιτόκων με εκλαμψία και σύνδρομο HELLP αποσκοπεί στην περιεγχειρητική καρδιοαναπνευστική σταθεροποίησή τους, στην αντιμετώπιση της υπέρτασης, στην πρόληψη εμφάνισης επιληπτικών κρίσεων, στη διόρθωση πιθανών διαταραχών της πήξης και στον έγκαιρο τερματισμό της κύησης.

ΒΙΒΛΙΟΓΡΑΦΙΑ

Norwitz E. Eclampsia. In: UpToDate, Post TW (Ed), UpToDate, Waltham, MA, 2022.

Norwitz E. Preeclampsia: Intrapartum and postpartum Management and long-term prognosis. In: UpToDate, Post TW (Ed), UpToDate, Waltham, MA, 2022.

Sibai B. HELLP syndrome (hemolysis, elevated liver enzymes, And low platelets). In: UpToDate, Post TW (Ed), UpToDate, Waltham, MA, 2022.

Nana P, Kouvelos G, Brotis A, Spanos K, Giannoukas A, Matsagkas M. The effect of Endovascular Aneurysm Repair on Renal Function in Patients Treated for Abdominal Aortic Aneurysm. Curr Pharm Des. 2019;25(44):4675-4685. doi: 10.2174/1381612825666191129094923. PMID: 31782360.

P14

ΜΗ ΕΠΕΜΒΑΤΙΚΟ ΣΥΝΕΧΕΣ ΑΙΜΟΔΥΝΑΜΙΚΟ MONITORING (CLEARSIGHT®) ΣΕ ΚΑΙΣΑΡΙΚΗ ΤΟΜΗ ΥΠΟ ΕΝΔΟΡΡΑΧΙΑΙΑ ΑΝΑΙΣΘΗΣΙΑ: ΑΝΑΦΟΡΑ ΠΕΡΙΣΤΑΤΙΚΟΥ

Ελένη Τσακυρίδου[1], Ζηνοβία Κωνσταντά[1], Καλλιόπη Νέγρου[1], Δημήτριος Ζαφειριάδης[1], Δέσποινα Λιάζου[1], Ελένη Γεωργοπούλου[1]
1 Αναισθησιολογικό τμήμα, Γενικό Νοσοκομείο Θεσσαλονίκης "Ιπποκράτειο", Θεσσαλονίκη

Σκοπός: Η αναισθησιολογική τεχνική εκλογής για καισαρική τομή (ΚΤ) είναι η ενδορραχιαία αναισθησία, λόγω των πολλαπλών οφελών της. Ωστόσο, ο επαγώμενος, από τη ραχιαία αναισθησία (ΡΑ), συμπαθητικός νευρικός αποκλεισμός οδηγεί συχνά σε υπόταση, με σημαντικά επακόλουθα συμβάματα. Επομένως, κρίνεται επιτακτική η έγκαιρη διαπίστωση και αντιμετώπισή της, κατά τη διάρκεια ΚΤ.

Παρουσίαση περιστατικού: Πρωτόκος 24 ετών, στην 37+3 εβδομάδα κύησης, αποφασίζεται να υποβληθεί εκτάκτως σε ΚΤ, λόγω αποτυχίας εξέλιξης φυσιολογικού τοκετού. Το ατομικό της αναμνηστικό περιελάμβανε κάπνισμα (5 pack-years), νοσογόνο παχυσαρκία (BMI 54,59kg/m2) και σακχαρώδη διαβήτη κύησης, υπό αγωγή με HXMB 8000IU (τελευταία λήψη πριν 36h), ασπιρίνη 260mg (τελευταία λήψη πριν 10d) και μετφορμίνη. Ο προεγχειρητικός εργαστηριακός έλεγχος ήταν εντός φυσιολογικών ορίων, ενώ δεν υπήρχαν σημεία και συμπτώματα ενδεικτικά ενεργής καρδιοπνευμονικής νόσου. Κατά την είσοδο της εγκύου στο χειρουργείο, της χορηγήθηκαν μετοκλοπραμίδη 10mg, ομεπραζόλη 40mg, κλινδαμυκίνη 600mg και κρυσταλλοειδή 500ml (προφόρτιση). Εκτός από το βασικό διεγχειρητικό monitoring, εφαρμόστηκε και το σύστημα ClearSight® (Edwards Lifesciences, Irvine, CA, USA), λόγω δυσχερούς και αναξιόπιστης μέτρησης ΑΠ με το πιεσόμετρο και αδυναμίας τοποθέτησης αρτηριακής γραμμής. Η ΡΑ πραγματοποιήθηκε υπό άσηπτες συνθήκες, στο διάστημα Ο3-Ο4, με ατραυματική βελόνα 25G και συνολικά χορηγήθηκαν 2,4ml διαλύματος (0,55% ροπιβακαΐνη 13mg, φαιντανύλη 15mcg, 5% δεξτρόζη). Η ΚΤ πραγματοποιήθηκε σε ύπτια θέση με αριστερή κλίση 15ο και αισθητικό αποκλεισμό έως το Θ5 δερμοτόμιο. Η ΑΠ και η ΟΟ παρέμειναν εντός του 80% των αρχικών τιμών αναφοράς και τα υποτασικά επεισόδια που ανέκυψαν αντιμετωπίστηκαν με χορήγηση εφεδρίνης 30mg και κρυσταλοειδών 1000ml. Ως μητροσυσπαστικός παράγοντας χορηγήθηκε καρβετοσίνη 100mcg, η απώλεια αίματος εκτιμήθηκε στα 500ml και η γυναίκα ουδέποτε ανέφερε δυσφορία, αίσθημα ναυτίας ή εμέτου.

Συμπέρασμα: Η βέλτιστη αιμοδυναμική διαχείριση της επιτόκου κατά τη διάρκεια ΚΤ υπό ΡΑ αποτελεί πρόκληση στη μαιευτική αναισθησία. Το σύστημα ClearSight® παρέχει άμεση, ασφαλή και συνεχή αιμοδυναμική παρακολούθηση, αποφεύγοντας παράλληλα τα ενδογενή μειονεκτήματα των κλασικών μεθόδων έμμεσης/άμεσης μέτρησης

ΒΙΒΛΙΟΓΡΑΦΙΑ

Helmer P, et al. The Use of Non-Invasive Continuous Blood Pressure Measuring (ClearSight®) during Central Neuraxial Anaesthesia for Caesarean Section-A Retrospective Validation Study. J. Clin. Med. 2022, 11, 4498.

Juri T, et al. Impact of non-invasive continuous blood pressure monitoring on maternal hypotension during cesarean delivery: a randomized-controlled study. J Anesth 32, 822–830 (2018).

Nixon H, Lafferty L. Anesthesia for cesarean delivery. In: UpToDate, Post TW (Ed), UpToDate, Waltham, MA, 2022.

P15

ΠΡΟΔΡΟΜΑ ΑΠΟΤΕΛΕΣΜΑΤΑ ΤΗΣ ΕΦΑΡΜΟΓΗΣ ΤΟΥ ΕΡΩΤΗΜΑΤΟΛΟΓΙΟΥ BRICE ΣΕ ΠΡΟΓΡΑΜΜΑΤΙΣΜΕΝΕΣ ΕΠΕΜΒΑΣΕΙΣ ΧΟΛΟΚΥΣΤΕΚΤΟΜΗΣ ΚΑΙ ΒΟΥΒΩΝΟΚΗΛΗΣ

Πολυξένη Μποτού, Θεοδώρα Μπινίσκου, Νίκος Μπακόπουλος, Νίκη Σουλιμά, Φένια Φιλιππούση, Πέτρος Γεωργιτσογιαννάκος, Ιωάννα Ξανθάκη, Ειρήνη Κουρούκλη
Αναισθησιολογικό Τμήμα Ιπποκράτειο Γενικό Νοσοκομείο Αθηνών

Σκοπός: Καταγραφή συμβαμάτων εγρήγορσης διεγχειρητικά σε επεμβάσεις λαπαροσκοπικής χολοκυστεκτομής και ανοικτής και λαπαροσκοπικής βουβωνοκήλης με παρακολούθηση του βάθους αναισθησίας με χρήση BIS (Bisprectal index) monitor και την εφαρμογή του ερωτηματολογίου BRICE .

Υλικό μέθοδος: 57 ασθενείς ASA I-III που υποβλήθηκαν σε λαπαροσκοπική χολοκυστεκτομή και ανοικτή και λαπαροσκοπική βουβωνοκήλη. Βασικό monitoring με ΗΚΓ ,SPO2 ,NIBP, και BIS monitor εφαρμοζόταν σε όλους τους ασθενείς. Η εφαρμογή του ερωτηματολογίου BRICE γινόταν μετά το πέρας της επέμβασης στην αίθουσα της ανάνηψης, με τους ασθενείς πλήρως προσανατολισμένους βάσει της κλίμακας καταστολής Ramsey καθώς και 24 ώρες μετά.

Αποτελέσματα: Κανένας ασθενής δεν ανέφερε εγρήγορση κατά τη διάρκεια της επέμβασης .8 ασθενείς ανέφεραν ότι είδαν όνειρα κατά τη διάρκεια της αναισθησίας (14,03%) ,ενώ ως πιο δυσάρεστες εμπειρίες αναφέρθηκαν ο πόνος μετεγχειρητικά (16 ασθενείς 28,07%) και η αίσθηση κρύου στο χώρο της ανάνηψης (3 ασθενείς 5%)

Συμπέρασμα: Η εγρήγορση διεγχειρητικά είναι σπάνια (0.1-0.7%) σύμφωνα με τη βιβλιογραφία .Το ερωτηματολόγιο BRICE αποτελεί ένα χρήσιμο εργαλείο στην ανίχνευση της εγρήγορσης αλλά απαιτείται πολύ μεγάλος αριθμός ασθενών προκειμένου να εξαχθούν ασφαλή συμπεράσματα. Η μελέτη μας βρίσκεται σε εξέλιξη και παραθέτουμε τα πρόδρομα αποτελέσματα της που αφορούν στην αναφορά ονείρων διεγχειρητικά και στις πιο δυσάρεστες εμπειρίες των ασθενών μας στο χώρο της ανάνηψης.

ΒΙΒΛΙΟΓΡΑΦΙΑ

1 Tasbihgou M et all Review Article Accidental awareness during general anaesthesia – a narrative review S. R. Anaesthesia 2018, 73, 112–122

2 Rolf H Sandin et al Awareness during anaesthesia: a prospective case study THE LANCET • Vol 355 February 26, 2000

P16

ΚΑΤΑΓΡΑΦΗ (AUDIT) ΤΗΣ ΕΦΑΡΜΟΓΗΣ ΒΕΛΟΝΙΣΜΟΥ ΣΕ ΑΣΘΕΝΕΙΣ ΜΕ ΝΕΥΡΑΛΓΙΑ ΤΡΙΔΥΜΟΥ: Η ΕΜΠΕΙΡΙΑ ΑΠΟ ΤΟ ΙΑΤΡΕΙΟ ΠΟΝΟΥ ΤΟΥ ΠΑΓΝΗ

Βασιλεία Νύκταρη[1,2], Παναγιώτης Βαρδάκης[1], Αλέξανδρος Μπογάς-Μανουσέλης[1], Γεώργιος Παπαστρατηγάκης[1], Αρετή Κοτρώνη[1], Γεώργιος Στεφανάκης[1], Γεώργιος Φραντζέσκος[1], Αλεξάνδρα Παπαιωάννου[1,2]
1 Αναισθησιολογική Κλινική, Πανεπιστημιακό Γενικό Νοσοκομείο Ηρακλείου (ΠαΓΝΗ), 2 Ιατρική Σχολή, Πανεπιστήμιο Κρήτης

Σκοπός: Η νευραλγία τριδύμου (ΝΤ) αποτελεί την πιο συχνή μορφή νευροπαθητικού πόνου στο πρόσωπο. Η αντιμετώπισή της περιλαμβάνει φαρμακευτική νευροτροποποίηση με αντιεπιληπτικούς παράγοντες, επεμβατικές μεθόδους, όπως χειρουργική αποσυμπίεση τριδύμου νεύρου, και μη φαρμακευτικές νευροτροποιητικές μεθόδους, όπως βελονισμό. Σκοπός αυτής της καταγραφής είναι η διερεύνηση της αποτελεσματικότητας του βελονισμού στην ανακούφιση του πόνου σε ασθενείς με ΝΤ.

Υλικό & Μέθοδος: Συλλέχθηκαν στοιχεία από το Ιατρείο Πόνου του ΠαΓΝΗ την περίοδο 01/01/2018-31/12/2022. Αναγνωρίστηκαν 46 ασθενείς με ΝΤ. Επαρκή δεδομένα υπήρχαν για 34 ασθενείς (18 άνδρες, 16 γυναίκες), 36-95 ετών. Οι 16 αντιμετωπίστηκαν με φαρμακευτική αγωγή και βελονισμό (Ομάδα Α), ενώ οι 18 έλαβαν αποκλειστικά φαρμακευτική αγωγή (Ομάδα Β). Η αποτελεσματικότητα της θεραπείας ως προς την ένταση του πόνου αξιολογούνταν ποιοτικά από τον ασθενή ως εξής: α) βελτίωση, β) καμία διαφορά/επιδείνωση. Τα δεδομένα αναλύθηκαν με τη μέθοδο Fisher's exact test.

Αποτελέσματα: Δεν παρατηρήθηκε στατιστικά σημαντική διαφορά ανάμεσα στις 2 ομάδες ως προς την αποτελεσματικότητα της θεραπείας (p=0.1801). Στην ομάδα Α διενεργήθηκαν περίπου 14 συνεδρίες βελονισμού ανά ασθενή (13.63±13.38) στο διάστημα μελέτης και επίσης αναφέρθηκε βελτίωση των διαταραχών του συναισθήματος και της ποιότητας του ύπνου. Αξίζει να σημειωθεί ότι οι ασθενείς της ομάδας Α είχαν πιο στενή παρακολούθηση (follow-up) και επανεπισκέψεις επί εξάρσεων συμπτωματολογίας. Οι λιγότερες επισκέψεις ή τηλεφωνικές κλήσεις της ομάδας Β δεν κατέστη δυνατό να αποδοθούν με σαφήνεια σε βελτίωση της έκβασης ή σε απογοήτευση των ασθενών.

Συμπεράσματα: Η επιθυμία των ασθενών για συνεδρίες βελονισμού, ιδίως επί εξάρσεων της συμπτωματολογίας, αφ' ενός μπορεί να αποδοθεί και στην πιο στενή σχέση ιατρού-ασθενούς που αναπτύχθηκε στα πλαίσια του βελονισμού και αφ' ετέρου παρέχει ενδείξεις για πιθανή ευεργετική συνέργεια του βελονισμού με τη φαρμακευτική αγωγή. Επομένως, ο βελονισμός θα μπορούσε ενδεχομένως να λειτουργήσει ως συμπληρωματική θεραπεία σε ασθενείς με ΝΤ ανθεκτική στη φαρμακευτική αγωγή. Ωστόσο απαιτούνται μεγαλύτερες τυχαιοποιημένες προοπτικές μελέτες για την εξαγωγή ασφαλών συμπερασμάτων.

ΒΙΒΛΙΟΓΡΑΦΙΑ

- Zhao Q, He G, Zhang Z, Li Z. Efficacy and safety of acupuncture for trigeminal neuralgia: a protocol for systematic review and meta- analysis. Medicine 2020;99:40(e22589).

1 Sert H, Usta B, Muslu B, Gözdemir M. Successful treatment of a resistance trigeminal neuralgia patient by acupuncture. Clinics (Sao Paulo). 2009;64(12):1225-6.

2 Cruccu G, Di Stefano G, Truini A. Trigeminal Neuralgia. N Engl J Med. 2020 Aug 20;383(8):754-762.

P17

ΑΝΤΙΜΕΤΩΠΙΣΗ ΑΥΧΕΝΟΓΕΝΟΥΣ ΚΕΦΑΛΑΛΓΙΑΣ ΜΕ ΧΡΗΣΗ ΕΝΕΣΙΜΟΥ ΥΠΕΡΤΟΝΟΥ ΔΙΑΛΥΜΑΤΟΣ ΔΕΞΤΡΟΖΗΣ 5% (ΤΥΠΟΥ ΠΡΟΛΟΘΕΡΑΠΕΙΑΣ)

Ιωάννα-Ηώ Ζάγκλη[1], Ζακ Ραφαήλ[2], Δημήτριος Ζάγκλης[3], Κασσιανή Θεοδωράκη[4]
1 Νευρολογική Κλινική, Κοργιαλένειο-Μπενάκειο Ε.Ε.Σ. Νοσοκομείο, 2 Τμήμα Οικονομικών, Εθνικό και Καποδιστριακό Πανεπιστήμιο Αθηνών, 3 Ιατρείο ολοκληρωμένης αντιμετώπισης χρόνιων παθήσεων πόνου και κεφαλαλγίας
4 Αναισθησιολογική Κλινική, Αρεταίειο Νοσοκομείο, Εθνικό και Καποδιστριακό Πανεπιστήμιο Αθηνών

Σκοπός: Η αυχενογενής κεφαλαλγία είναι ένας τύπος κεφαλαλγίας με προέλευση πόνου από τις αυχενικές δομές. Η προλοθεραπεία είναι μία μέθοδος χρήσης υπέρτονου διαλύματος δεξτρόζης για την αντιμετώπιση και την διαχείριση επώδυνων και κυρίως χρόνιων μυοσκελετικών διαταραχών καθώς και μυοπεριτονιακών παθήσεων. Ο σκοπός αυτής της μελέτης ήταν η διερεύνηση της αποτελεσματικότητας της θεραπείας της αυχενογενούς κεφαλαλγίας με την χρήση παρακεταμόλης και ιβουπροφένης έναντι του ενέσιμου υπέρτονου διαλύματος δεξτρόζης.

Υλικά και Μέθοδος: Σαράντα ασθενείς που υπέφεραν από αυχενογενείς κεφαλαλγίες τυχαιοποιήθηκαν είτε σε θεραπεία με λήψη από του στόματος παυσίπονης αγωγής (παρακεταμόλη και ιβουπροφένη) είτε σε θεραπεία με ενέσιμο διάλυμα δεξτρόζης 5%. Η ομάδα των ασθενών με την χρήση συμβατικών παυσίπονων, ελάμβανε την θεραπεία κατά τα επεισόδια των κεφαλαλγιών. Οι υπόλοιποι είκοσι ασθενείς υπεβλήθησαν σε ενέσεις υπέρτονου διαλύματος δεξτρόζης 5%, σε 10 συμμετρικά σημεία στο αυχένα και στην άνω περιοχή της πλάτης, σε κάθε τους επίσκεψη στο Ιατρείο. Οι επισκέψεις στο Ιατρείο είχαν μία εβδομάδα απόσταση μεταξύ τους και στους δύο πληθυσμούς. Σε κάθε επίσκεψη αξιολογούνταν η συχνότητα της κεφαλαλγία μέσα στην εβδομάδα, η διάρκεια της σε ώρες και η ένταση του πόνου της με την κλίμακα VAS 0-10.

Αποτελέσματα: Από τα αποτελέσματα της μελέτης, διαπιστώνουμε ότι η θεραπεία με ενέσιμο διάλυμα δεξτρόζης 5% επέδειξε μεγαλύτερα ποσοστά επιτυχούς αντιμετώπισης της αυχενογενούς κεφαλαλγίας, με στατιστικά σημαντική διαφορά ανάμεσα στην αξιολόγηση της πρώτης και της τρίτης επίσκεψης σε όλα τα χαρακτηριστικά της κεφαλαλγίας. Συγκεκριμένα, παρατηρήθηκε μείωση της συχνότητας των επεισοδίων ανά βδομάδα κατά 81.25%, μείωση της διάρκειας σε ώρες κατά 89.75% και μείωση της έντασης πόνου της κεφαλαλγίας κατά 77.84%, μεταξύ της πρώτης και της τρίτης επίσκεψης. Η βελτίωση των χαρακτηριστικών της κεφαλαλγίας στην ομάδα που έλαβε τη συμβατική θεραπεία ήταν λιγότερο εντυπωσιακή: Συγκεκριμένα, με την χρήση συμβατικής παυσίπονης αγωγής, μειώθηκε η συχνότητα των επεισοδίων ανά εβδομάδα κατά 6.25%, μειώθηκε η διάρκεια σε ώρες του πόνου κατά 44.61% και μειώθηκε η ένταση πόνου της κεφαλαλγίας κατά 26.81% μεταξύ της πρώτης και της τρίτης επίσκεψης. Οι διαφορές μεταξύ των ομάδων ήταν στατιστικά σημαντικές.

Συμπεράσματα: Σε περιπτώσεις αυχενογενούς κεφαλαλγίας, οι ασθενείς που λαμβάνουν θεραπεία με ενέσιμο υπέρτονο διάλυμα δεξτρόζης 5 % έχουν σημαντική βελτίωση της συχνότητας, της διάρκειας και την έντασης του πόνου της κεφαλαλγίας. Φαίνεται ότι η προλοθεραπεία, μέσω ενίσχυσης των συνδέσμων και των τενόντων στην αυχενική περιοχή, μπορεί να στοχεύσει τα σημεία πυροδότησης (trigger points) της κεφαλαλγίας.

ΒΙΒΛΙΟΓΡΑΦΙΑ

Linetsky FS, Miguel R, Torres F. Treatment of cervicothoracic pain and cervicogenic headaches with regenerative injection therapy. Curr Pain Headache Rep. 2004 Feb;8(1):41-8. doi: 10.1007/s11916-004-0039-3. 141

P18

ΠΕΡΙΕΓΧΕΙΡΗΤΙΚΗ ΔΙΑΧΕΙΡΙΣΗ ΑΣΘΕΝΟΥΣ ΜΕ ΝΕΟΔΙΑΓΝΩΣΘΕΝ BRUGADA SYNDROME

Νικόλαος Μπραζουκάκης, Βασιλική Τζανακοπούλου, Φωτεινή Μουλαδένιου, Αικατερίνη Βασίλειου, Απόστολος-Αλκιβιάδης Μένης, Γεώργιος Πιστιώλας, Ελευθερία Δαλαμπίνη
Γενικό Νοσοκομείο Θεσσαλονίκης "Γ.Παπανικολάου"

Σκοπός: Το σύνδρομο Brugada αποτελεί μια σπάνια καρδιακή αρρυθμία με αυτοσωμική επικρατή κληρονομικότητα, που χαρακτηρίζεται ηλεκτροκαρδιογραφικά από RBBB και ανάσπαση του ST διαστήματος στις δεξιές προκάρδιες απαγωγές. Συσχετίζεται με τον αιφνίδιο καρδιακό θάνατο σε νέους ασθενείς με δομικά φυσιολογική καρδιά.

Παρουσίαση περιστατικού: Ασθενής άρρεν 47 ετών, προσέρχεται για αναισθησιολογική εκτίμηση λόγω επικείμενης νευροχειρουργικής επέμβασης νεοπλάσματος βρεγματοϊνιακά. Στο προεγχειρητικό ηλεκτροκαρδιογράφημα εντοπίζονται χαρακτηριστικά συνδρόμου Brugada. Από την καρδιολογική εκτίμηση του ασθενούς δεν προέκυψε κάποια δομική βλάβη και ζητήθηκε ηλεκτροφυσιολογικός έλεγχος μετεγχειρητικά. Κατά την είσοδο του ασθενούς στο χειρουργείο τοποθετήθηκαν patch απινίδωσης, τα οποία έφερε διεγχειρητικά και άμεσα μετεγχειρητικά, κεντρική φλεβική γραμμή και αρτηριακή γραμμή. Διεγχειρητικά υπήρχε συχνή μέτρηση των επιπέδων των ηλεκτρολυτών, συνεχής αιμοδυναμική παρακολούθηση, μέτρηση της θερμοκρασίας καθώς και bispectral index. Εξαιτίας των φαρμακολογικών περιορισμών του συνδρόμου Brugada, χρησιμοποιήθηκαν για την εισαγωγή στην αναισθησία μιδαζολάμη (5 mg), ετομιδάτη(18mg), φαιντανύλη(150mcg) και ροκουρόνιο(80mg) ως νευρομυικός αποκλειστής. Η διατήρηση της αναισθησίας επετεύχθη με πτητικό αναισθητικό (σεβοφλουράνιο) και της αναλγησίας με συνεχή έγχυση φαιντανύλης. Ως αγγειοσυσπαστικό επιλέχθηκε η εφεδρίνη για συνεχή ή bolus έγχυση. Η επέμβαση διενεργήθη χωρίς αναισθησιολογικές επιπλοκές και ο ασθενής μεταφέρθηκε σε Μονάδα Εντατικής Θεραπείας, ώστε να αφυπνιστεί 24 ώρες από το πέρας του χειρουργείου. Ο ασθενής έλαβε εξιτήριο από το νοσοκομείο 10 ημέρες αργότερα και παρέμεινε ασυμπτωματικός για διάστημα ενός μήνα.

Συμπέρασμα: Η διαχείριση ασθενούς με σύνδρομο Brugada αποτελεί ιδιαίτερη αναισθησιολογική πρόκληση καθώς υπάρχει περιορισμός στη χρήση φαρμακευτικών παραγόντων καθημερινής χρήσης όπως η προποφόλη, η ρεμιφαιντανύλη, η φαινυλεφρίνη και η νοραδρεναλίνη. Είναι σημαντικό να λαμβάνονται όλα τα μέτρα για την αντιμετώπιση δυνητικά θανατηφόρων καρδιακών αρρυθμιών και να ελαττώνεται το προεγχειρητικό και το διεγχειρητικό στρες του ασθενούς.

ΒΙΒΛΙΟΓΡΑΦΙΑ

1 Brugada P, Brugada J. Right bundle branch block, persistent ST segment elevation and sudden cardiac death: a distinct clinical and electrocardiographic syndrome. A multicenter report. J Am Coll Cardiol. 1992 Nov;20(6):1391-6.

2 S.M.Carey Brugada syndrome-a review of the implications for the anaesthetist. Department of Anaesthesia, Sir Charles Gairdner Hospital, Perth, Western Australia, Australia Anaesth Intensive Care 2011

3 Gregory Dendramis Anesthetic and Perioperative Management of Patients With Brugada Syndrome. The American Journal of Cardiology 120 (6), 1031-1036

P20

ΠΕΡΙΕΓΧΕΙΡΗΤΙΚΗ ΑΝΤΙΜΕΤΩΠΙΣΗ ΑΣΘΕΝΟΥΣ ΜΕ ΚΑΤΑΓΜΑ - ΕΞΑΡΘΡΗΜΑ ΠΟΔΟΚΝΗΜΙΚΗΣ ΚΑΙ ΡΑΒΔΟΜΥΟΛΥΣΗ. ΠΑΡΟΥΣΙΑΣΗ ΠΕΡΙΣΤΑΤΙΚΟΥ

Ευδοκία Παπαχατζοπούλου, Ντανιέλα Στεφάνοβιτ, Όλγα-Μαρία Μασούρα
Αναισθησιολογικό τμήμα Γ.Ν.Θ. Αγ Παύλος

Σκοπός: Η ραβδομυόλυση είναι ένα κλινικό σύνδρομο στο οποίο η νέκρωση των μυών οδηγεί στην απελευθέρωση του ενδομυϊκού περιεχομένου στη συστηματική κυκλοφορία. Η ραβδομυόλυση συνοδεύεται από αύξηση των επιπέδων κρεατινικής φωσφορικής κινάσης και τροπονίνης. Περίπου το 33% των επεισοδίων ραβδομυόλυσης οδηγούν σε οξεία νεφρική βλάβη. Η χορήγηση αναισθησίας ενέχει αυξημένο κίνδυνο που σχετίζεται με εξαιρετικά υψηλά επίπεδα ενζύμων, ηλεκτρολυτικές διαταραχές και οξεία νεφρική βλάβη.

Παρουσίαση περιστατικού: Ασθενής γυναίκα, ηλικίας 68 ετών, ΒΣ=110kg, ASA II, προσήλθε στο νοσοκομείο μετά από αναφερόμενη πτώση εξ' ιδίου ύψους, δυο μέρες ύστερα από προηγηθείσα ολική αρθροπλαστική γόνατος. Από τον απεικονιστικό έλεγχο προέκυψε κάταγμα - εξάρθρημα αριστερής ποδοκνημικής. Η κλινική εικόνα της ασθενούς, παρουσίαζε μυαλγία, αδυναμία και υπέρχρωση ούρων και συνηγορούσε υπέρ ραβδομυόλυσης, που επιβεβαιώθηκε από τις υψηλές τιμές CPK (24184). Η ασθενής τέθηκε σε νεφρολογικό έλεγχο, από τον οποίο διαπιστώθηκε απουσία οξείας νεφρικής βλάβης. Η ασθενής υποβλήθηκε σε εσωτερική οστεοσύνθεση έξω/έσω σφυρού. Το χειρουργείο πραγματοποιήθηκε υπό ραχιαία αναισθησία με ατραυματική βελόνα Whitacre 25 G, διάστημα Ο4-Ο5 χρησιμοποιήθηκαν 3,6ml υπέρβαρου διαλύματος ροπιβακαΐνης 0,75% 4ml και dextrose 35% 1ml. Στην ασθενή τοποθετήθηκε κεντρικός φλεβικός καθετήρας, αρτηριακή γραμμή και καθετήρας Foley, μη επεμβατικό αιμοδυναμικό monitoring – Starling. Η ασθενής παρέμεινε αιμοδυναμικά σταθερή κατά τη διάρκεια του χειρουργείου και με καλή νεφρική λειτουργία. Μετεγχειρητική αναλγησία χορηγήθηκε με χρήση αντλίας ενδοφλέβιας έγχυσης.

Συμπέρασμα: Η περιεγχειρητική αντιμετώπιση ασθενούς με ραβδομυώλυση αποτελεί μια πρόκληση για τον αναισθησιολόγο. Στην αντιμετώπιση σημαντικότερη είναι διατήρηση του όγκου αίματος και της σπειραματικής διήθησης του νεφρού ώστε να μην προκληθεί οξεία σωληναριακή νέκρωση. Χορήγηση μεγάλων όγκων υγρών, απαιτεί έλεγχο καρδιακής λειτουργίας. Στην συγκεκριμένη περίπτωση αντιμετώπιση του συνδρόμου περιπλέκεται επιπλέον με κάταγμα ποδοκνημικής, αυξημένες ανάγκες για αναλγησία όπως και άλλες πιθανές επιπλοκές κατάγματος.

P21

ΑΝΑΙΣΘΗΣΙΟΛΟΓΙΚΗ ΔΙΑΧΕΙΡΙΣΗ ΑΣΘΕΝΟΥΣ ΜΕ ΣΥΝΔΡΟΜΟ BRUGADA: ΠΑΡΟΥΣΙΑΣΗ ΠΕΡΙΣΤΑΤΙΚΟΥ.

Χριστίνα Ορφανού[1], Παναγιώτα Μπράττου[1], Μαριάννα Μαυρομάτη[1], Μιχαήλ Ταγκανίδης[2], Χρυσούλα Στάικου[1]
1 Α' Αναισθησιολογική Κλινική, Αρεταίειο Νοσοκομείο, ΕΚΠΑ
2 Αναισθησιολογικό Τμήμα, Γενικό Νοσοκομείο Νοσημάτων Θώρακος Αθηνών 'Η Σωτηρία'

Σκοπός: Το σύνδρομο Brugada είναι μια σπάνια, δυνητικά θανατηφόρα, γενετική διαταραχή, που μπορεί να οδηγήσει σε απειλητικές αρρυθμίες. Εκλυτικοί παράγοντες μπορεί να είναι ορισμένα φάρμακα που χορηγούνται κατά τη διάρκεια της αναισθησίας, ηλεκτρολυτικές διαταραχές, μεταβολές της θερμοκρασίας, στρες και αυξημένη δραστηριότητα του πνευμονογαστρικού. Παρουσιάζουμε την αναισθησιολογική διαχείριση γυναίκας 44 ετών με σύνδρομο Brugada, που υπεβλήθη σε λαπαροσκοπική υστερεκτομή μετά των εξαρτημάτων.

Παρουσίαση περιστατικού: Η ασθενής ανέφερε από το ατομικό της αναμνηστικό θυρεοειδίτιδα Hashimoto, Ca μαστού και σύνδρομο Brugada. Η ασθενής ήταν κλινικά ασυμπτωματική με ικανοποιητική φυσική δραστηριότητα, ενώ το ηλεκτροκαρδιογράφημα (ΗΚΓ) αναδείκνυε έναν ατελή αποκλεισμό του δεξιού σκέλους και στο υπερηχογράφημα καρδιάς αναφερόταν ήπια ανεπάρκεια μιτροειδούς βαλβίδας. Η εισαγωγή στην αναισθησία έγινε με τη χορήγηση φεντανύλης, θειοπεντάλης και ροκουρονίου, αποφεύγοντας τη χορήγηση προποφόλης που αντενδείκνυται. Η διατήρηση της αναισθησίας έγινε με σεβοφλουράνιο, που παρέχει καλύτερη σταθερότητα του διαστήματος QT. Για την αναστροφή του νευρομυϊκού αποκλεισμού χορηγήθηκε sugammadex, αποφεύγοντας έτσι τη χορήγηση νεοστιγμίνης, που παρότι θεωρείται σχετικά ασφαλής, μπορεί σε ορισμένες περιπτώσεις να προκαλέσει ανάσπαση του τμήματος ST. Διεγχειρητικά χορηγήθηκαν, επιπλέον, χωρίς πρόβλημα μιδαζολάμη (για επαρκή αγχόλυση και αποφυγή διέγερσης του συμπαθητικού), σιμετιδίνη, δεξαμεθαζόνη, εφεδρίνη και οντασετρόνη και ως αναλγησία χορηγήθηκε παρακεταμόλη, παρεκοξίπμη και μορφίνη. Διεγχειρητικά εφαρμόστηκε στενή παρακολούθηση των ζωτικών σημείων της ασθενούς (επεμβατική μέτρηση αρτηριακής πίεσης, παρακολούθηση σφύξεων, ΗΚΓ, οξυμετρίας, τελοεκπνευστικού CO2, νευρομυϊκού αποκλεισμού και BIS) και δόθηκε προσοχή ώστε η πίεση του πνευμοπεριτοναίου να διατηρηθεί κάτω από 14mmHg καθόλη την διάρκεια της επέμβασης. Η ασθενής ήταν αιμοδυναμικά σταθερή και δεν παρουσίασε μεταβολές του ΗΚΓ ή αρρυθμίες.

Συμπεράσματα: Η κατάλληλη προεγχειρητική εκτίμηση του ασθενή με σύνδρομο Brugada, η αποφυγή χορήγησης ορισμένων φαρμάκων και το κατάλληλο monitoring μπορούν να συμβάλουν στην ομαλή έκβαση της χειρουργικής επέμβασης, εξασφαλίζοντας καρδιαγγειακή σταθερότητα και αποφεύγοντας τα σχετικά ανεπιθύμητα συμβάματα από το αυτόνομο νευρικό σύστημα που μπορεί να οδηγήσουν σε κακοήθεις κοιλιακές αρρυθμίες.

ΒΙΒΛΙΟΓΡΑΦΙΑ

Biricik E, Hatipoğlu Z, Küçükbingöz Ç. Sugammadex in a Patient with Brugada Syndrome. Turk J Anaesthesiol Reanim. 2016;44(2):99-101. doi:10.5152/TJAR.2016.60973

Conde R, Pereira M. Anesthetic management of a patient with Brugada syndrome--the use of sugammadex in major abdominal surgery. Braz J Anesthesiol. 2013;63(1):159-160. doi:10.1016/j.bjane.2013.06.001

Staikou C, Chondrogiannis K, Mani A. Perioperative management of hereditary arrhythmogenic syndromes. Br J Anaesth. 2012;108(5):730-744. doi:10.1093/bja/aes105

The American Journal of Cardiology 120 (6), 1031-1036

P22

ΕΥΓΛΥΚΑΙΜΙΚΗ ΔΙΑΒΗΤΙΚΗ ΚΕΤΟΞΕΩΣΗ ΜΕΤΑ ΑΠΟ ΧΡΗΣΗ ΑΝΑΣΤΟΛΕΩΝ SGLT2 ΣΕ ΑΣΘΕΝΗ ΠΟΥ ΥΠΟΒΛΗΘΗΚΕ ΣΕ ΣΙΓΜΟΕΙΔΕΚΤΟΜΗ. ΠΑΡΟΥΣΙΑΣΗ ΠΕΡΙΣΤΑΤΙΚΟΥ

Αικατερίνη - Μαρία Χριστοδούλου[1], Πέτρος Γεωργιτσογιαννάκος[1], Αγγελική Γρηγοράκη[1], Χρυσάφη Φιλιππούση[1], Natalia - Francoise Westzaan[1], Ειρήνη Κουρούκλη[1]
1 ειδικευόμενη αναισθησιολογικού τμήματος «ΓΝΑ Ιπποκράτειο», 1 επιμελητής Β αναισθησιολογικού τμήματος «ΓΝΑ Ιπποκράτειο»
1 ειδικευόμενη αναισθησιολογικού τμήματος «ΓΝΑ Ιπποκράτειο»,1 ειδικευόμενη αναισθησιολογικού τμήματος «ΓΝΑ Ιπποκράτειο»
1 ειδικευόμενη αναισθησιολογικού τμήματος «ΓΝΑ Ιπποκράτειο», 1 διευθύντρια αναισθησιολογικού τμήματος «ΓΝΑ Ιπποκράτειο»

Σκοπός: Η περιεγχειρητική διαβητική κετοξέωση με σχεδόν φυσιολογικές τιμές γλυκόζης στο αίμα ορίζεται ως ευγλυκαιμική διαβητική κετοξέωση (EDKA) και αποτελεί ανεπιθύμητη ενέργεια που σχετίζεται με τους αναστολείς συμμεταφορέα-2 νατρίου-γλυκόζης (SGLT2i). Οι SGLT2i αποτελούν μια κατηγορία φαρμάκων που χρησιμοποιείται όλο και περισσότερο για τη θεραπεία του σακχαρώδη διαβήτη τύπου 2 και εκπροσωπούνται από τη δαπαγλιφοζίνη, τη καναγλιφοζίνη και τη εμπαγλιφοζίνη, ωστόσο οι κατευθυντήριες οδηγίες εξακολουθούν να εξελίσσονται σχετικά με την περιεγχειρητική διαχείριση τους. Σκοπός μας είναι να παρουσιάσουμε περιστατικό το οποίο παρουσίασε EDKA διεγχειρητικά και τον τρόπο διάγνωσής του.

Παρουσίαση περιστατικού: Μετά από την έγγραφη συγκατάθεση, άνδρας 64 ετών προσήλθε στο χειρουργείο για προγραμματισμένη σιγμοειδεκτομή λόγω εκκολπωματικής νόσου. Στο αναμνηστικό ιστορικό ανέφερε σακχαρώδη διαβήτη από 5ετίας σε αγωγή με μετφορμίνη 750mg και δαπαγλιφλοζίνης 5 mg μια φορά την ημέρα που έλαβε μέχρι μια ημέρα προ της επέμβασης. Είχε ελεύθερο ιστορικό από το αναπνευστικό ενώ παρουσίαζε ένα αποκλεισμό δεξιού σκέλους στο καρδιογράφημα. Ο ασθενής υποβλήθηκε σε προετοιμασία εντέρου και νηστεία πριν το χειρουργείο. Διεγχειρητικά ο ασθενής παρουσίασε σημαντική μεταβολική οξέωση με αυξημένο χάσμα ανιόντων. Στάλθηκε γενική ούρων που ανέδειξε κετόνες στα ούρα 4+/+ και ξεκίνησε η χορήγηση ινσουλίνης, 20 μονάδες σε 500ml δεξτρόζη 5%. Η μεταβολική οξέωση παρουσίασε βελτίωση στην λήξη του χειρουργείου ο ασθενής αποσωληνώθηκε και μεταφέρθηκε στην χειρουργική μονάδα για παρακολούθηση.

Συμπεράσματα: Η χορήγηση των SGLT2i αυξήθηκε παγκοσμίως καθώς και η συχνότητα εμφάνισης EDKA. Οι αναισθησιολόγοι πρέπει να έχουν επίγνωση αυτής της επιπλοκής. Η διάγνωση αποτελεί πρόκληση λόγω της αλληλεπικάλυψης μεταξύ των κλινικών εκδηλώσεων του EDKA και εκείνων που προκύπτουν περιεγχειρητικά, της φυσιολογικής γλυκαιμίας, και την απουσία τακτικής παρακολούθησης των κετόνων στα ούρα ή στο πλάσμα. Τέλος, οι μελλοντικές κατευθυντήριες οδηγίες θα πρέπει να επισημαίνουν τον κίνδυνο EDKA και να συνιστούν την έγκαιρη διακοπή τους πριν από μια μείζονα χειρουργική επέμβαση, προκειμένου να μετριαστεί ο κίνδυνος.

P23

ΑΝΑΙΣΘΗΣΙΟΛΟΓΙΚΗ ΔΙΑΧΕΙΡΙΣΗ ΕΝΗΛΙΚΑ ΑΣΘΕΝΟΥΣ ΜΕ ΒΛΕΝΝΟΛΙΠΙΔΩΣΗ: ΠΑΡΟΥΣΙΑΣΗ ΠΕΡΙΣΤΑΤΙΚΟΥ

Χριστίνα Ορφανού[1], Αικατερίνη Μελεμενή[1], Παναγιώτα Παπαχαραλάμπους[1], Αθανασία Τσαρουχά[1]
1 Α' Αναισθησιολογική Κλινική, Αρεταίειο Νοσοκομείο, Εθνικό και Καποδιστριακό Πανεπιστήμιο Αθηνών

Σκοπός: Οι βλεννολιπιδώσεις είναι ομάδα κληρονομικών μεταβολικών διαταραχών, στις οποίες παρατηρείται μη φυσιολογική συσσώρευση υδατανθρακών και λιπιδίων στα κύτταρα του οργανισμού. Αυτό οδηγεί, μεταξύ άλλων εκδηλώσεων από όλα τα συστήματα, σε συγκεκριμένο προσωπείο με κλινικά χαρακτηριστικά που προδιαθέτουν σε δύσκολο αεραγωγό (κρανιοπροσωπικές και σκελετικές δυσμορφίες, κοντός λαιμός, αποφρακτική υπνική άπνοια, αναπνευστική ανεπάρκεια και απόφραξη ανώτερου αεραγωγού κ.ά.). Παρουσιάζουμε την αναισθησιολογική διαχείριση θήλεος ασθενούς 23 ετών με βλεννολιπίδωση τύπου III που υπεβλήθη σε πλαστική αποκατάσταση ομφαλοκήλης.

Παρουσίαση περιστατικού: Η ασθενής, προ τριετίας, είχε απευθυνθεί σε μεγάλο τριτοβάθμιο νοσοκομείο της Αθήνας για αποκατάσταση ομφαλοκήλης, όπου, ωστόσο, αφού εφαρμόστηκε ολοκληρωμένα ο αλγόριθμος διαχείρισης δύσκολου αεραγωγού, διαπιστώθηκε αδυναμία διασωλήνωσης. Επί του παρόντος, κρίθηκε απαραίτητη η χειρουργική αποκατάσταση και αποφασίστηκε η διεξαγωγή της επέμβασης υπό τοπική αναισθησία και καταστολή. Μετά από διεξοδική μελέτη του ιστορικού, έγινε γνωριμία ολόκληρης της αναισθησιολογικής ομάδας με την ασθενή, που στο πλαίσιο της βλεννολιπίδωσης εμφάνιζε νοητική υστέρηση, στον θάλαμο νοσηλείας προεγχειρητικά και στη συνέχεια η ασθενής προσήλθε στο χειρουργείο συνοδευόμενη από τη μητέρα της. Εκεί, αρχικά χορηγήθηκε κεταμίνη ενδομυϊκά, ώστε να δημιουργηθούν κατάλληλες συνθήκες για την εξασφάλιση φλεβικής οδού, γεγονός που κατέστη δύσκολα εφικτό. Έπειτα, τέθηκε στάγδην έγχυση δεξμεδετομιδίνης και η χειρουργική ομάδα προέβη σε τοπική αναισθησία και πλαστική αποκατάσταση ομφαλοκήλης με τοποθέτηση πλέγματος. Διεγχειρητικά, υπήρχε στάνταρ monitoring βάσει πρωτοκόλλου της κλινικής, ενώ υπήρχε οργανωμένο πλάνο δράσης και εξειδικευμένο προσωπικό σε ετοιμότητα, για χειρουργικό αεραγωγό σε περίπτωση ανάγκης. Η ασθενής καθόλη τη διάρκεια της παραμονής της στο χειρουργείο παρέμεινε ήρεμη και αιμοδυναμικά σταθερή. Τέλος, τέθηκε από του στόματος αγωγή για μετεγχειρητική αναλγησία.

Συμπεράσματα: Σε τέτοια σύνθετα περιστατικά, με γνωστή δυσκολία στον αεραγωγό, κρίνεται απαραίτητο να υπάρχει ένα εξατομικευμένο αναισθησιολογικό πλάνο, βασισμένο στη μελέτη της σχετικής βιβλιογραφίας, στην πολύ καλή προετοιμασία ολόκληρης της αναισθησιολογικής ομάδας, στην καλή επικοινωνία με την χειρουργική ομάδα και στην ενημέρωση του ασθενούς ή/και του συγγενικού περιβάλλοντος.

P24

ΜΗ ΦΑΡΜΑΚΟΛΟΓΙΚΕΣ ΤΕΧΝΙΚΕΣ ΣΤΗΝ ΔΙΑΧΕΙΡΙΣΗ ΤΟΥ ΜΕΤΕΓΧΕΙΡΗΤΙΚΟΥ ΠΟΝΟΥ

Ειρήνη Αναστασοπούλου[1,2], Διονυσία Μπούρα[1], Παρασκευή Κουφοπούλου[3], Παπαδόπουλος Γιώργος[1], Βαΐβαη Αναστασία[1], Νικολακάκη Άννα[1]
1 Αναισθησιολογικό τμήμα, ΓΟΝΚ«ΟΙ ΑΓ. ΑΝΑΡΓΥΡΟΙ», 2 Τμήμα Νοσηλευτικής, Σχολή Επιστημών Υγείας & Πρόνοιας, ΠΑΔΑ
3 PhD (c), Τμήμα Οικονομικής Επιστήμης, Εργαστήριο Οικονομικών & Διοίκησης της Υγείας, Σχολή Οικονομικών, Επιχειρηματικών & Διεθνών Σπουδών, Πανεπιστήμιο Πειραιώς

Τα οπιοειδή χρησιμοποιούνται συχνά στην μετεγχειρητική περίοδο λόγω των αναλγητικών τους ιδιοτήτων. Ενώ αυτά τα φάρμακα μειώνουν τον σωματικό, σπλαχνικό και νευροπαθητικό πόνο, μπορεί επίσης να οδηγήσουν σε ανεπιθύμητες ενέργειες όπως αναπνευστική καταστολή, κατακράτηση ούρων, ναυτία και έμετο, δυσκοιλιότητα, κνησμό, υπεραλγησία που προκαλείται από οπιοειδή, ανοχή, εθισμό και διαταραχές του ανοσοποιητικού συστήματος. Οι αναισθησιολόγοι βρίσκονται στην κρίσιμη θέση να βρουν ισορροπία μεταξύ της χρήσης οπιοειδών όταν είναι απαραίτητα και της εφαρμογής στρατηγικών εξοικονόμησης οπιοειδών για την αποφυγή των γνωστών επιβλαβών επιπτώσεων.

Σκοπός: Η διερεύνηση αποτελεσματικότητας των Μη Φαρμακολογικών Τεχνικών στην Διαχείριση του Μετεγχειρητικού πόνου

Υλικό & Μέθοδος: Βιβλιογραφική και αρθρογραφική ανασκόπιση μέσω μηχανών αναζήτησης στο PubMed, Scopus, Elsevier, από τα έτη 2016 έως και 2022

Αποτελέσματα: Η διαδερμική ηλεκτρική διέγερση νεύρων (TENS) είναι μια από τις πιο μελετημένες μη φαρμακολογικές στρατηγικές για τη βελτίωση της αναλγησίας σε χειρουργικούς ασθενείς και χρησιμοποιείται για τη διαχείριση του πόνου τόσο του οξέος όσο και του χρόνιου πόνου ανεξαρτήτως αιτίας. Αν και ο ρόλος του στη μετεγχειρητική αναλγησία μπορεί να είναι ακόμη αμφιλεγόμενος , το TENS βρέθηκε ότι μειώνει σημαντικά την κατανάλωση μετεγχειρητικών αναλγητικών και ήταν ευεργετικό στον μετεγχειρητικό πόνο μετά από θωρακοτομή, στερνοτομή, ολική αρθροπλαστική γόνατος, πνευμονική χειρουργική και μετεγχειρητικό πόνο. Ο βελονισμός είναι μια άλλη πιθανή στρατηγική για τη μείωση του πόνου στην μετεγχειρητική περίοδο και ήταν αποτελεσματικός έναντι των ελέγχων σε μια τυχαιοποιημένη δοκιμή ελέγχου για την αποκατάσταση της βουβωνοκήλης. Μεταξύ άλλων μη φαρμακολογικών παρεμβάσεων,τα λουτρά sitz και moxibustion έχουν χρησιμοποιηθεί μετά από αιμορροϊδεκτομή. Μια συστηματική ανασκόπηση και μετα-ανάλυση του 2016 διαπίστωσε ότι η αρωματοθεραπεία ήταν αποτελεσματική στη μείωση των βαθμολογιών πόνου σε ασθενείς με οξύ και χρόνιο πόνο, αν και οι συγγραφείς διευκρινίζουν ότι οι σχετικά λίγες μελέτες με ουσιαστικά διαφορετικά πρωτόκολλα που αναλύουν διαφορετικούς τύπους πόνου μπορεί να περιορίσουν τη δύναμη των συμπερασμάτων τους. Μια άλλη δυνητικά υποτιμημένη μη φαρμακολογική στρατηγική μπορεί να περιλαμβάνει τη χρήση εστιασμένων προεγχειρητικών προγραμμάτων εκπαίδευσης ασθενών. Μια πρόσφατη συστηματική ανασκόπηση στην ορθοπεδική χειρουργική καταλήγει στο συμπέρασμα ότι τα πολυτροπικά προγράμματα προεγχειρητικής εκπαίδευσης υπόσχονται ως αποτελεσματική στρατηγική για τον περιορισμό της κατανάλωσης οπιοειδών στην μετεγχειρητική περίοδο. Σε ασθενείς με γυναικολογικές και κοιλιακές χειρουργικές επεμβάσεις, η προεγχειρητική συμβουλευτική για τη διαχείριση του μετεγχειρητικού πόνου και τις ανεπιθύμητες ενέργειες των οπιοειδών φαρμάκων έχει αποδειχθεί ότι μειώνει την κατανάλωση οπιοειδών, με ισοδύναμες βαθμολογίες πόνου και αιτήματα αναπλήρωσης φαρμάκων.

Συμπέρασμα: Επί του παρόντος, ένας αυξανόμενος όγκος επιστημονικών στοιχείων υποδηλώνει ότι οι μη φαρμακολογικές στρατηγικές μπορεί να έχουν ουσιαστικά αποτελέσματα στη θεραπεία τόσο του οξέος μετεγχειρητικού όσο και του χρόνιου πόνου.

P25

ΑΝΑΙΣΘΗΣΙΑ ΧΩΡΙΣ ΟΠΙΟΕΙΔΗ ΣΤΗΝ ΟΓΚΟΛΟΓΙΚΗ ΧΕΙΡΟΥΡΓΙΚΗ: Η ΧΡΗΣΗ ΤΗΣ ΚΕΤΑΜΙΝΗΣ

Ειρήνη Αναστασοπούλου[1,2], Διονυσία Μπούρα[1], Παρασκευή Κουφοπούλου[3], Παπαδόπουλος Γιώργος[1], Βαΐβαη Αναστασία[1], Λαμπροπούλου Κωνσταντίνα[1], Νικολακάκη Άννα[1]

1 Αναισθησιολογικό τμήμα, ΓΟΝΚ«ΟΙ ΑΓ. ΑΝΑΡΓΥΡΟΙ», 2 Τμήμα Νοσηλευτικής, Σχολή Επιστημών Υγείας & Πρόνοιας, ΠΑΔΑ
3 PhD (c), Τμήμα Οικονομικής Επιστήμης, Εργαστήριο Οικονομικών & Διοίκησης της Υγείας, Σχολή Οικονομικών, Επιχειρηματικών & Διεθνών Σπουδών, Πανεπιστήμιο Πειραιώς

Σκοπός: Η διαχείριση της αναλγησίας στην ογκολογική χειρουργική διαφέρει σε ορισμένες πτυχές σε σύγκριση με άλλες χειρουργικές επεμβάσεις, καθώς σε αυτήν την ομάδα ασθενών συχνά συνταγογραφούνται οπιοειδή κατά την προεγχειρητική περίοδο για τη διαχείριση του πόνου που σχετίζεται με τον καρκίνο. Επίσης, ο υποσιτισμός, η κατάθλιψη δευτερογενής σε χρόνιες ασθένειες και άλλες φυσιολογικές αλλαγές επηρεάζουν τη φαρμακοκινητική των φαρμάκων γενικά. Τα οπιοειδή έχουν συσχετιστεί με πολλά προβλήματα: δοσοεξαρτώμενες παρενέργειες που μπορεί να είναι εξουθενωτικές και να καθυστερούν την αποκατάσταση. αρνητικός αντίκτυπος στις οδούς αλγησίας με δοσοεξαρτώμενη υπεραλγησία και ανεπαρκή αποτελεσματικότητα στη μείωση του περιστατικού πόνου. Τα οπιοειδή πιστεύεται επίσης ότι παρεμβαίνουν στο ανοσοποιητικό σύστημα, το οποίο μπορεί να έχει αρνητικό αντίκτυπο σε μολυσματικές ή καρκινικές ασθένειες. Τα οπιοειδή ενδέχεται να συνδέονται με υποδοχείς οπιοειδών που εκφράζονται από κύτταρα όγκου. Έτσι, η χρήση οπιοειδών σε ογκολογικούς ασθενείς μπορεί να ευνοήσει την αγγειογένεση του όγκου, την ανάπτυξη και την εξάπλωση της μικρομετάστασης, ενώ η χρήση τεχνικών OFA(Opioid Free Anesthesia) μπορεί να είναι κατάλληλη σε ορισμένες χειρουργικές επεμβάσεις για καρκινοπαθείς.

Σκοπός: Η διερεύνηση της πιθανής θετικής επίδρασης της χρήσης Κεταμίνης σε πολυτροπικά αναλγητικά σχήματα προς αποφυγή ή μείωση της χρήσης οποιοειδών σε ογκολογικές χειρουργικές επεμβάσεις.

Υλικό & Μέθοδος: Βιβλιογραφική και αρθρογραφική ανασκόπιση μέσω μηχανών αναζήτησης στο PubMed, Scopus, Elsevier, από τα έτη 2015 έως και 01/2023

Αποτελέσματα: Η κεταμίνη, ένας ανταγωνιστής του υποδοχέα N- methyl- d - aspartate (NMDA), είναι ευρέως γνωστή ως διασπαστικό αναισθητικό και παράγωγο φαινκυκλιδίνης. Έχει πολύπλοκα υπνωτικά, αναλγητικά, αντικαταθλιπτικά και ψυχομιμητικά αποτελέσματα που δεν μπορούν να εξηγηθούν μόνο από τον ανταγωνισμό του NMDA και των υποδοχέων. Η κεταμίνη έχει επίσης αποδειχθεί ότι συνδέεται με όλους τους τύπους υποδοχέων οπιοειδών με την υψηλότερη συγγένεια για τους υποδοχείς mu, κάπα και δέλτα. Η κεταμίνη έχει ένα μοναδικό προφίλ που συνδυάζει αναλγησία και καταστολή μέσω διαχωριστικής δράσης. Η αναλγητική της δράση είναι δοσοεξαρτώμενη και η ενδοφλέβια κεταμίνη είναι ένα αποτελεσματικό ανοσοενισχυτικό για μετεγχειρητική αναλγησία. Η κεταμίνη οδηγεί σε αποτελεσματική αναλγησία σε υποαναισθητικές δόσεις (≤ 0,3 mg/kg ενδοφλέβια). Ωστόσο, θα πρέπει να χρησιμοποιείται με προσοχή καθώς μόνο μία δόση μπορεί να οδηγήσει σε παραισθήσεις και εφιάλτες. Αν και ο μηχανισμός της υπεραλγησίας που προκαλείται από οπιοειδή δεν είναι πλήρως γνωστός, η υψηλή ενεργοποίηση και διέγερση των υποδοχέων NMDA είναι μεταξύ των κορυφαίων υποθέσεων. Η επαγόμενη από οπιοειδή υπεραλγησία είναι πιο συχνή σε ασθενείς που χρησιμοποιούν υψηλές δόσεις οπιοειδών για τη θεραπεία του καρκινικού πόνου και η κεταμίνη χρησιμοποιείται συχνά στη θεραπεία αυτής της κατάστασης δεδομένης της επίδρασής της στους υποδοχείς NMDA. Η κεταμίνη είναι σε ρακεμική μορφή που περιέχει ίσες αναλογίες R-κεταμίνης και S-κεταμίνης. Η S-κεταμίνη έχει υψηλότερη συγγένεια με τους υποδοχείς NMDA από την R-κεταμίνη, η αναισθητική της ισχύς είναι 3-4 φορές υψηλότερη και οι ανεπιθύμητες παρενέργειες μειώνονται. Υπάρχουν ενδείξεις ότι η έγχυση κεταμίνης είναι χρήσιμη για τη διαχείριση του χρόνιου πόνου. Λόγω αυτών των ευεργετικών ιδιοτήτων, η χρήση της κεταμίνης σε ασθενείς με καρκίνο αυξάνεται.

Συμπέρασμα: Η επιλογή του καλύτερου πρωτοκόλλου αναισθησίας για έναν ασθενή που υποβάλλεται σε χειρουργική επέμβαση για καρκίνο δεν είναι εύκολη υπόθεση και η βιβλιογραφία δεν παρέχει οριστικές απαντήσεις. Ωστόσο, σε ασθενείς με καρκίνο, μπορεί να προταθεί μια ρεαλιστική προσέγγιση λαμβάνοντας υπόψη τις διαθέσιμες επιλογές και τη σκοπιμότητα στις διάφορες ρυθμίσεις. Όταν είναι δυνατόν, θα πρέπει να λαμβάνονται υπόψη στρατηγικές OFA, διασφαλίζοντας παράλληλα ότι επιτυγχάνεται η βέλτιστη διαχείριση του πόνου.

P26

ΑΝΑΙΣΘΗΣΙΑ ΧΩΡΙΣ ΟΠΙΟΕΙΔΗ ΣΤΗΝ ΟΓΚΟΛΟΓΙΚΗ ΧΕΙΡΟΥΡΓΙΚΗ: Η ΧΡΗΣΗ ΤΗΣ ΔΕΞΜΕΔΕΤΟΜΙΔΙΝΗΣ

Ειρήνη Αναστασοπούλου[1,2], Διονυσία Μπούρα[1], Παρασκευή Κουφοπούλου[3], Παπαδόπουλος Γιώργος[1], Βαΐβαη Αναστασία[1], Λαμπροπούλου Κωνσταντίνα[1], Νικολακάκη Άννα[1]

1 Αναισθησιολογικό τμήμα, ΓΟΝΚ«ΟΙ ΑΓ. ΑΝΑΡΓΥΡΟΙ», 2 Τμήμα Νοσηλευτικής, Σχολή Επιστημών Υγείας & Πρόνοιας, ΠΑΔΑ
3 PhD (c), Τμήμα Οικονομικής Επιστήμης, Εργαστήριο Οικονομικών & Διοίκησης της Υγείας, Σχολή Οικονομικών, Επιχειρηματικών & Διεθνών Σπουδών, Πανεπιστήμιο Πειραιώς

Η χρήση τεχνικών OFA (Opioid Free Anesthesia) μπορεί να είναι κατάλληλη σε ορισμένες χειρουργικές επεμβάσεις για καρκινοπαθείς, ειδικά εάν μπορεί να χρησιμοποιηθεί περιοχική αναισθησία και γενικότερα στρατηγικές εξοικονόμησης οπιοειδών. Προκλινικές δοκιμές έχουν αποφανθεί ότι τα οπιοειδή αναστέλλουν τη λειτουργία των φυσικών φονικών κυττάρων και αυξάνουν την επανεμφάνιση του καρκίνου επηρεάζοντας την αγγειογένεση και τις οδούς σηματοδότησης των καρκινικών κυττάρων. Οι αναισθησιολόγοι βρίσκονται στην κρίσιμη θέση να βρουν ισορροπία μεταξύ της χρήσης οπιοειδών όταν είναι απαραίτητα και της εφαρμογής στρατηγικών εξοικονόμησης οπιοειδών για την αποφυγή των γνωστών επιβλαβών επιπτώσεων.

Σκοπός: Η διερεύνηση της πιθανής θετικής επίδρασης της χρήσης Δεξμετομιδίνης σε πολυτροπικά αναλγητικά σχήματα προς αποφυγή ή μείωση της χρήσης οποιοειδών σε ογκολογικές χειρουργικές επεμβάσεις.

Υλικό & Μέθοδος: Βιβλιογραφική και αρθρογραφική ανασκόπιση μέσω μηχανών αναζήτησης στο PubMed, Scopus, Elsevier, από τα έτη 2015 έως και 01/2023

Αποτελέσματα: Η δεξμεδετομιδίνη είναι ένας ισχυρός και εξαιρετικά εκλεκτικός αγωνιστής των α-2 αδρενεργικών υποδοχέων με ηρεμιστικές, αγχολυτικές, συμπαθολυτικές και συντηρητικές ιδιότητες των οπιοειδών. Μειώνει την ανάγκη για αναισθητικά και οπιοειδή χωρίς να προκαλεί αναπνευστική καταστολή. Πολλές μελέτες έχουν ήδη δείξει ότι το OFA επιτρέπει την εξοικονόμηση οπιοειδών στην μετεγχειρητική περίοδο. Μετά από βαριατρική και χειρουργική επέμβαση στη σπονδυλική στήλη, οι τεχνικές OFA οδήγησαν σε χαμηλότερη κατανάλωση μορφίνης και καλύτερη μετεγχειρητική αναλγησία. Οι Liu et al. έδειξαν ότι η δεξμεδετομιδίνη μπορεί να είναι ένα ευνοϊκό αναισθητικό ανοσοενισχυτικό στη χειρουργική επέμβαση καρκίνου του μαστού. Η δεξμεδετομιδίνη έχει μια σειρά περιεγχειρητικών εφαρμογών, από τη μείωση της αιμοδυναμικής απόκρισης στη διασωλήνωση της τραχείας έως τη μείωση της συχνότητας της μετεγχειρητικής ναυτίας και εμέτου (PONV). Σε μια μετα-ανάλυση, οι Grape et al. ανέφερε ότι η δεξμεδετομιδίνη ήταν ανώτερη σε σύγκριση με τη διεγχειρητική ρεμιφεντανίλ, με καλύτερα αποτελέσματα πόνου μετεγχειρητικά τις πρώτες 24 ώρες. Επιπλέον, η δεξμεδετομιδίνη έχει συνδεθεί με λιγότερα επεισόδια υπότασης, ρίγους και PONV. Από την άλλη, οι Beloeil H et al. ανέφεραν υψηλότερα ποσοστά σοβαρής βραδυκαρδίας με τη χρήση αναισθησίας χωρίς οπιοειδή με βάση τη δεξμεδετομιδίνη. Επιπλέον, κλινικά σημαντική υπόταση και παράταση της υποξίας μπορεί να παρατηρηθούν με την έγχυση δεξμεδετομιδίνης.

Συμπέρασμα: Η τεχνική OFA είναι εφικτή σύμφωνα με τη βασική ιδέα της πολυτροπικής αναλγησίας ότι ένα φάρμακο από μόνο του δεν μπορεί να αντικαταστήσει πλήρως τα οπιοειδή. Ένας επαρκής συνδυασμός φαρμάκων συμπεριλαμβανομένης και της δεξμεδετομιδίνης, πιθανώς με την ταυτόχρονη χρήση τεχνικών περιοχικής αναισθησίας, επιτρέπει την καλή ποιότητα αναισθησίας χωρίς τη χρήση οπιοειδών. Η πολυτροπική προσέγγιση μπλοκάρει ή μετριάζει τη μετάδοση του πόνου και των φλεγμονωδών οδών σε διαφορετικά επίπεδα, μειώνοντας ή εξαλείφοντας (στην περίπτωση του OFA) τις απαιτήσεις σε οπιοειδή.

P27

ΠΑΡΟΥΣΙΑΣΗ ΠΕΡΙΣΤΑΤΙΚΟΥ: ΔΙΕΝΕΡΓΕΙΑ ΤΡΑΧΕΙΟΣΤΟΜΙΑΣ ΣΕ ΑΣΘΕΝΗ ΜΕ ΠΛΑΓΙΑ ΑΜΥΟΤΡΟΦΙΚΗ ΣΚΛΗΡΥΝΣΗ: Η ΑΝΑΙΣΘΗΣΙΟΛΟΓΙΚΗ ΠΡΟΣΕΓΓΙΣΗ ΚΑΙ ΔΙΑΧΕΙΡΙΣΗ ΤΟΥ ΝΕΥΡΟΜΥΪΚΟΥ ΑΠΟΚΛΕΙΣΜΟΥ

Κατερίνα Πράντη[1], Σπυριδούλα Άνθη[2], Εμμανουέλα Δερμιτζάκη[3], Κωνσταντίνα Τριανταφύλλου[4]
Αναισθησιολογικό Τμήμα, Γ.Ν.Α. «Ο Ευαγγελισμός», 1 Ειδικευόμενη Αναισθησιολογίας, 2 Διευθύντρια Αναισθησιολογικού τμήματος, 3 Ειδικευόμενη Αναισθησιολογίας, 4 Ειδικευόμενη Αναισθησιολογίας

Σκοπός: Η πλάγια αμυοτροφική σκλήρυνση (ALS) είναι μία εκφυλιστική νόσος του Κεντρικού και Περιφερικού Νευρικού Συστήματος που προοδευτικά οδηγεί σε μυϊκή ατροφία και θάνατο. Προς επιμήκυνση του χρόνου επιβίωσης των ασθενών αλλά και βελτίωση της ποιότητας ζωής τους, συχνά αποφασίζεται η διενέργεια τραχειοστομίας. Σκοπός της παρούσας εργασίας είναι η παρουσίαση της αναισθησιολογικής διαχείρισης ασθενούς με ALS στο χειρουργείο ως προς τη χορήγηση νευρομυϊκού αποκλεισμού και την αναστροφή του.

Παρουσίαση περιστατικού: Ασθενής, 67 ετών, θήλυ, προσέρχεται για τη διενέργεια τραχειοστομίας σε έδαφος γνωστής από διετίας πλάγιας αμυοτροφικής σκλήρυνσης. Η ασθενής παρουσιάζει αναπνευστική ανεπάρκεια με υπερκαπνία και αδυναμία διαχείρισης των εκκρίσεων, ενώ ήδη από μηνών σιτίζεται μέσω γαστροστομίας. Μετά από πρόσφατη νοσηλεία για λοίμωξη αναπνευστικού, με την υπόνοια εισρόφησης και επιδείνωση της κλινικής εικόνας, λήφθηκε η απόφαση διενέργειας τραχειοστομίας με γενική αναισθησία. Μετά την χορήγηση υπναγωγού παράγοντα (Propofol), δόθηκε νευρομυϊκός αποκλειστής Rocuronium σε δόση 0,2mg/kg, με σκοπό την βελτιστοποίηση των συνθηκών για διασωλήνωση. Διεγχειρητικά έγινε παρακολούθηση του νευρομυϊκού αποκλεισμού με τη χρήση TOF. Με το πέρας του χειρουργείου, αποφασίστηκε να δοθεί αναστροφή του αποκλεισμού με Sugammadex σε δόση, 2 mg/kg. Η ασθενής συνδέθηκε με συσκευή CPAP με την οποία εξήλθε από το χειρουργείο μετά την αφύπνιση.

Συμπεράσματα: Οι ασθενείς με ALS δεν αποτελούν συχνή περίπτωση χειρουργικού ασθενή. Ο αναισθησιολόγος καλείται να διαχειριστεί ασθενείς με ALS που υποβάλλονται σε γαστροστομίες με καταστολή, αλλά και να εφαρμόσει περιοχική αναισθησία, αναλόγως την επέμβαση. Στη γενική αναισθησία, ωστόσο, προκύπτει το δίλημμα της χορήγησης ή μη νευρομυϊκού αποκλεισμού και της επακόλουθης αναστροφής του. Στο παρόν περιστατικό παρουσιάζεται η διαχείριση αυτής της περίπτωσης.

P28

ΛΟΙΜΩΞΕΙΣ ΑΠΟ ΤΟ CLOSTRIDIUM DIFFICILE ΣΕ ΑΣΘΕΝΕΙΣ ΤΗΣ ΜΕΘ

Νικόλαος Ζώτος[1], Αθανάσιος Μαργαρίτης[2], Λάμπρος Παπαγεωργίου[1], Ευαγγελία Χρυσοστόμου[1], Άννα Παπαδήμα[1], Αθανάσιος Αλμανίδης[1], Δημήτριος Ρίζος[3], Ουρανία Μουσαφίρη[3]
1 Μικροβιολογικό Τμήμα ΓΝ Ιωαννίνων Γ Χατζηκώστα, Ιωάννινα, Ελλάδα
2 ΕΚΑΒ, ΙΩΑΝΝΙΝΑ, Ελλάδα, 3 ΜΕΘ ΓΝ Ιωαννίνων Γ Χατζηκώστα, Ιωάννινα, Ελλάδα

Σκοπός: Το C. difficile είναι Gram θετικό αναερόβιο, σπορογόνο βακτηρίδιο που προκαλεί φλεγμονώδη νόσο του εντέρου. Τα συμπτώματα της νόσου ποικίλουν από διάρροια μέχρι την απειλητική για την ζωή ψευδομεμβρανώδη κολίτιδα. Το C. difficile παρασιτεί στον γαστρεντερικό σωλήνα του 3% περίπου των υγιών ενηλίκων και στο 20% των ασθενών υπό μακροχρόνια αντιβιοτική αγωγή. Τα στελέχη του C.difficile που δεν παράγουν τοξίνη δεν είναι παθογόνα. Πρόσφατες μελέτες δείχνουν αύξηση της συχνότητας λοίμωξης από το C. Difficile σε νεότερα άτομα, χωρίς ιστορικό αντιβιοτικής αγωγής ή νοσηλείας και επίσης ότι οι λοιμώξεις αυτές είναι σοβαρότερες και ανθεκτικότερες στην θεραπεία. Σκοπός της εργασίας είναι η μελέτη του επιπολασμού του C. difficile σε ασθενείς της Μ.Ε.Θ του νοσοκομείου μας.

Υλικό και μέθοδος: Το υλικό της μελέτης αποτέλεσαν 736 ασθενείς που νοσηλευτηκαν στη Μ.Ε.Θ. του νοσοκομείου μας από 1-1-2017 έως 31-12-2022. Οι ασθενείς ελέχθησαν για την παρουσία GDH και επί θετικού αποτελέσματος, για παρουσία της τοξίνης Α ή Β. Η GDH (γλουταμική δεϋδρογονάση) είναι μια δομική πρωτεΐνη που παράγεται σε μεγάλες ποσότητες από όλα τα στελέχη Clostridium difficile, ανεξάρτητα από την παραγωγή τοξίνης. Η ανίχνευση του GDH είναι ικανός δείκτης παρουσίας του C. Difficile , ενώ η απουσία του αποκλείει την παρουσία του C. Difficile στην χλωρίδα του εντέρου. Ο έλεγχος του GDH και των τοξινών Α και Β έγινε με την μέθοδο της ανοσοχρωματογραφίας.

Αποτελέσματα: Από τα εξετασθέντα 736 δείγματα κοπράνων, θετικά για GDH βρέθηκαν τα 76, δηλαδή η φορεία του C. Difficile ανέρχεται σε ποσοστό 10,3% Από τα 76 θετικά για GDH δείγματα, τοξίνη Α ή Β ανιχνεύθηκε στα 43, ποσοστό 56,6%. Στον συνολικό αριθμό εξετασθέντων το ποσοστό θετικής τοξίνης Α ή Β ήταν 5,9%.

Συμπέρασμα: Το C. Difficile ανευρίσκεται σε υπολογίσιμο ποσοστό σε ασθενείς που νοσηλεύονται σε ΜΕΘ. Γνωρίζοντας την παθογένεια της νόσου, μπορεί να αντιμετωπιστεί έγκαιρα με σωστή διάγνωση και θεραπεία.

P29

Η ΔΙΑΓΝΩΣΤΙΚΗ ΑΞΙΑ ΤΗΣ ΠΡΟΚΑΛΣΙΤΟΝΙΝΗΣ ΣΕ ΑΣΘΕΝΕΙΣ ΜΕ ΒΑΚΤΗΡΙΑΚΕΣ ΛΟΙΜΩΞΕΙΣ ΣΕ ΜΕΘ

Αθανάσιος Μαργαρίτης[1], Νικόλαος Ζώτος[2], Όλγα Υγροπούλου[3], Αθανάσιος Αλμανίδης[2], Ελένη Κοσμά[3], Άννα Παπαδήμα[2], Ουρανία Μουσαφίρη[3], Φρειδερίκη Στέλιου[4]
1 ΕΚΑΒ Ιωαννίνων, 2 Μικροβιολογικό Τμήμα ΓΝ Ιωαννίνων Γ. Χατζηκώστα, 3 ΜΕΘ ΓΝ Ιωαννίνων Γ. Χατζηκώστα
4 Αναισθησιολογικό Τμήμα ΓΝ Ιωαννίνων Γ. Χατζηκώστα

Σκοπός: η προκαλσιτονίνη(PCT) θεωρείται χρήσιμος βιοδείκτης για την διάγνωση των βακτηριακών λοιμώξεων. Συσχετίσαμε τα επίπεδα ορού της προκαλσιτονίνης και της CRP, με τα αποτελέσματα των καλλιεργειών ασθενών με σοβαρές λοιμώξεις, κατά την διετία 2021-2022.

Υλικό και μέθοδος: εξετάστηκαν 105 οροί ασθενών με λοίμωξη, νοσηλευόμενοι στην Μονάδα Εντατικής Θεραπείας(ΜΕΘ). Η ποσοτική μέτρηση της προκαλσιτονίνης έγινε με (Getein Biotech,Inc) , της δε CRP με νεφελομετρία (Beckman Coultier,Leriva). Επίπεδα ορού για την PCT<0,5μg/l και για την CRP<0,8 ng/dl θεωρούνται αρνητικές. Οι τιμές των δύο αυτών δεικτών (PCT &CRP)συσχετίστηκαν με τις θετικές καλλιέργειες αίματος, ΕΝΥ και φλεβοκαθετήρων.

Αποτελέσματα: από τα 105 δείγματα ορού ασθενών το 63% είχαν επίπεδα PCT αρνητικά, ενώ αντίθετα μόνο 8,4% είχαν CRP αρνητική. Η CRP σε 93 ασθενείς ήταν αυξημένη και βρέθηκαν 10 θετικές καλλιέργιες(10,5%). Τιμές PCT μεταξύ >0,5-<2μg/l και CRP θετική βρέθηκαν σε 16 δείγματα ορού ασθενών(16,8%), αλλά στους ασθενείς αυτούς ήταν 13 θετικές καλλιέργιες(13,6%). Σε 20 ασθενείς με θετικές καλλιέργιες βρέθηκαν επίπεδα PCT μεταξύ >2-<10μg/l και CRP θετική (21%). Αντιθέτως σε 5 από 9 ασθενείς με υψηλές τιμές βιοδεικτών (CRP> 0,8ng/dl και PCT>10μg/l), είχαν αρνητικές καλλιέργειες. Καλύτερη συσχέτιση υπήρξε μεταξύ υψηλών τιμών των δύο βιοδεικτών και θετικών αιμοκαλλιεργειών.

Συμπεράσματα: Από την μελέτη μας φαίνεται ότι: 1) η CRP παρουσίασε μεγαλύτερη ευαισθησία από την προκαλσιτονίνη για την διάγνωση των βακτηριακών λοιμώξεων και παραμένει σημαντικός δείκτης λοίμωξης. 2) η προκαλσιτονίνη αποδεικνύεται ένας χρήσιμος βιοδείκτης για την έγκαιρη διάγνωση της σήψης σε βαρέως πάσχοντες ασθενείς. Παρόλα αυτά, τα αποτελέσματα της PCT πρέπει να ερευνώνται με προσοχή, στο πλαίσιο του ιατρικού ιστορικού , της φυσικής εξέτασης και αξιολόγησης της καλλιέργειας, αλλά λόγω υψηλού κόστους της εξέτασης θα πρέπει να χρησιμοποιείτε σε επιλεγμένες και σοβαρές περιπτώσεις λοίμωξης

P30

ΑΠΟΚΛΕΙΣΜΟΣ ΣΑΦΗΝΟΥΣ ΝΕΥΡΟΥ ΓΙΑ ΑΝΤΙΜΕΤΩΠΙΣΗ ΝΕΥΡΑΛΓΙΑΣ

Αλεξιάδου Νέλη, Αστροπεκάκη Αικατερίνη, Πλευρίτου Γεωργία, Κουμαραμπής Γεώργιος, Παπαγεωργίου Γεώργιος, Αντωνοπούλου Ελπίς
Αναισθησιολογικό Τμήμα Γ. Ν. Ξάνθης

Σκοπός: Η αντιμετώπιση ασθενούς με νευραλγία σαφηνούς νεύρου λόγω τραυματισμού.

Υλικό και μέθοδος: Ασθενής άνδρας 45 ετών και βάρους 90Kg είχε εργατικό ατύχημα και έγινε σοβαρός τραυματισμός στο αριστερό κάτω άκρο πριν 7 έτη. Υπέστη ακρωτηριασμό των δύο πρώτων δακτύλων ενώ χειρουργήθηκε 4 φορές για αποκατάσταση του τραύματος. Έξι μήνες μετά τον τραυματισμό άρχισε μέτριος πόνος τον οποίο αντιμετώπιζε με απλά αναλγητικά. Αργότερα ο πόνος αυξήθηκε πολύ, απευθύνθηκε όμως στο ΙΠ το έβδομο έτος. Στην κλινική εξέταση άλγος με VAS score 9-10 κατά μήκος της πορείας του σαφηνούς νεύρου, δυσκολία στη βάδιση. Έντονα νευροπαθητικά στοιχεία με υπεραλγησία, αλοδυνία, αίσθημα ηλεκτρικού ρεύματος στην ελαφρά πίεση και αφόρητος πόνος στην αφή. Είναι εντυπωσιακό ότι ο ασθενής υποφέρει στην πορεία του σαφηνούς νεύρου από την άνω περιοχή του γόνατος μέχρι το πέλμα, παρότι ο τραυματισμός αφορά τα δάχτυλα. Ο ασθενής εκφράζει έντονο φόβο και ανησυχία. Η διάγνωση είναι νευρίτις του σαφηνούς νεύρου. Τέθηκε αγωγή με πρεγκαμπαλίνη 75 mg 1cap χ 2 και έγινε επιτυχής αποκλεισμός σαφηνούς νεύρου στο κανάλι των προσαγωγών με 10ml Ropivacaine 0.2 %. Ο ασθενής είχε άμεσα πλήρη ανακούφιση του άλγους με προοδευτική βελτίωση όλων των συμπτωμάτων. Επαναλήφθηκε ο αποκλεισμός 1 φορά ακόμη ένα μήνα αργότερα. Στους τρείς μήνες ο πόνος στην κλίμακα VAS score είναι 2-3, ενώ βαδίζει ελεύθερα. Διατηρείται η αγωγή με πρεγκαμπαλίνη.

Συμπέρασμα: Ο τραυματισμός νεύρων στις κακώσεις δεν είναι σπάνιος, δύσκολα όμως αναγνωρίζεται. Η αντιμετώπιση με περιφερικούς νευρικούς αποκλεισμούς έχει πολύ καλά αποτελέσματα

25ο Πανελλήνιο Συνέδριο Αναισθησιολογίας

www.anaesthesiacongress.gr